Annals of Gastroenterology

BIMONTHLY PUBLICATION OF THE HELLENIC SOCIETY OF GASTROENTEROLOGY

Abstracts
of the 43rd Hellenic Congress of Gastroenterology
November 23-26, 2023, Thessaloniki-Greece

Volume 36 • Supplement • November 2023 • ISSN 1108-7471

Annals of Gastroenterology

Official Journal of the Hellenic Society of Gastroenterology

GENERAL INFORMATION

ISSN Print Edition: 1108-7471

ISSN Electronic Edition: 1792-7463

Journal Homepage: www.annalsgastro.gr

Journal citation: *Annals of Gastroenterology* is published on behalf of the Hellenic Society of Gastroenterology, representing the Society's official Journal. Please cite articles of the journal as Author name AB. Title of article. Ann Gastroenterol year;volume:pages.

Aims and scope: The journal aims to cover all sections of Gastroenterology and Hepatology, providing teaching, practical and professional support for clinicians dealing with the gastroenterological disorders. It publishes, after peer-review process, papers concerning both clinical and basic research.

Copyright: © 2023 Hellenic Society of Gastroenterology

Abstracting and indexing services: *Annals of Gastroenterology* is abstracted/indexed in the following databases: PubMed, PubMed Central, Scopus, ESCI, EMBASE/Excerpta Medica, EBSCO, SJR, Genamics Journal Seek, Google Scholar, Index Copernicus, Open J-Gate, DOAJ, GFMER, HINARI, Academic Journals Database.

Governing Board of the Hellenic Society of Gastroenterology (2023)

President: P. Tassios

A΄ Vice President: K. Paraskeva

B΄ Vice President: I. Papanikolaou

Secretary-General: Th. Emmanouil

Secretary: Ch. Triantos

Treasurer: A. Sioulas

Members: N. Bobotsi
A. Christidou
I. Katsogridakis

HELLENIC SOCIETY OF GASTROENTEROLOGY

67, Demokratias Ave.,
GR 15451 Athens, Greece
Tel.: +30-2106727531-3
Fax: +30-2106727535
e-mail: annalsgastro@hsg.gr

Publisher
Hellenic Society
of Gastroenterology

Editor-in-Chief
I. Koutroubakis

e-mail: annalsgastroed@gmail.com

BIMONTHLY PUBLICATION OF THE HELLENIC SOCIETY OF GASTROENTEROLOGY

Annals of Gastroenterology

AWARD OF THE ACADEMY OF ATHENS (2001)

Volume 36 • Supplement • November 2023 • ISSN 1108-7471

EDITORIAL BOARD

Editor-in-Chief
Professor Ioannis Koutroubakis
University Hospital Heraklion, University of Crete, Greece

Editorial Assistant
Dr Chris Zavos
Aristotle University of Thessaloniki, Greece

Associate Editors
Professor George Bamias
National and Kapodistrian University of Athens, Greece
Professor Evangelos Cholongitas
National and Kapodistrian University of Athens, Greece
Professor Demetrios Christodoulou
University of Ioannina School of Health Sciences, Ioannina, Greece
Professor George Karamanolis
National and Kapodistrian University of Athens, Greece
Professor Konstantinos Triantafyllou
National and Kapodistrian University of Athens, Greece

Statistical Advisors
Associate Professor Anna-Bettina Haidich
Aristotle University of Thessaloniki, Thessaloniki, Greece
Associate Professor Vana Sypsa
National and Kapodistrian University of Athens, Greece
Associate Professor Athina Tatsioni
University of Ioannina School of Health Sciences, Ioannina, Greece

Section Editors

Basic research
Professor Maria Gazouli
National and Kapodistrian University of Athens, Greece
Associate Professor Tomohide Hori
Kyoto University Graduate School of Medicine, Japan

General GI
Professor Matthew Bechtold
University of Missouri School of Medicine, Columbia, Missouri, USA
Professor Olga Giouleme
Ippokration Hospital, Thessaloniki, Aristotle University of Thessaloniki, Greece
Dr Yoriaki Komeda
Kindai University Hospital, Osaka, Japan
Associate Professor Silvio de Melo
OHSU Hospital, Portland, OR, USA
Dr Nikolaos Viazis
Evangelismos General Hospital, Athens, Greece
Professor John Vlachogiannakos
National and Kapodistrian University of Athens, Greece

UGI
Dr Paraskevas Gkolfakis
Consultant Gastroenerologist - Interventional Endoscopist, Konstantopoulio-Patision General Hospital, Athens, Greece
Dr Anastasios Manolakis
University Hospital Heraklion, University of Crete, Greece
Professor Konstantinos Thomopoulos
University Hospital of Patras, Patras, Greece
Dr Angelo Zullo
Nuovo Regina Margherita Hospital, Rome, Italy

LGI-IBD
Dr Pierre Ellul
Mater Dei Hospital, Msida, Malta
Dr Jana Hashash
Mayo Clinic, FL, USA
Dr Konstantinos Karmiris
Venizeleio General Hospital, Heraklion, Crete, Greece
Professor Konstantinos Katsanos
University of Ioannina School of Health Sciences, Ioannina, Greece
Associate Professor Uri Kopylov
Tel-Aviv University, Tel-Aviv, Israel
Associate Professor Ren Mao
The First Affiliated Hospital of Sun Yat-sen University, P.R. China Lerner Research Institute, Cleveland Clinic, OH, USA
Dr Konstantinos Papamichael
Beth-Israel Deaconess Medical Center, Harvard Medical School, Boston, USA

Liver
Professor Alexandra Alexopoulou
National & Kapodistrian University of Athens, Hippokration General Hospital, Athens, Greece
Associate Professor Melanie Deutsch
National and Kapodistrian University, Athens, Greece
Dr Alejandro Forner
Hospital Clinic Barcelona IDIBAPS, CIBERehd University of Barcelona, Spain
Associate Professor Georgios Germanidis
Aristotle University of Thessaloniki, Thessaloniki, Greece
Professor Nikolaos T. Pyrsopoulos
Rutgers- New Jersey Medical School, University Hospital, Newark, USA
Dr Demetrios Samonakis
University Hospital Heraklion, University of Crete, Greece
Assistant Professor Emmanouel Sinakos
Aristotle University of Thessaloniki, Thessaloniki, Greece
Assistant Professor Christos Triantos
University Hospital of Patras, Rio, Greece
Associate Professor Emmanuel Tsochatzis
UCL Institute for Liver and Digestive Health, Royal Free Hospital, London, UK
Associate Professor Kalliopi Zachou
University of Thessaly, Larissa, Greece

Pancreas-Biliary tract
Professor Marianna Arvanitaki
Erasme University Hospital ULB, Brussels, Belgium
Professor Mark Ellrichmann
University Hospital Schleswig-Holstein, Campus Kiel, Germany
Assist Professor Evangelos Kalaitzakis
University Hospital Heraklion, University of Crete, Greece
Dr Wim Laleman, MD, PhD
University Hospitals Leuven, Leuven, Belgium
Professor Ioannis Papanikolaou
National and Kapodistrian University of Athens, Greece

BIMONTHLY PUBLICATION OF THE HELLENIC SOCIETY OF GASTROENTEROLOGY

AWARD OF THE ACADEMY OF ATHENS (2001)

Annals of Gastroenterology

Volume 36 • Supplement • November 2023 • ISSN 1108-7471

Professor Surinder S. Rana
Post Graduate Institute of Medical Education and Research, Chandigarh, India
Associate Professor Riadh Sadik
Sahlgrenska University Hospital, Sweden
Dr Theodor Voiosu
Colentina Hospital, Bucharest, Romania

GI Endoscopy
Dr Andrea Anderloni
Humanitas Research Hospital, Rozzano, Milan, Italy
Dr Alexander Eckardt
DKD Helios Klinik Wiesbaden, Wiesbaden, Germany
Dr Demetrios Kapetanos
Papanikolaou Hospital, Thessaloniki, Greece
Professor Hiroshi Kashida
Kinki University of Japan
Professor Felix W. Leung
Veterans Affairs Greater Los Angeles Healthcare System, North Hill, USA
Dr Raffaele Manta
General Hospital of Perugia, Italy
Dr George Tribonias
Consultant Gastroenterology Department General Hospital of Nikaia-Piraeus "Agios Panteleimon", Athens, Greece
Dr Andrea Tringali
Fondazione Policlinico Universitario Agostino Gemelli IRCCS, Roma, Italy
Professor Noriya Uedo
Osaka International Cancer Institute, Osaka, Japan
Professor Kenshi Yao
Fukuoka University Chikushi Hospital, Fukuoka, Japan

GI Motility
Professor Konstantinos Mimidis
Democritus University of Thrace Medical School, Aolexandroupolis, Greece
Professor Edoardo Savarino
University of Padova, Italy
Professor Daniel Sifrim
Queen Mary University of London, UK

GI Surgery
Professor Georgios Glantzounis
School of Medicine, University of Ioannina, Greece
Professor John Papaconstantinou
National and Kapodistrian University of Athens, Greece
Professor George Sotiropoulos
National and Kapodistrian University of Athens, Medical School, Athens, Greece
Associate Professor John Tsiaoussis
University of Crete, Heraklion, Crete, Greece
Associate Professor Vasiliki Liana Tsikitis
Oregon Health and Science University, Portland, Oregon, USA

GI Pathology
Professor Dina Tiniakos
Newcastle University, UK
National and Kapodistrian University of Athens, Greece
Associate Professor Maria Tzardi
University Hospital of Heraklion, Crete, Greece

Pediatrics
Professor Jorge Amil Dias
Centro Materno Pediátrico, Centro Hospitalar Universitário de São João, Porto, Portugal
Professor Maria Fotoulaki
Aristotle University of Thessaloniki, Greece
Professor Alexandra Papadopoulou
Children's Hospital "Agia Sofia", Athens, Greece

GI Radiology
Assistant Professor Sofia Gourtsoyianni
National and Kapodistrian University of Athens, Areteion Hospital, Athens, Greece
Professor Demetrios Tsetis
University of Crete Medical School, Heraklion, Crete, Greece

GI Oncology
Professor Hans Prenen
University Hospital Antwerp, Belgium
Assistant Professor Emmanouil Saloustros
University Hospital of Larissa, Greece
Associate Professor John Souglakos
University General Hospital of Heraklion, Crete, Greece

Editors Emeriti

I. Danielides
Athens Greece

I. Karagiannis+
Athens Greece

J. Triantafillidis
Athens Greece

ADVISORY BOARD

E. Akriviadis
Thessaloniki Greece
R. Bisschops
Leuven Belgium
G. Carrafiello
Varese Italy
J.F. Colombel
New York USA
S. Danese
Milan Italy
T. Dassopoulos
Dallas USA
Ch. Dervenis
Athens Greece
S. Dourakis
Athens Greece
C. Hassan
Rome Italy
N. Figura
Siena Italy
C. Gasche
Vienna Austria
S. Georgopoulos
Athens Greece
H. Inoue
Tokyo Japan
P. Karayiannis
Nicosia Cyprus
P. Katsinelos
Thessaloniki, Greece
E. Kuipers
Rotterdam The Netherlands
George Kolios
Alexandroupolis, Greece
P. Lakatos
Budapest Hungary
G. Leontiadis
Ontario Canada
A. Mantides
Athens Greece
Spilios Manolakopoulos
Athens, Greece
Gerassimos Mantzaris
Athens Greece
S. Michopoulos
Athens Greece
C. O' Morain
Dublin Ireland
K. Papadakis
Rochester USA
G. Papatheodoridis
Athens Greece
Georgios-Ioannis Papachristou
Columbus Ohio USA
G. Paspatis
Heraklion Greece
J. Plevris
Edinburgh UK
S. Potamianos
Larissa Greece
M. Pimentel
Los Angeles USA
Ch. Pothoulakis
Los Angeles USA
P. Prassopoulos
Thessaloniki Greece
T. Rokkas
Athens Greece
E. Roma
Athens Greece
T. Savides
San Diego USA
W. Sandborn
San Diego USA
B. Saunders
London UK
J. Tack
Leuven Belgium
P. Tekkis
London UK
G. Van Assche
Leuven Belgium
S. Vermeire
Leuven Belgium
H. Wedemeyer
Munster Germany

ΕΛΛΗΝΙΚΗ
ΓΑΣΤΡΕΝΤΕΡΟΛΟΓΙΚΗ
ΕΤΑΙΡΕΙΑ

43ο ΠΑΝΕΛΛΗΝΙΟ ΣΥΝΕΔΡΙΟ ΓΑΣΤΡΕΝΤΕΡΟΛΟΓΙΑΣ

ΤΟΜΟΣ ΠΕΡΙΛΗΨΕΩΝ

23–26 Νοεμβρίου 2023
MACEDONIA PALACE
ΘΕΣΣΑΛΟΝΙΚΗ

ΕΛΛΗΝΙΚΗ ΓΑΣΤΡΕΝΤΕΡΟΛΟΓΙΚΗ ΕΤΑΙΡΕΙΑ

ΔΙΟΙΚΗΤΙΚΟ ΣΥΜΒΟΥΛΙΟ ΕΛΛΗΝΙΚΗΣ ΓΑΣΤΡΕΝΤΕΡΟΛΟΓΙΚΗΣ ΕΤΑΙΡΕΙΑΣ

Πρόεδρος	Π. Τάσσιος
Α' Αντιπρόεδρος	Κ. Παρασκευά
Β' Αντιπρόεδρος	Ι. Παπανικολάου
Γενικός Γραμματέας	Θ. Εμμανουήλ
Ειδικός Γραμματέας	Χ. Τριάντος
Ταμίας	Α. Σιούλας
Μέλη	Ι. Κατσογριδάκης
	Ν. Μπομπότση
	Α. Χρηστίδου

ΜΕΛΗ ΕΠΙΤΡΟΠΩΝ ΤΗΣ ΕΛΛΗΝΙΚΗΣ ΓΑΣΤΡΕΝΤΕΡΟΛΟΓΙΚΗΣ ΕΤΑΙΡΕΙΑΣ

ΕΠΙΤΡΟΠΗ ΕΚΠΑΙΔΕΥΣΗΣ

Πρόεδρος	Σ. Μιχόπουλος
Γραμματέας	Ο. Γιουλεμέ
Μέλη	Π. Μπομπότση
	Δ. Σαμωνάκης
	Ε. Παπαθανασίου

ΕΠΙΤΡΟΠΗ ΕΡΕΥΝΑΣ

Πρόεδρος	Ι. Βλαχογιαννάκος
Αντιπρόεδρος	Κ. Κατσάνος
Γραμματέας	Χ. Τριάντος
Μέλη	Μ. Τζουβαλά
	Ο. Γιουλεμέ

ANNALS OF GASTROENTEROLOGY

Διευθυντής Σύνταξης	Ι. Κουτρουμπάκης

ΕΞΕΛΕΓΚΤΙΚΗ ΕΠΙΤΡΟΠΗ

Πρόεδρος	Α. Πρωτοπαπάς
Μέλη	Α. Κουρίκου
	Σ. Γούλας

ΕΝΔΟΣΚΟΠΙΚΟ ΤΜΗΜΑ

Πρόεδρος	Γ. Τριμπόνιας
Αντιπρόεδρος	Ε. Βλάχου
Γραμματέας	Π. Γκολφάκης

ΤΜΗΜΑ ΒΟΡΕΙΟΥ ΕΛΛΑΔΟΣ «ΜΑΚΕΔΟΝΙΑ»

Πρόεδρος	Λ. Παπαλαυρέντιος
Αντιπρόεδρος	Γ. Ναλμπαντίδης
Γραμματέας	Κ. Βασιλείου

ΤΜΗΜΑ ΔΟΚΙΜΩΝ ΜΕΛΩΝ

Πρόεδρος	Α. Ιωάννου
Αντιπρόεδρος	Ο. Σιδηρόπουλος
Γραμματέας	Ε. Ρίζος

ΝΟΣΗΛΕΥΤΙΚΟ ΤΜΗΜΑ

Πρόεδρος	Σ. Πετράκη
Αντιπρόεδρος	Ε. Δασκαλάκη
Γραμματέας	Κ.-Χ. Πατήθρας

ΕΠΙΤΡΟΠΕΣ

ΟΡΓΑΝΩΤΙΚΗ ΕΠΙΤΡΟΠΗ

Πρόεδροι	Δ. Τζιλβές – Π. Τάσσιος
Επίτιμοι Πρόεδροι	Ι. Κουντουράς – Ευ. Ακριβιάδης
Α' Αντιπρόεδροι	Α. Κωφοκώτσιος – Δ. Τζιλβές
Β' Αντιπρόεδροι	Κ. Παρασκευά, Γ. Λαζαράκης
Γενικοί Γραμματείς	Θ. Εμμανουήλ – Κ. Σουφλέρης
Ειδικοί Γραμματείς	Χρ. Τριάντος – Ι. Γουλής
Ταμίες	Α. Σιούλας – Α. Κωφοκώτσιος
Μέλη	Ι. Κατσογριδάκης, Θ. Τσιώνης, Ν. Μπόμποτση, Δ. Χριστοδούλου, Α. Χρηστίδου, Θ. Μάρης, Ν. Βιάζης, Κ. Μιμίδης, Α. Γατοπούλου, Μ. Οικονόμου, Γ. Γερμανίδης, Γρ. Πασπάτης, Σπ. Γούλας, Γ. Στεφανίδης, Χρ. Ζαβός, Ι. Παχιαδάκης, Ε. Θεοχαρίδου, Α. Πρωτοπαπάς, Α. Καψωριτάκης

ΕΠΙΣΤΗΜΟΝΙΚΗ ΕΠΙΤΡΟΠΗ

Μ. Αρβανιτάκη	Ι. Καρούμπαλης	Γ. Μαυρογένης	Δ. Τζιλβές
Ι. Βλαχογιαννάκος	Κ. Κατσάνος	Σπ. Μιχόπουλος	Μαρία Τζουβαλά
Κ. Θωμόπουλος	Γ. Κουκλάκης	Γ. Μπάμιας	Κ. Τηνιακού
Α. Ιωάννου	Ι. Κουτρουμπάκης	Γ. Παπαθεοδωρίδης	Χρ. Τουμπανάκης
Π. Κασαπίδης	Χρ. Λιάτσος	Ι. Παπακωνσταντίνου	Κ. Τριανταφύλλου
Γ. Καραμανώλης	Σπ. Μανωλακόπουλος	Λ. Παπαλαυρέντιος	Γ. Τριμπόνιας
Κ. Καρμίρης	Γ. Μαντζαρης	Σ. Πετράκη	Μ. Φωτουλάκη

ΠΡΟΕΔΡΟΙ ΕΠΙΤΡΟΠΩΝ ΤΜΗΜΑΤΩΝ Ε.Γ.Ε.

Διοικητικό Συμβούλιο	Π. Τάσσιος
Εκπαίδευσης	Σπ. Μιχόπουλος
Έρευνας	Ι. Βλαχογιαννάκος
Ενδοσκοπικού	Γ. Τριμπόνιας
Τμήμα Β. Ελλάδος «Μακεδονία»	Λ. Παπαλαυρέντιος
Δοκίμων Μελών	Α. Ιωάννου
Νοσηλευτικό Τμήμα	Σ. Πετράκη
Πειθαρχικό Συμβούλιο	Σ. Γεωργόπουλος
Νέων Μελών	Π. Καρατζάς
Εξελεγκτική Επιτροπή	Α. Πρωτοπαπάς
Annals Of Gastroenterology	Ι. Κουτρουμπάκης

ΑΛΦΑΒΗΤΙΚΟΣ ΚΑΤΑΛΟΓΟΣ ΚΡΙΤΩΝ ΕΡΓΑΣΙΩΝ ΣΥΝΕΔΡΙΩΝ

Ιωάννης Βλαχογιαννάκος
Γεώργιος Γερμανίδης
Όλγα Γιουλεμέ
Ιωάννης Γουλής
Κωνσταντίνος Θωμόπουλος
Γεώργιος Καραμανώλης
Κωνσταντίνος Κατσάνος
Ανδρέας Καψωριτάκης
Χρήστος Λιάτσος
Γεράσιμος Μάντζαρης
Σπήλιος Μανωλακόπουλος
Κωνσταντίνος Μιμίδης
Γεώργιος Μπάμιας
Ιωάννης Παχιαδάκης
Γεράσιμος Στεφανίδης
Μαρία Τζουβαλά
Κωνσταντίνος Τριανταφύλλου
Γεώργιος Τριμπόνιας

ΑΛΦΑΒΗΤΙΚΟΣ ΚΑΤΑΛΟΓΟΣ ΕΠΙΤΡΟΠΗΣ ΒΡΑΒΕΥΣΕΩΝ

Ιωάννης Κουτρουμπάκης
Σπυρίδων Μιχόπουλος
Γεώργιος Παπαθεοδωρίδης

ΠΡΟΕΔΡΟΙ ΠΑΝΕΛΛΗΝΙΩΝ ΣΥΝΕΔΡΙΩΝ ΤΗΣ Ε.Γ.Ε.

1969	1ο ΠΣΓ	Αθήνα	Γ. Βουλπιώτης
1971	2ο ΠΣΓ	Αθήνα	Θ. Δοξιάδης
1974	3ο ΠΣΓ	Αθήνα	Γ. Μιχαηλίδης
1976	4ο ΠΣΓ	Αθήνα	Ν. Μοσχούτης
1979	5ο ΠΣΓ	Αθήνα	Η. Φωκάς
1981	6ο ΠΣΓ	Θεσσαλονίκη	Γ. Γουλής
1983	7ο ΠΣΓ	Αθήνα	Κ. Νικολαΐδης
1985	8ο ΠΣΓ	Ηράκλειο Κρήτης	Ο. Μανούσος
1987	9ο ΠΣΓ	Αθήνα	Κ. Καρούτσος
1989	10ο ΠΣΓ	Αθήνα	Χ. Βυσσούλης
1990	11ο ΠΣΓ	Θεσσαλονίκη	Σ. Παρπούλας
1991	12ο ΠΣΓ	Αθήνα	Η. Μαλλάς
1992	1η Ενωμένη Ευρωπαϊκή Εβδομάδα Γαστρεντερολογίας		Κ. Αρβανιτάκης
1993	13ο ΠΣΓ	Ρόδος	Ν. Νικολόπουλος
1994	14ο ΠΣΓ	Αθήνα	Ν. Καλαντζής
1995	15ο ΠΣΓ	Θεσσαλονίκη	Κ. Αρβανιτάκης
1996	16ο ΠΣΓ	Αθήνα	Δ.Γ. Καραμανώλης
1997	17ο ΠΣΓ	Ηράκλειο Κρήτης	Α. Νάκος
1998	18ο ΠΣΓ	Αθήνα	Ν. Σκανδάλης
1999	19ο ΠΣΓ	Θεσσαλονίκη	Γ. Κητής
2000	20ο ΠΣΓ	Αθήνα	Σ. Λαδάς
2001	21ο ΠΣΓ	Ιωάννινα	Ε. Τσιάνος
2002	22ο ΠΣΓ	Αθήνα	Ι. Τριανταφυλλίδης
2003	23ο ΠΣΓ	Θεσσαλονίκη	Ν. Ευγενίδης
2004	24ο ΠΣΓ	Αθήνα	Θ. Ροκκάς
2005	25ο ΠΣΓ	Θεσσαλονίκη	Ε. Γιαννούλης
2006	26ο ΠΣΓ	Αθήνα	Ι. Καραγιάννης
2007	27ο ΠΣΓ	Θεσσαλονίκη	Ι. Κουντουράς
2008	28ο ΠΣΓ	Αθήνα	Α. Μαντίδης
2009	29ο ΠΣΓ	Χαλκιδική	Ε. Παρασκευάς
2010	30ο ΠΣΓ	Αθήνα	Μ. Τζιβράς
2011	31ο ΠΣΓ	Θεσσαλονίκη	Ε. Ακριβιάδης
2012	32ο ΠΣΓ	Αθήνα	Σ. Μιχόπουλος
2013	33ο ΠΣΓ	Θεσσαλονίκη	Γ.Α. Πασπάτης
2014	34ο ΠΣΓ	Αθήνα	Ι. Δανιηλίδης
2015	35ο ΠΣΓ	Καλαμάτα	Γ. Παπαθεοδωρίδης
2016	36ο ΠΣΓ	Αθήνα	Ι. Κουτρουμπάκης
2017	37ο ΠΣΓ	Θεσσαλονίκη	Α. Ηλίας
2018	38ο ΠΣΓ	Αθήνα	Σ. Μανωλακόπουλος
2019	39ο ΠΣΓ	Αλεξανδρούπολη	Κ. Μιμίδης
2020	40ο ΠΣΓ	Αθήνα	Ν. Βιάζης
2021	41ο ΠΣΓ	Ιωάννινα	Δ. Χριστοδούλου
2022	42ο ΠΣΓ	Αθήνα	Π. Τάσσιος
2023	43ο ΠΣΓ	Θεσσαλονίκη	Δ. Τζιλβές

ΓΡΑΜΜΑΤΕΙΑ

FREI
An inspiring world. An aspiring world.

FREI s.a. Congress Organiser - Corp. Meetings/Events - DMC
3 Paparigopoulou Str., 105 61 Athens, Greece
T: +30 210 3215600, www.frei.gr, email: info@frei.gr

ΠΕΡΙΛΗΨΕΙΣ
ΕΠΙΛΕΓΜΕΝΩΝ ΑΝΑΚΟΙΝΩΣΕΩΝ

EA01

Η ΑΝΑΛΥΣΗ ΒΑΘΙΑΣ ΑΛΛΗΛΟΥΧΙΣΗΣ ΑΝΙΧΝΕΥΕΙ ΣΗΜΑΝΤΙΚΕΣ ΔΙΑΦΟΡΕΣ ΣΤΗΝ ΣΥΝΘΕΣΗ ΤΟΥ ΔΩΔΕΚΑΔΑΚΤΥΛΙΚΟΥ ΜΙΚΡΟΒΙΩΜΑΤΟΣ ΜΕΤΑΞΥ ΑΣΘΕΝΩΝ ΜΕ ΛΕΙΤΟΥΡΓΙΚΗ ΔΥΣΠΕΨΙΑ ΚΑΙ ΜΑΡΤΥΡΩΝ

Τζιάτζιος Γ,[1] Στυλιανάκης Ε,[2] Δαμοράκη Γ,[2] Γκολφάκης Π,[1] Γιαμαρέλλος-Μπουρμπούλης Ευ,[2] Τριανταφύλλου Κ[1]

[1]Ηπατογαστρεντερολογική Μονάδα, Β' Παθολογική-Προπαιδευτική Κλινική, Μονάδα Έρευνας και Κέντρο Διαβήτη, Ιατρική Σχολή, Εθνικό και Καποδιστριακό Πανεπιστήμιο, ΠΓΝ «Αττικόν», [2]Δ' Παθολογική Κλινική, Ιατρική Σχολή Αθηνών, Εθνικό και Καποδιστριακό Πανεπιστήμιο, ΠΓΝ «Αττικόν»

Εισαγωγή: Η αλληλεπίδραση ξενιστή και εντερικού μικροβιώματος έχει προταθεί ως πιθανός παθοφυσιολογικός μηχανισμός της λειτουργικής δυσπεψίας (ΛΔ), χωρίς ωστόσο να υπάρχουν δεδομένα σχετικά με τη σύνθεση του δωδεκαδακτυλικού μικροβιώματος των ασθενών με ΛΔ.
Σκοπός: Να χαρακτηριστεί το δωδεκαδακτυλικό μικροβίωμα (ΔΜ) ασθενών με ΛΔ και να συγκριθεί με αυτό των μαρτύρων (ΟΜ) και ασθενών με σύνδρομο ευερέθιστου εντέρου (ΣΕΕ).
Υλικό και Μέθοδος: Ασθενείς που πληρούσαν τα κριτήρια Ρώμης IV για ΛΔ και ΣΕΕ αντίστοιχα υπεβλήθησαν σε γαστροσκόπηση. Μάρτυρες ήταν άτομα χωρίς σημεία ή συμπτώματα ΛΔ. Αναρροφήθηκαν 2 κ.εκ. υγρού από 3η-4η μοίρα του δωδεκαδακτύλου. Το ΔΜ αξιολογήθηκε μετά από απομόνωση DNA και αλληλούχηση του γονιδίου 16S στη συσκευή Oxford Nanopore MinION, ακολουθούμενη από ανάλυση στην πλατφόρμα EPI2ME (ONT/Metrich-ore Ltd). Η βιοανάλυση του μικροβιώματος (α-,β-ποικιλομορφία,συγκρίσεις σχετικής αφθονίας για ταξινομικές βαθμίδες) πραγματοποιήθηκε μέσω Python.
Αποτελέσματα: Χαρτογραφήθηκε το ΔΜ 20 ασθενών με ΛΔ (8γυναίκες; 49,9±13,5 έτη), 20 ασθενών με ΣΕΕ(14γυναίκες; 57,6±14,8 έτη) και 10 μαρτύρων(6 γυναίκες; 49,2±13,8 έτη). Ο δείκτης α-ποικιλομορφίας των ασθενών με ΛΔ ήταν σημαντικά χαμηλότερος συγκριτικά με των μαρτύρων (Shannon's index, P=0,029) και παρόμοιος με των ασθενών με ΣΕΕ. Η ανάλυση κύριων συντεταγμένων (PCoA) προερχόμενη από την σχετική αφθονία των ειδών(β-ποικιλομορφία) δεν αποκάλυψε διαφορές στο ΔΜ μεταξύ ΛΔ, ΣΕΕ και μαρτύρων (P=0,415). Συγκριτικά με τους μάρτυρες, η σχετική αφθονία (ΣΑ) της συνομοταξίας Chloroflexota ήταν χαμηλότερη σε ασθενείς με ΛΔ (P=0,017) και ΣΕΕ (P=0,026), αντίστοιχα. Η ΣΑ της συνομοταξίας Rhodothermota και Thermotogota ήταν χαμηλότερη στους ασθενείς με ΛΔ (P=0,017 και P=0,018 αντίστοιχα) αλλά όχι με ΣΕΕ (P=0,15 και P=0,06, αντίστοιχα),συγκριτικά με τους μάρτυρες. Η ΣΑ συγκεκριμένων κατηγοριών της συνομοταξίας Chloroflexota, Rhodothermota και Thermotogota ήταν ομοιόμορφα χαμηλότερη στους ασθενείς με ΛΔ συγκριτικά με τους μάρτυρες και παρόμοια στους ασθενείς με ΣΕΕ κατά την ανάλυση των μετέπειτα βαθμίδων ταξινόμησης. Σε επίπεδο ομοταξίας διαπιστώθηκαν σημαντικές διαφορές στην ΣΑ των Syntrophobacteria, Acidithiobacillia, Cytophagia και Flavobacteriia μεταξύ των ασθενών με ΛΔ και μαρτύρων (P<0,05), αλλά τέτοια διαφορά δεν βρέθηκε μεταξύ ΛΔ και ΣΕΕ.
Συμπεράσματα: Το ΔΜ των ασθενών με ΛΔ είναι διαφέρει σημαντικά από αυτό των μαρτύρων, συμπεριλαμβανομένης της χαμηλότερης ποικιλομορφίας μικροχλωρίδας, διαφορετικής δομής/σύστασης μικροχλωρίδας και συγκεκριμένων ταξινομήσεων. Παρόμοιες διαφορές μεταξύ ασθενών με ΛΔ και ΣΕΕ δεν διαπιστώθηκαν.

EA02

ΕΝΔΟΣΚΟΠΙΚΗ ΘΕΡΑΠΕΙΑ ΑΔΕΝΩΜΑΤΩΝ 12/ΛΟΥ: ΑΠΟ ΤΗΝ ΨΥΧΡΗ ΕΚΤΟΜΗ ΕΩΣ ΤΗΝ ESD

Κατζάκης Χ,[1] Γκαραγκάνης Δ,[1] Κοσμίδης Χ,[1] Χατζηνικολάου Μ,[1] Στούπαρ Μ,[1] Λιάτσος Χ,[2] Μπασιούκας Σ[1]

[1]Κλινική Προηγμένης Θεραπευτικής Ενδοσκόπησης, Νοσοκομείο Metropolitan General, Αθήνα, [2]Γαστρεντερολογική Κλινική, 401 ΓΣΝΑ

Εισαγωγή: Τα σποραδικά αδενώματα του 12/λου αποτελούν μια σχετικά σπάνια οντότητα με συνολικό επιπολασμό έως 0,4%. Τα αδενώματα χαμηλής δυσπλασίας δύναται εντός 6μηνου να εξελιχθούν στο 4,7% σε ενδοβλεννογονικό καρκίνο. Η ενδοσκοπική θεραπεία θεωρείται η κατά κανόνα ενδεδειγμένη θεραπεία σε πρώιμο στάδιο.
Σκοπός: Σκοπός της μελέτης μας είναι η καταγραφή της τεχνικής αποτελεσματικότητας των ενδοσκοπικών τεχνικών όπως ψυχρή εκτομή (cold snare-CS), τμηματική CS, συμβατική ή/και τμηματική EMR, underwater EMR, ESD και υβριδική ESD (KAR), οι επιπλοκές και η συχνότητα της υποτροπής.
Υλικό και Μέθοδος: Συνολικά μελετήθηκαν 83 αδενώματα σε 78 ασθενείς από το 2012–2022. Ασθενείς με FAP και NETs αποκλείστηκαν από τη μελέτη. Ο χαρακτηρισμός των βλαβών έγινε με χρήση μεγεθυντικής χρωμοενδοσκόπησης και ανάλογα της εντόπισης χρησιμοποιήθηκε πλάγιο 12/σκοπίο. Αδενώματα μέχρι 5-6mm αφαιρέθηκαν με CS, 5–15mm χωρίς κεντρική εμβάθυνση με en-block EMR ή KAR ή τμηματική CS, >15mm με κεντρική εμβάθυνση ή υποτροπή από προηγηθείσα εκτομή με ESD ή KAR και χωρίς κεντρική εμβάθυνση με τμηματική +/- underwater EMR ή CS.
Αποτελέσματα: Τεχνική επιτυχία σημειώθηκε σε 82 αδενώματα. Μία βλάβη με αρνητικό σημείο ανύψωσης ανέδειξε βιοπτικά αδενοκαρκίνωμα. En-block εκτομή κατέστη δυνατή σε 67 αδενώματα (29 με CS, 21 με EMR, 9 με KAR και 8 με ESD). Άμεση διάτρηση και αιμορραγία παρατηρήθηκε σε 3 και 8 περιπτώσεις που αντιμετωπίστηκε με clips και αιμοστατική λαβίδα, αντίστοιχα, ενώ καθυστερημένη αιμορραγία σε 11 περιπτώσεις που αντιμετωπίστηκε ενδοσκοπικά. Υποτροπή παρατηρήθηκε σε 9 περιπτώσεις που αντιμετωπίστηκε ενδοσκοπικά και χειρουργικά σε 7 και 2, αντίστοιχα.
Συμπεράσματα: Η ενδοσκοπική θεραπεία των αδενωμάτων του 12/λου αποτελεί την κύρια θεραπεία με υψηλή αποτελεσματικότητα και ασφάλεια σε εξειδικευμένα κέντρα.

EA03

ΕΚΒΑΣΕΙΣ ΠΑΡΑΓΩΓΙΚΟΤΗΤΑΣ ΣΤΗΝ ΕΡΓΑΣΙΑ ΚΑΙ ΠΕΡΙΟΡΙΣΜΟΥ ΔΡΑΣΤΗΡΙΟΤΗΤΩΝ ΣΕ ΑΣΘΕΝΕΙΣ ΜΕ ΝΟΣΟ CROHN ΥΠΟ ΘΕΡΑΠΕΙΑ ΜΕ USTEKINUMAB ΣΤΗΝ ΚΑΘΗΜΕΡΙΝΗ ΚΛΙΝΙΚΗ ΠΡΑΞΗ ΣΤΗΝ ΕΛΛΑΔΑ: ΑΠΟΤΕΛΕΣΜΑΤΑ 12ΜΗΝΟΥ ΑΠΟ ΕΝΔΙΑΜΕΣΗ ΑΝΑΛΥΣΗ ΤΗΣ ΜΕΛΕΤΗΣ REASSURE.

Μάντζαρης Γ,[1] Ζαμπέλη Ε,[2] Γκαμαλούτσος Χ,[3] Θωμόπουλος Κ,[4] Τζουβαλά Μ,[5] Κουτρουμπάκης Ι,[6] Ντελής Β,[7] Λιάτσος Χ,[8] Βραδέλης Σ,[9] Σδόνας Θ,[10] Παπαθεοδωρίδης Γ,[11] Χριστοδούλου Δ,[12] Παρασκευά Κ,[13] Γουλής Ι,[14] Γερμανίδης Γ,[15] Ξουργιάς Β,[16] Πρωτόπαπας Α,[17] Σουφλέρης Κ,[18] Παχιαδάκης Ι,[19] Κατσάνος Κ,[12] Χατζηνικολάου Σ,[20] Χαλακατεβάση Κ,[20] Θεοχάρης Γ,[4] Μπέκα Ε,[21] Τρίκολα Ά,[21] Τριμπόνιας Γ,[5] Παλατιανού Μ,[5] Αθανασάκης Ι,[6] Φωτεινογιαννοπούλου Κ,[6] Ορφανουδάκη Ε,[6] Μαχαίρα Α,[6] Καραμίντζιου Ε,[7] Κυριάκος Ν,[8] Γιακουμής Μ,[9] Παπάζογλου Δ,[22] Ελευσινιώτης Ι,[10] Γιαννακουλοπούλου Ε,[10] Τασοβασίλη Α,[10] Καρατζάς Π,[11] Λαμούρη Χ,[12] Μάθου Ν,[13] Κοκκώνης Γ,[23] Ζεμπεκάκης Π,[15] Καλοπήτας Γ,[15] Μιχαλόπουλος Μ,[16] Γιαννέλης Π,[16] Φασούλας Κ,[18] Στεργίου Ε,[18] Μπουμπόναρης Α,[19] Νάκος Α,[19] Ταλουμτζής Χ,[19] Μπαρτσέα Αικ,[3] Κάνιστρας Ι,[3] Μπάμιας Γ,[20] Μιχόπουλος Σ[2]

[1]Γαστρεντερολογικό Τμήμα, Κλινική Λευκός Σταυρός και Νοσοκομείο Υγείας, Αθήνα, [2]Γαστρεντερολογικό Τμήμα, Γενικό Νοσοκομείο Αθηνών «Αλεξάνδρα», [3]Janssen-Cilag, Ελλάδα, [4]Γαστρεντερολογική Κλινική, Πανεπιστημιακό Περιφερειακό Γενικό Νοσοκομείο Πατρών, [5]Γαστρεντερολογικό Τμήμα, Γενικό Κρατικό Νοσοκομείο Νικαίας «Άγιος Παντελεήμονας», [6]Γαστρεντερολογική Κλινική, Πανεπιστημιακό Γενικό Νοσοκομείο Ηρακλείου, [7]Γαστρεντερολογικό Τμήμα, Περιφερειακό Γενικό Νοσοκομείο «Γ. Γεννηματάς», Αθήνα, [8]Γαστρεντερολογική Κλινική, 401 Γενικό Στρατιωτικό Νοσοκομείο Αθηνών, [9]Ενδοσκοπικό Τμήμα, Πανεπιστημιακό Γενικό Νοσοκομείο Αλεξανδρούπολης, [10]Γενικό Ογκολογικό Νοσοκομείο Κηφισιάς «Αγ. Ανάργυροι», Αθήνα, [11]Γαστρεντερολογική Κλινική, Ιατρική Σχολή ΕΚΠΑ, ΓΝΑ «Λαϊκό», Αθήνα, [12]Γαστρεντερολογική Κλινική, Πανεπιστημιακό Γενικό Νοσοκομείο Ιωαννίνων, [13]Γαστρεντερολογική Κλινική, Γενικό Νοσοκομείο «Αγία Όλγα», Αθήνα, [14]Δ' Παθολογική Κλινική, Ιατρική Σχολή ΑΠΘ, ΓΝΘ «Ιπποκράτειο», Θεσσαλονίκη, [15]Α' Παθολογική Κλινική, Πανεπιστημιακό Γενικό Νοσοκομείο «ΑΧΕΠΑ», Θεσσαλονίκη, [16]Γαστρεντερολογική Κλινική, Γενικό Νοσοκομείο Πειραιά «Τζάνειο», [17]Α' Προπεδευτική Παθολογική Κλινική, Πανεπιστημιακό Γενικό Νοσοκομείο «ΑΧΕΠΑ», Θεσσαλονίκη, [18]Γαστρεντερολογικό Τμήμα, Αντικαρκινικό Νοσοκομείο «Θεαγένειο», Θεσσαλονίκη, [19]Γαστρεντερολογική Κλινική, 424 Στρατιωτικό Νοσοκομείο Θεσσαλονίκης, [20]Γ' Πανεπιστημιακή Παθολογική Κλινική, Ιατρική Σχολή ΕΚΠΑ, Γενικό Νοσοκομείο Νοσημάτων Θώρακος «Σωτηρία», Αθήνα, [21]Γαστρεντερολογικό τμήμα, Γενικο Νοσοκομείο «Ευαγγελισμός», Αθήνα, [22]Β' Πανεπιστημιακή Παθολογική Κλινική, Πανεπιστημιακό Γενικό Νοσοκομείο Αλεξανδρούπολης, [23]«Βιοκλινική» Νοσοκομείο Θεσσαλονίκης

Εισαγωγή: Δεδομένα καθημερινής κλινικής πρακτικής από την Ελλάδα σχετικά με τη χρήση του ustekinumab (UST) στη θεραπεία της νόσου Crohn (CD) είναι περιορισμένα.
Σκοπός: Διερεύνηση της επίδρασης της θεραπείας με UST σε δείκτες εργασίας / δραστηριότητας σε ασθενείς με CD, στα πλαίσια της μελέτης REASSURE.
Υλικό και Μέθοδος: Η μελέτη REASSURE είναι μια μη-παρεμβατική, 24μηνη προοπτική μελέτη ενηλίκων (18–80 έτη) ασθενών με CD που λαμβάνουν UST ως 1η, 2η, ή 3η βιολογική θεραπεία σύμφωνα με την εγκεκριμένη ένδειξη στην Ελλάδα. Τα δεδομένα συλλέγονται με αξιολογήσεις ρουτίνας στην έναρξη του UST και ανά 6 μήνες. Οι επιδράσεις στην εργασία/δραστηριότητες μετρούνται με το πιστοποιημένο ερωτηματολόγιο Work Productivity and Activity Impairment Questionnaire in CD (WPAI:CD). Παρουσιάζονται δεδομένα ενδιάμεσης ανάλυσης δεδομένων από 12μηνη παρακολούθηση του συνόλου των ασθενών της μελέτης.
Αποτελέσματα: Μεταξύ Απριλίου/2019 και Μαρτίου/2022, 169 ασθενείς (35,5% χωρίς προηγούμενη λήψη βιολογικού παράγοντα, 43,8% εργαζόμενοι, διάμεση ηλικία στην έναρξη: 45 έτη, διάμεση βαθμολογία Harvey-Bradshaw: 8,0) εντάχθηκαν και ολοκλήρωσαν παρακολούθηση 1 έτους. Τα χαρακτηριστικά ασθενών/νόσου στην έναρξη και τα αποτελέσματα WPAI παρουσιάζονται στον Πίνακα 1. Στους ασθενείς που αξιολογήθηκαν με ζευγαρωμένες παρατηρήσεις, οι διάμεσες βαθμολογίες απώλειας παραγωγικότητας εργασίας (ΑΠΕ) / αδυναμίας διεκπεραίωσης δραστηριοτήτων (21,6/40,0%) μειώθηκαν σημαντικά με διάμεση ελάττωση 10,0/10,0% στους 12 μήνες (p<0,001). Κλινικά σημαντική βελτίωση της ΑΠΕ παρατηρήθηκε στο 56,1% των ασθενών. Ανάλυση μετά από καταλογισμό δεδομένων (imputation analysis) έδειξε ότι η βελτίωση των παραπάνω δεικτών ήταν ανεξάρτητη από προηγούμενη λήψη βιολογικής θεραπείας.
Συμπεράσματα: Η ανάλυση των δεδομένων πραγματικής κλινικής πρακτικής στην Ελλάδα αναδεικνύει ευεργετική επίδραση της θεραπείας με UST στην ικανότητα των ασθενών με CD για εργασία /δραστηριότητες

EA04

ΣΥΣΧΕΤΙΣΗ ΤΗΣ ΛΑΝΘΑΝΟΥΣΑΣ ΕΝΕΡΓΟΠΟΙΗΣΗΣ ΤΟΥ ΕΞΩΓΕΝΟΥΣ ΣΚΕΛΟΥΣ ΤΗΣ ΠΗΞΗΣ ΜΕ ΤΗΝ ΒΑΡΥΤΗΤΑ ΤΗΣ ΕΛΚΩΔΟΥΣ ΚΟΛΙΤΙΔΑΣ

Δρυγιαννάκης Ι,[1,2] Βαλάτας Β,[1,2] Φιλίδου Ε,[3] Τζενάκη Ν,[2] Αρχοντουλάκη Ευ,[2] Δόβρολης Ν,[3] Κανδηλογιαννάκης Λ,[3] Κεφαλογιάννης Γ,[4] Σιδηρόπουλος Π,[5] Γεώργιος Κολιός,[3] Κουτρουμπάκης Ι,[1,2]
[1]Γαστρεντερολογική Κλινική, Πανεπιστημιακό Νοσοκομείο Ηρακλείου, Κρήτη, Ελλάδα, [2]Ερευνητικό Εργαστήριο Γαστρεντερολογίας, Ιατρική Σχολή, Πανεπιστήμιο Κρήτης, Ηράκλειο, Κρήτη, Ελλάδα, [3]Εργαστήριο Φαρμακολογίας, Τμήμα Ιατρικής, Δημοκρίτειο Πανεπιστήμιο Κρήτης, Αλεξανδρούπολη, Ελλάδα, [4]Εργαστήριο Κλινικής Φαρμακολογίας, Πανεπιστημιακό Νοσοκομείο, Ηράκλειο, Κρήτη, Ελλάδα, [5]Εργαστήριο Ρευματολογίας, Αυτοανοσίας και Φλεγμονής, Ιατρική Σχολή, Πανεπιστήμιο Κρήτης, Ηράκλειο, Κρήτη, Ελλάδα, Επιστημονικά Υπεύθυνος: Ιωάννης Κουτρουμπάκης, MD, PhD, Καθηγητής Γαστρεντερολογίας-Διευθυντής Γαστρεντερολογικής κλινικής, Ιατρική Σχολή Πανεπιστημίου Κρήτης-Πανεπιστημιακό Νοσοκομείο Ηρακλείου

Εισαγωγή: Η ελκώδης κολίτιδα (ΕΚ) επιπλέκεται συχνά με θρομβοεμβολικά επεισόδια. Το εξωγενές και κύριο σκέλος του καταρράκτη της πήξης ξεκινά με ενεργοποίηση του παράγοντα VII (FVII) της αιματικής ροής από τον tissue factor (TF).
Σκοπός: Η συσχέτιση ενεργότητας ΕΚ και βαθμού λανθάνουσας ενεργοποίησης του εξωγενούς συστήματος πήξης.
Υλικό-Μέθοδος: Μετρήθηκαν εξωσώματα, μικροσωμάτια, ενεργότητα TF στη μεμβράνη τους, ολικός TF (tFT), ενεργότητα του ενεργοποιημένου παράγοντα VIIa (FVIIa) στο πλάσμα 38 ασθενών με ΕΚ και 28 ομάδας ελέγχου (ΟΕ). Συσχετίσθηκαν με τα: μερικό Mayo score (pMS), βοδείκτες ενεργότητας νόσου, ενδοσκοπικό Mayo score (eMS), έκταση νόσου (E2, E3 κατά Montreal), ποιότητα ζωής (SIBDQ) και αναπόκριση στη θεραπεία. Παρουσιάζονται στατιστικά σημαντικές συσχετίσεις (τουλάχιστον $p<0.05$).
Αποτελέσματα: Οι ασθενείς είχαν 4 και 3,7 φορές περισσότερα εξωσώματα και μικροσωμάτια αντίστοιχα από την ΟΕ. Ο tTF συσχετιζόταν με τα pMS (Pearson's r 0,443), αλβουμίνη (-0,362), TKE (0,353), αιμοπετάλια (0,575) και το eMS (0,468). Η δραστικότητα του TF ήταν 1,6 φορές υψηλότερη και συσχετιζόταν με την έκταση της νόσου (E3:1,9xE2), αλβουμίνη (-0,624), eMS (0,422) και SIBDQ (-0,64). Η FVIIa ήταν 2,2 φορές υψηλότερη. Οι ασθενείς με ανθεκτική στη θεραπεία νόσο (eMS ≥2) είχαν 5,8, 1,5, 2,1 φορές υψηλότερο tTF, δραστικότητα TF και FVIIa αντίστοιχα. Η FVIIa σχετιζόταν σημαντικά με την απάντηση στην επόμενη θεραπεία Η ανάγκη για κορτικοστεροειδή ή βιολογικούς παράγοντες συσχετιζόταν με 2,2 φορές υψηλότερη δραστικότητα TF. Στους μη-απαντώντες, η.
Συμπεράσματα: Ο βαθμός της αυθόρμητης ενεργοποίησης του εξωγενούς σκέλους του καταρράκτη της πήξης στην ΕΚ συσχετίζεται με την βαρύτητα νόσου και την ανταπόκριση στη θεραπεία.
Χρηματοδότηση: Τα αναλώσιμα και μέρος της μισθοδοσίας για την εκπόνηση της παρούσας εργασίας χρηματοδοτήθηκαν από την Pfizer Inc. με την ανταγωνιστική υποτροφία με αριθμό 64132481 υπό την πρόσκληση "Inflammation ASPIRE 2020 Ulcerative colitis".

Πίνακας 1. Χαρακτηριστικά ασθενών και βλαβών

Age, mean (SD), years	69.8 (13.4)
Sex, male/female, *n*	10/13
Benign/Malignant, *n*	12/11
Average lesion diameter, mean (SD), *mm*	29.1 (9.2)
Average specimen diameter, mean (SD), *mm*	34.1 (12.9)
Location, *n*	
Lower rectum	13
Lower rectum+dentate line	7
Mid rectum	2
Upper rectum	1
Pathology, *n*	
Low grade intraepithelial neoplasia	3
High grade intraepithelial neoplasia	9
Intramucosal adenoCa (pT1a)	1
Deeply infiltrative adenoCa (pT1bSM2-SM3)	7
Muscle infiltrative adenoCa (pT2)	3
Histological tumor margins	
negative/positive, *n*	21/2 (91% R0 resection)
Total operation time, mean (SD), *min*	165.4 (96.4)
Operation time of first 10 cases, mean (SD), *min*	232.5 (131.5)
Operation time of last 10 cases, mean (SD), *min*	98.3 (61.2)
Defect closure with clips, *n*	None
Intraoperative perforation, *n*	None
Delayed bleeding, *n*	None
Delayed perforation, *n*	None
Postoperative additional operation, *n*	None
Postoperative abdominal symptoms, *n*	None
Fever, *n*	None
Post-procedural pain, *n*	4
Temporal incontinence, *n*	1

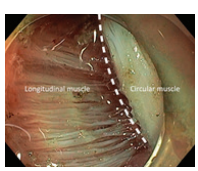

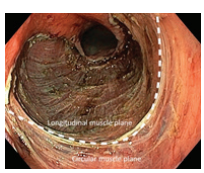

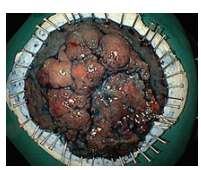

EA05

ΕΝΔΟΣΚΟΠΙΚΗ ΔΙΑΜΥΙΚΗ ΕΚΤΟΜΗ (EID) ΠΡΩΙΜΩΝ ΚΑΡΚΙΝΩΝ ΟΡΘΟΥ ΚΑΙ ΒΑΡΙΑ ΙΝΩΤΙΚΩΝ ΚΑΛΟΗΘΩΝ ΠΟΛΥΠΟΔΩΝ ΣΤΟ ΟΡΘΟ: ΠΟΛΥΚΕΝΤΡΙΚΗ ΠΡΟΟΠΤΙΚΗ ΚΑΤΑΓΡΑΦΗ ΔΕΔΟΜΕΝΩΝ

Τριμπόνιας Γ,[1] Komeda Y,[2] Λεοντίδης Ν,[1] Αναγνωστόπουλος Γ,[1] Παλατιανού Μ,[1] Μπέλλου Γ,[1] Παντούλα Π,[1] Πασπάτης Γ,[3] Τζουβαλά Μ,[1] Kashida H[2]
[1]Γαστρεντερολογικό Τμήμα, Γενικό Νοσοκομείο Νίκαιας, Πειραιά «Άγιος Παντελεήμων», Αθήνα, [2]Γαστρεντερολογική κλινική, Πανεπιστημιακό Νοσοκομείο "Kindai University", Οσάκα, Ιαπωνία, [3]Γαστρεντερολογικό Τμήμα, Βενιζέλειο, Πανάνειο Γενικό Νοσοκομείο Ηρακλείου, Ηράκλειο, Κρήτη

Εισαγωγή: Η προληπτική κολονοσκόπηση οδηγεί στη ανεύρεση πολλών ασυμπτωματικών ορθικών πρώιμων νεοπλασμάτων. Η θεραπευτική ενδοσκόπηση μετά την αποδοχή της ενδοσκοπικής υποβλεννογονεκτομής (ESD) ως θεραπεία εξαίρεσης για τις βλάβες του ορθού, κινείται πλέον σε βαθύτερα πλάνα εκτομής για περισσότερο διηθητικές βλάβες.
Σκοπός: Να ανασκοπήσουμε την προοπτική καταγραφή 23 περιστατικών που αντιμετωπίστηκαν με ενδοσκοπική διαμυϊκή εκτομή (Endoscopic Intermuscular Dissection/EID). Πρόκειται για πρώιμα καρκινώματα και βαριά ινωτικές βλάβες στο ορθό, αδύνατον να αφαιρεθούν σε υγιή όρια με τις συμβατικές τεχνικές (ESD).
Υλικό και μέθοδος: Έγινε ανάλυση των δεδομένων ενδοσκοπικών διαμυϊκών αφαιρέσεων και μελετήθηκαν η τεχνική επιτυχία, η ιστολογική επιβεβαίωση R0 εκτομής, τα ανεπιθύμητα συμβάντα, ο χρόνος της επέμβασης και η καμπύλη εκμάθησης.
Αποτελέσματα: 23 διαμυικές ενδοσκοπικές αφαιρέσεις (EIDs) ολοκληρώθηκαν με: 91% από αυτές να είναι επί υγιών πλευρικών και κάθετων ορίων (R0 εκτομή). Εκ του συνόλου 11 βλάβες αφορούσαν σε καρκινώματα από ενδοβλεννογονικά έως και pT2, και 12 σε βαριά ινωτικές καλοήθεις ορθικές αλλοιώσεις. Το μέσο μέγεθος των βλαβών ήταν 29,1 mm, με μέσο μέγεθος παρασκευάσματος 34,1mm. Η πλειονότητα των αφαιρέσεων (20/23) έγινε στο κατώτερο ορθό και ο μέσος χρόνος εκτομής ήταν 165,4 λεπτά. Σε 4 ασθενείς παρατηρήθηκε έντονος πόνος μετά την εκτομή που αντιμετωπίστηκε με οπιοειδή και σε έναν παροδική ακράτεια 3 μηνών.
Συμπεράσματα: Οι διαμυικές ενδοσκοπικές αφαιρέσεις είναι αποτελεσματικές τεχνικές, τόσο για διηθητικά για ορθικά καρκινώματα έως και σταδίου pT2, όσο και για δύσκολους βαριά ινωτικούς πολύποδες ορθού, αδύνατον να αφαιρεθούν με κάποια από τις συμβατικές τεχνικές ESD, FTRD ή συνδυασμό τους. Η θέση τους στον θεραπευτικό αλγόριθμο μένει να αποσαφηνιστεί.

EA06

ΜΑΚΡΟΧΡΟΝΙΑ ΠΡΟΟΠΤΙΚΗ ΜΕΛΕΤΗ ΥΠΟΤΡΟΠΗΣ Η ΑΝΑΠΤΥΞΗΣ ΑΔΕΝΟΚΑΡΚΙΝΩΜΑΤΟΣ ΜΕΤΑ ΑΠΟ PIECEMEAL EMR ΣΕ ΜΕΓΑΛΟΥΣ ΠΟΛΥΠΟΔΕΣ ΤΟΥ ΠΑΧΕΟΣ ΕΝΤΕΡΟΥ.

Φραγκάκη Μ, Αρνά Δ, Ψιστάκης Α, Νικολάου Π, Βελεγράκη Μ, Θεοδωροπούλου Α, Καρμίρης Κ, Τριμπόνιας Γ, Βουδούκης Ευ, Βάρδας Ε, Πασπάτης Γ
Γαστρεντερολογική Κλινική, Βενιζέλειο Γενικό Νοσοκομείο, Ηράκλειο Κρήτης

Εισαγωγή/Σκοπός: Σκοπός της μελέτης είναι η εκτίμηση της υποτροπής (recurrence) των μεγάλων αδενωμάτων του παχέος εντέρου, όπως και η εκτίμηση της ανάπτυξης καρκίνου του παχέος εντέρου μετά από μεγάλη πολυπεκτομή με τη μέθοδο της piecemeal EMR. Η πρώτη μελέτη σε ελληνικά δεδομένα.
Μέθοδος: Πρόκειται για προοπτική μελέτη ενός κέντρου αναφοράς από 2009 έως 2020. Κριτήρια ένταξης ήταν η παρουσία αδενωματώδους πολύποδα μεγέθους ≥4 cm, 0-IIa+Is κατά Paris κατάταξη, SMSA score IV και η πλήρης ενδοσκοπική αφαίρεση με τη μέθοδο της EMR.
Αποτελέσματα: 142 ασθενείς εντάχθηκαν στη μελέτη (57.7% άνδρες, διάμεση ηλικία 67 έτη). Το διάμεσο μέγεθος του πολύποδα ήταν 5 εκ. (εύρος 4–10 εκ.) με εντόπιση 56.3% στο αριστερό και 43.7% στο δεξιό κόλον. Υπολειμματικός ιστός διαπιστώθηκε σε 43 πολύποδες (30.3%), ενώ υποτροπή του αδενώματος σε 12 (8.5%). Τα διαστήματα 2009–2016 & 2017–2020 τα ποσοστά υποτροπής ήταν 9.46% και 7.35%, αντιστοίχως. Σε 6 ασθενείς αποφασίστηκε η περαιτέρω αντιμετώπιση με κολεκτομή (5 ασθενείς) και ολικού πάχους ενδοσκοπική εκτομή (1 ασθενής). Ο μέσος χρόνος εμφάνισης υπολειμματικού ιστού ήταν 2,6 μήνες (εύρος 2,13–3,07 μήνες), ενώ ο αντίστοιχος υποτροπής ήταν 22,26 μήνες (εύρος 7,7–44 μήνες). Ο μέσος χρόνος ενδοσκοπικής παρακολούθησης ήταν 35,3 μήνες (εύρος 7,7–62,9 μήνες) με μέσο αριθμό κολονοσκοπήσεων 3.08/ασθενή, εκτός της κολονοσκόπησης αναφοράς. Κανένας ασθενής δεν ανέπτυξε καρκίνο του παχέος εντέρου με το αντίστοιχο χρονικό διάστημα παρακολούθησης να είναι 74,06 μήνες (εύρος 7,7–140,43 μήνες).
Συμπεράσματα: Τα δεδομένα αυτού του historical cohort study δείχνουν ότι η EMR μεγάλων πολυπόδων >4 εκ. αποτελεί μία μέθοδο πρώτης εκλογής με χαμηλά ποσοστά υποτροπής και μηδενικά ποσοστά εμφάνισης καρκίνου του παχέος εντέρου.

ΠΕΡΙΛΗΨΕΙΣ
ΠΡΟΦΟΡΙΚΩΝ ΑΝΑΚΟΙΝΩΣΕΩΝ

ΠΑ01

ΝΕΑ ΣΥΣΚΕΥΗ ΑΝΙΧΝΕΥΣΗΣ ΤΟΥ *H. PYLORI* ΣΤΟ ΧΩΡΟ ΣΤΟ ΧΩΡΟ ΤΟΥ ΙΑΤΡΕΙΟΥ

Μουτζούκης Μ,[1] Καρτσιώλη Σ,[2] Τζιάννη Ε,[3] Προδρομίδης Μ,[3] Χριστοδούλου Δ[1]
[1]Γαστρεντερολογική κλινική, Τμήμα Ιατρικής, Πανεπιστημιακό Νοσοκομείο Ιωαννίνων, [2]Γαστρεντερολογική κλινική, Τζάνειο Γενικό Νοσοκομείο Πειραιά, [3]Τμήμα Αναλυτικής Χημείας Πανεπιστημίου Ιωαννίνων

Εισαγωγή: Σε συνεργασία με το εργαστήριο πολυμερικών υλικών, Αναλυτικής Χημείας και την Γαστρεντερολογική κλινική Παν/μίου Ιωαννίνων, και την Γκόβαρης Κων/νος& ΣΙΑ Ο.Ε.-ETRIS πραγματοποιήθηκε προσπάθεια ανάπτυξης, συσκευής ανίχνευσης του *H. pylori* στο χώρο του ιατρείου [Point-of-Care (PoC) diagnostic devices].
Μέθοδος: Ελήφθησαν ιστοτεμάχια από ασθενείς με δυσπεπτικά ή από ασθενείς υψηλού κινδύνου μόλυνσης από *H. Pylori*, και είχαν ένδειξη για ενδοσκόπηση. Καταγράφηκε το ιστορικό και η αγωγή. Η μία βιοψία ήταν για την συσκευή, μία για το CLO και μία ή περισσότερες βιοψίες για το παθολογοανατομικό εργαστήριό. Η βιοψία της συσκευής, τοποθετούνταν σε διάλυμα ουρίας στην θέση της χάλκινης ταινίας-μεμβράνης και ελεγχόταν εάν αυτή εμφάνιζε ρωγμή και ο αισθητήρας αντιδρούσε.
Αποτελέσματα: Αρχικά, χρησιμοποιήθηκε η μεμβράνη Eudragit S100. Ο αριθμός των δειγμάτων ήταν 125. Λόγω του ποσοστού ψευδώς θετικών αποτελεσμάτων (15.2%) έγινε αλλαγή της σε 1:2 PMAA-PMMA. Με τη νέα μεμβράνη μελετήθηκαν 28. Το ελικοβακτηρίδιο ανιχνεύθηκε ιστολογικά σε 5 από τους 28 (17,86%) και η ευαισθησία της μεθόδου ήταν 60% (95% CI:14.6–94.73%), η ειδικότητα 60.87% (95% CI: 38.54–80.29%) και η ακρίβεια 60.71% (95% CI: 40.58-78.50%). Το δείγμα των ασθενών που ήταν μικρό σε αριθμό και δεν μπορούσαν να εξαχθούν ασφαλή συμπεράσματα. Έγινε αλλαγή της μεμβράνης σε 1:2.5 PMAA-PMMA. Μελετήθηκαν 105. Ψευδώς θετικά ήταν 5 άτομα (4,76%) και ψευδώς αρνητικά 6 (5,7%). Με το "CLO test™", 2 (1,9%) και 6 (5,76%) αντίστοιχα.
Συμπεράσματα: Το Bio Poc παρέχει ειδικότητα και ευαισθησία 92% και 83%. Το CLO test, έχει ευαισθησία στις 24 ώρες 75-98% και ειδικότητα 82–100%. Παρατηρούνται και περιπτώσεις όπου ο BioPoC συμφωνεί με τη βιοψία ενώ το CLO όχι. Οι περιπτώσεις αυτές είναι 3/105 για τη μεμβράνη PMAA-PMMA 1:2,5. Επίσης, υπάρχει από μία περίπτωση όπου το CLO χρειάζεται μία ημέρα για να δείξει το θετικό αποτέλεσμα, ενώ ο BioPoC λιγότερο από 20 λεπτά.

ΠΑ02

ΕΝΔΟΣΚΟΠΙΚΗ ΜΥΟΤΟΜΗ ΟΙΣΟΦΑΓΟΥ (ΠΟΕΜ) ΓΙΑ ΤΗΝ ΘΕΡΑΠΕΙΑ ΤΗΣ ΕΠΙΠΛΕΓΜΕΝΗΣ ΑΧΑΛΑΣΙΑΣ (COMPLEX ACHALASIA): 10 ΕΤΗ ΕΛΛΗΝΙΚΗ ΕΜΠΕΙΡΙΑ

Ελευθεριάδης Ν,[1] Μπραβίτα Ι,[1] Βαϊδης Γ,[1] Καλλή Θ[2]
[1]Βιοκλινική Θεσσαλονίκης, [2]Γενικό Νοσοκομείο Λάρνακας, Κύπρος

Εισαγωγή: Η ενδοσκοπική μυοτομή (ΠΟΕΜ), αποτελεί την πιο σύγχρονη επέμβαση για την αντιμετώπιση της αχαλασίας. Παρόλα αυτά ελάχιστη είναι η εμπειρία σε επιπλεγμένες περιπτώσεις.
Σκοπός: Να αναφέρουμε την επιτυχή εφαρμογή της ΠΟΕΜ, σε ασθενείς με επιπλεγμένη αχαλασία από το 2013 έως σήμερα.
Υλικό και Μέθοδος: Συνολικά 202 ασθενείς (12–92 ετών, μέσης ηλικίας 55-έτη, 123 άνδρες) με μανομετρικά επιβεβαιωμένη, αχαλασία (33 ασθενείς τύπου I, 87 τύπου II, 82 τύπου III, 29 με αποτυχία προηγούμενης μυοτομής κατά Heller, 58 με σιγμοειδή οισοφάγο και 52 υπερήλικες (octogenarians) με απόλυτη αντένδειξη για οποιαδήποτε άλλη θεραπεία), υποβλήθηκαν με επιτυχία στην ΠΟΕΜ από το 2013–2023. Επιπλεγμένη αχαλασία είχαν 86 ασθενείς. Το Eckard score ήταν 7–12. Το Eckardt score, η μανομετρία και το οισοφαγογράφημα χρησιμοποιήθηκαν για την αξιολόγηση των αποτελεσμάτων. Η διάρκεια παρακολούθησης ήταν δύο μήνες έως 10 έτη.
Αποτελέσματα: Εκλεκτική μυοτομή του έσω κυκλοτερούς μυός του οισοφάγου, μήκους 10–26 εκ, ολοκληρώθηκε επιτυχώς σε όλους τους ασθενείς (100% feasibility), χωρίς σοβαρές άμεσες ή απώτερες επιπλοκές. 15 ασθενείς (8%) εμφάνισαν μέτριο πνευμομεσοπνευμόνιο και πνευμοπεριτόναιο, που παροχετεύτηκε με βελόνα. Οι ασθενείς εξήλθαν μετά από μία έως 3 ημέρες νοσηλείας. Στη διάρκεια της παρακολούθησης, έως και 10 έτη μετά την ΡΟΕΜ, η πλειονότητα των ασθενών (90%) εμφάνισαν πλήρη κλινική βελτίωση, δέκα ασθενείς με σιγμοειδή οισοφάγο εμφάνισαν μέτρια υποχώρηση της δυσφαγίας και έξι ασθενείς υποβλήθηκαν σε 2η επέμβαση ΠΟΕΜ που έλυσε οριστικά το πρόβλημα. Ήπια οισοφαγίτιδα χωρίς κλινική σημαντικότητα εμφάνισαν 7%.
Συμπεράσματα: Θεωρούμε ότι η ΠΟΕΜ μπορεί να εφαρμοστεί με ασφάλεια και αποτελεσματικότητα και σε επιπλεγμένες περιπτώσεις αχαλασίας (complex achalasia).

ΠΑ03

ΕΝΔΟΝΟΣΟΚΟΜΕΙΑΚΗ ΚΑΤΑΧΡΗΣΗ PPIs Ή ΟΧΙ

Γάκη Α,[1] Κοκκότης Γ,[2] Χαλακατεβάκη Κ,[3] Γκίζης Μ,[4] Κιούλος Ν,[5] Λαούδη Ε,[6] Χατζηνικολάου Μ-Λ,[7] Μπάμιας Γ[8]
[1]Γαστρεντερολογική Μονάδα, Γ΄ Πανεπιστημιακή Παθολογική Κλινική ΕΚΠΑ, ΓΝΝΘΑ «Η Σωτηρία», Αθήνα, [2]Ειδικευόμενος Γαστρεντερολογίας, Γαστρεντερολογική Μονάδα, Γ΄ Πανεπιστημιακή Παθολογική Κλινική ΕΚΠΑ, ΓΝΝΘΑ «Η Σωτηρία», Αθήνα, [3]Επιστημονικός συνεργάτης, Γαστρεντερολογική Μονάδα, Γ΄ Πανεπιστημιακή Παθολογική Κλινική ΕΚΠΑ, ΓΝΝΘΑ «Η Σωτηρία», Αθήνα, [4] Αν. Καθηγητής Ιατρικής Σχολής ΕΚΠΑ, Γαστρεντερολογική Μονάδα, Γ΄ Πανεπιστημιακή Παθολογική Κλινική ΕΚΠΑ, ΓΝΝΘΑ «Η Σωτηρία», Αθήνα

Εισαγωγή: Η καταστολή γαστρικού οξέος (ΚΓΟ) αποτελεί ευρεία πρακτική εφαρμογή, η υπερβολή της οποίας οδηγεί σε πολυφαρμακία και αυξημένο κόστος περίθαλψης. Παρά το ασφαλές προφίλ τους, έρευνες δείχνουν αυξημένο κίνδυνο οξείας διάμεσης νεφρίτιδας, ανεπάρκειας B12 και λοιμώξεων C. difficile μεταξύ άλλων.
Στόχος: Να αξιολογηθεί η καταλληλότητα της ΚΓΟ, συγκεκριμένα των αναστολέων αντλίας πρωτονίων (PPI), σε νοσηλευόμενους ασθενείς, καθώς και να επισημανθούν πιθανοί παράγοντες που σχετίζονται με την ακατάλληλη χρήση τους. Οι ενδείξεις λήψης των PPI που αξιοποιήθηκαν στο άρθρο είναι σύμφωνα με τις κατευθυντήριες οδηγίες της FDA και της NICE, καθώς και συστάσεις ειδικών.
Μέθοδος: Ενήλικες νοσηλευόμενοι σε Παθολογική πτέρυγα εκτός ΜΕΘ τριτοβάθμιου νοσοκομείου αξιολογήθηκαν αναδρομικά μεταξύ Σεπτεμβρίου και Δεκεμβρίου 2022. Συλλέχθηκαν δεδομένα σχετικά με την ηλικία, το φύλο, τη διάγνωση και τη φαρμακευτική αγωγή κατα την νοσηλεία (αντιαιμοπεταλιακά, αντιπηκτικά, κορτικοστεροειδή, μη στεροειδή αντιφλεγμονώδη φάρμακα [ΜΣΑΦ], εκλεκτικοί αναστολείς της κυκλοοξυγενάσης-2).
Αποτελέσματα: Συνολικά 233 ασθενείς (μέση ηλικία 73 [SD 16 έτη], 51, 6% γυναίκες) έλαβαν ΚΓΟ [228 (97,9%) PPIs, 5 αναστολείς των υποδοχέων Η2], οι περισσότεροι (68%) ενδοφλεβίως, 20 mg (78,6%) και άπαξ ημερησίως (84,2%). Σύμφωνα με τις προαναφερθείσες κατευθυντήριες γραμμές, 16% των ασθενών πληρούσε τα κριτήρια για τη συνταγογράφηση PPI [γαστροπροστασία (29, 13%), αιμορραγία ανώτερου πεπτικού (6, 3%), πεπτικό έλκος (1, 0,4%)].
Συνολικά, 192 (84%) νοσηλείες επιβαρύνθηκαν με PPIs (15% για ασαφείς λόγους, 69% για γαστροπροστασία καθ΄υπερβολή των ενδείξεων, εκ των οποίων το ήμισυ για λήψη αντιπηκτικής αγωγής μόνο). Η αναδρομική μελέτη κατέγραψε υπερβολική ενδονοσοκομειακή χρήση των PPI, με την επιφύλαξη του συχνά ανεπαρκούς ιατρικού ιστορικού.

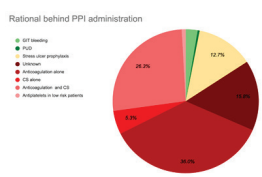

ΠΑ04

ΑΠΟΤΕΛΕΣΜΑΤΙΚΟΤΗΤΑ ΚΑΙ ΑΣΦΑΛΕΙΑ ΤΗΣ ΧΡΗΣΗΣ ΤΟΥ ARGON PLASMA (APC) ΜΕΤΑ ΑΠΟ ΥΠΟΒΛΕΝΝΟΓΟΝΙΑ ΕΓΧΥΣΗ, ΓΙΑ ΤΗΝ ΚΑΤΑΛΥΣΗ (ABLATION) ΤΟΥ ΟΙΣΟΦΑΓΟΥ BARRETT (ΟΒ)

Μιχόπουλος Σ, Αξιάρης Γ, Ιωάννου Α, Μπαξεβάνης Π, Κουμεντάκης Χ, Παπαθανασίου Ε, Τζάκρη Μ, Παρδάλης Π, Λεωνιδάκις Γ, Παντελάκης Ε, Βασίλιεβα Λ, Ζαμπέλη Ε, Πετράκη Κ
Γαστρεντερολογική Κλινική ΓΝΑ «Αλεξάνδρα, Παθολογοανατομικό Τμήμα Metropolitan Hospital

Εισαγωγή: Η κατάλυση με ραδιοσυχνότητες θεωρείται η καταλληλότερη θεραπεία για την αντιμετώπιση του επίπεδου δυσπλαστικού ΟΒ. Η χρήση του APC είναι μια παλαιότερη τεχνική, λιγότερο δαπανηρή, αλλά με σημαντικό εύρος ως προς την αποτελεσματικότητα της.
Σκοπός: Η αξιολόγηση της αποτελεσματικότητας της χρήσης του APC μετά από υποβλεννογόνια έγχυση διαλύματος NaCl για την κατάλυση του δυσπλαστικού ΟΒ.
Υλικό και Μέθοδος: Προοπτική συλλογή στοιχείων ασθενών με ΟΒ και δυσπλασία που είχαν ή δεν είχαν υποβληθεί σε προηγούμενες θεραπείες Διάλυμα χλωριούχου νατρίου 0,9% εγχύθηκε υποβλεννογόνια με βελόνα 21 G και ακολούθησε εφαρμογή APC (45W) Η ίδια διαδικασία επαναλήφθηκε μέχρι την καταστροφή ενός μεγάλου ποσοστού της επιφάνειας του ΟΒ, αποφεύγοντας τον καυτηριασμό μεγάλων κυκλοτερών τμημάτων. Οι ασθενείς ελάμβαναν διπλή δόση αναστολέων αντλίας πρωτονίων. Για την παρακολούθηση ελήφθησαν βιοψίες σύμφωνα με το πρωτόκολλο του Seattle
Αποτελέσματα: 31 Ασθενείς (28 άνδρες), 56,7±12,5 ετών. Η αρχική διάγνωση ήταν: Χαμηλόβαθμη Επιθηλιακή Δυσπλασία (ΧΕΔ) (19), Υψηλόβαθμη Επιθηλιακή Δυσπλασία (ΥΕΔ) (7), Ενδοβλεννογονικός Καρκίνος (ΕΒΚ) (5). Έντεκα ασθενείς είχαν ιστορικό ενδοσκοπικής βλεννογονικής εκτομής (EMR) ενώ 7 είχαν υποβληθεί σε κατάλυση με ραδιοσυχνότητες (RFA). Το διάμεσο μήκος του ΟΒ πριν την εφαρμογή APC ήταν 4 cm (25η–75η:2-7, min-max.:1-10). Μέσος όρος παρακολούθησης: 10,1 (1–108) μήνες. Συνολικά 20 (64,5%) ασθενείς εκρίζωσαν πλήρως τον ΟΒ. Για τους υπόλοιπους 11 ασθενείς το APC οδήγησε σε σημαντική μείωση του μήκους του ΟΒ [διάμεσος: C3M6 (Min: C0M1, Max: C6M8) σε διάμεσο: C0M2 (Min: C0M1, Max: C2M5], αλλά η παρακολούθηση βρίσκεται σε εξέλιξη. Το αρχικό μήκος ΟΒ συσχετίστηκε με των αριθμών των συνεδριών APC που χρειάστηκαν (Spearman r=0.54, p<0.01) αλλά δεν αποτέλεσε περιοριστικό παράγοντα για την πλήρη εξάλειψη του ΟΒ. Αντίθετα, το κάπνισμα ήταν επιβαρυντικός παράγοντας για την πλήρη εξάλειψη του BE HR=3.12, 95% CI.: 1.2-8.12, p=0.02). Δεν παρατηρήθηκε θάνατος, νοσηλεία, σοβαρή αιμορραγία ή διάτρηση. Σε 7 ασθενείς σημειώθηκε μέτριου βαθμού πόνος που χρειαζόταν υποχώρησε με χρήση παρακεταμόλης μετά από λίγες ώρες νοσοκομειακής επίβλεψης ενώ 11 ασθενείς παρουσίασαν ήπια δυσφαγία στις επόμενες ημέρες.
Συμπεράσματα: 1) Η εφαρμογή APC μετά από υποβλεννογόνια έγχυση NaCl είναι ασφαλής και ανεκτή για την κατ΄αλυση του ΟΒ. 2) Μπορεί να εφαρμοστεί τόσο σε ασθενείς που δεν είχαν υποβληθεί σε θεραπεία όσο και σε αυτούς που είχαν υποβληθεί σε άλλες τεχνικές στο παρελθόν. 3) Το μήκος αυξάνει τον αριθμό των απαιτούμενων συνεδριών, αλλά δεν φαίνεται να είναι περιοριστικός παράγοντας για την εφαρμογή APC.

ΠΑ05

ΟΞΕΙΑ ΟΙΣΟΦΑΓΙΚΗ ΝΕΚΡΩΣΗ (BLACK ESOPHAGUS) ΣΕ ΑΣΘΕΝΗ ΜΕ ΝΕΚΡΩΤΙΚΗ ΠΑΓΚΡΕΑΤΙΤΙΔΑ

Ορφανουδάκη Ε, Μάντακα Α, Πατσαβέλα Στ., Αναγνωστοπούλου Ε
Γαστρεντερολογικό Τμήμα, Γενικό Νοσοκομείο Χανίων «Άγιος Γεώργιος»

Εισαγωγή: Η οξεία οισοφαγική νέκρωση είναι μία σπάνια κλινική οντότητα πολυπαραγοντικής αιτιολογίας. Αναφέρεται επίσης ως «μαύρος οισοφάγος» ή νεκρωτική οισοφαγίτιδα.
Παρουσίαση περιστατικού: Αλλοδαπός άνδρας 79 ετών με ιστορικό στεφανιαίας νόσου και Ca πρωκτού διαγνωσθέν προ έτους προσήλθε με αναφερόμενο ζωστηροειδές άλγος επιγαστρίου και διάρροιες από 6ημέρου αρχικά φυσιολογικές και πλέον από 4ημέρου μέλαινες. Ήταν ταχύκαρδος και εργαστηριακά παρουσίαζε ήπια αναιμία 12.1 gr/dL, αυξημένη CRP (27.5 mg/dL) και ουρία (87 mg/dl). Υπεβλήθη σε CT με ανάδειξη οιδηματώδους παγκρέατος, περιπαγκρεατικής ρυπαρότητας και ελάχιστου πλευριτικού υγρού AP (αμυλάση/λιπάση κφ). Στη γαστροσκόπηση αμέσως μετά τον ΑΟΣ και σε όλο το μήκος του κυκλοτερώς ο οισοφαγικός βλεννογόνος ήταν εξελκωμένος με λευκωπό επίχρισμα ενώ στο κάτω τριτημόριο παρουσίαζε διάχυτα μελανό επίχρισμα έως τη ΓΟΣ (εικόνα 1α). Ετέθη σε νηστεία, ενυδάτωση, αντιβιοτική κάλυψη, ΗΧΜΒ, σουκραλφάτη και στάγδην εσομεπραζόλη. Σε νέα απεικόνιση (MRI/MRCP) υπήρχε εικόνα εκτεταμένης οξείας παγκρεατίτιδας με περιοχές νέκρωσης και μεγάλες εγκυστωμένες συλλογές (~10εκ), διάταση ΧΚ (χωρίς λιθίαση)-ΚΧΠ και ενδοηπατικών (αέρας εντός αυτών) πιθανά λόγω διόγκωσης της παγκρεατικής κεφαλής. Ακολούθησε γαστροσκόπηση μετά 10 ημέρου με εικόνα σαφώς βελτιωμένη με υποχώρηση της μελανής εμφάνισης του βλεννογόνου (εικόνα 1β). Σιτίστηκε σταδιακά με καλή ανοχή και επέστρεψε στην πατρίδα του για περαιτέρω διαχείριση των παγκρεατικών νεκρωτικών συλλογών.
Συμπέρασμα: Στη βιβλιογραφία έχουν περιγραφεί 12 περιστατικά με οισοφαγική νέκρωση σε έδαφος οξείας παγκρεατίτιδας. Πρέπει να εξετάζεται σαν πιθανή διάγνωση σε ηλικιωμένους ασθενείς με συννοσηρότητες που προσέρχονται με αιμορραγία ανωτέρου πεπτικού. Παρά τη θορυβώδη ενδοσκοπική εικόνα η θεραπεία είναι στις περισσότερες περιπτώσεις απλά υποστηρικτική ενώ κάποιοι ασθενείς καταλήγουν κυρίως λόγω της σοβαρότητας των υποκείμενων νοσημάτων τους.

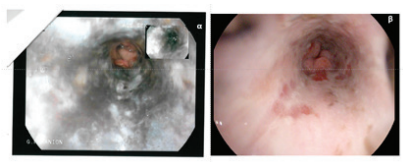

Εικόνα 1. (α) Ενδοσκοπική εικόνα οξείας νεκρωτικής οισοφαγίτιδας κατώτερου οισοφάγου, (β) Ενδοσκοπική εικόνα κατώτερου οισοφάγου μετά από 10ήμερη θεραπεία.

ΠΑ06

ΕΝΔΟΣΚΟΠΙΚΗ ΑΠΟΛΙΝΩΣΗ (ENDOSCOPIC BAND LIGATION-EBL) ΓΙΑ ΤΗΝ ΑΝΤΙΜΕΤΩΠΙΣΗ ΤΩΝ ΑΓΓΕΙΕΚΤΑΣΙΩΝ ΑΝΤΡΟΥ ΣΤΟΜΑΧΟΥ (GASTRIC ANTRAL VASCULAR ECTASIA-GAVE)

Ιωάννου Α, Αξιάρης Γ, Παπαθανασίου Ε, Κουμεντάκης Χ, Τζάκρη Μ, Παρδάλης Π, Λεωνιδάκης Γ, Παντελάκης Ε, Βασιλίεβα Λ, Ζαμπέλη Ε, Μιχόπουλος Σ
Γαστρεντερολογική Κλινική ΓΝΑ «Αλεξάνδρα, Παθολογοανατομικό Τμήμα Metropolitan Hospital

Εισαγωγή: Οι αγγειεκτασίες άντρου στομάχου (GAVE) αποτελούν αίτιο χρόνιας αναιμίας και αιμορραγίας ανώτερου πεπτικού. Η εφαρμογή APC είναι αποδεκτή θεραπεία, ενώ πρόσφατες μελέτες αναδεικνύουν την ενδοσκοπική απολίνωση (EBL) ως ασφαλή και αποτελεσματική εναλλακτική θεραπευτική επιλογή.
Σκοπός: Αξιολόγηση της αποτελεσματικότητας και ασφάλειας της EBL σε ασθενείς με GAVE σε ένα τριτοβάθμιο κέντρο.
Υλικό και Μέθοδος: Αναδρομική ανάλυση ασθενών με GAVE και εφαρμογή EBL με ή χωρίς την εφαρμογή APC το χρονικό διάστημα 2010–2023. Αναλύθηκαν επιδημιολογικά χαρακτηριστικά, αριθμός ενδοσκοπικών παρεμβάσεων, ανάγκη μετάγγισης, λήψης ενδοφλέβιου σιδήρου, μεταβολές αιμοσφαιρίνης και επιπλοκές. Οι ενδοσκοπήσεις πραγματοποιήθηκαν υπό καταστολή (μιδαζολαμη+προποφόλη) με ενδοσκόπια υψηλής ανάλυσης.
Αποτελέσματα: Από 40 ασθενείς με GAVE και αναιμία, EBL εφαρμόστηκε σε 9 [2Α/7Γ, ηλικίας 78,55 έτη (R:56-90)]: 3 ώς μονοθεραπεία (μEBL) και 6 ως 2ης γραμμής θεραπεία μετά από APC (δEBL). Ανάγκη μετάγγισης προ EBL είχε το 66.6%. Προ μEBL, η διάμεση τιμή αιμοσφαιρίνης ήταν 7,95 (R:6,9-10) ενώ μετά τη θεραπεία 11,18 (R:10-14). Διάμεσος αριθμός συνεδριών EBL στους μEBL: 2 (R:1-4) και διάμεσος αριθμός δακτυλίων ανά συνεδρία 4 (R:1-6). Προ δEBL (παρά το APC) η διάμεση τιμή αιμοσφαιρίνης ήταν 7,53 (R:5,4-9,5) και μετά τη θεραπεία με EBL 10,36 (R:9,2-11,5). Διάμεσος αριθμός προηγηθεισών συνεδριών APC στους δEBL 2,8 (R:1-7), διάμεσος αριθμός συνεδριών EBL 2,3 (r 1-4) και διάμεσος αριθμός δακτυλίων ανά συνεδρία 4 (r 3-6). Διάμεσος χρόνος παρακολούθησης 40,7 μήνες (R:12-144). Η τεχνική επιτυχία της μεθόδου ανήλθε στο 100%. Μείζονες ανεπιθύμητες ενέργειες δεν παρατηρήθηκαν.
Συμπεράσματα: Η EBL ως μονοθεραπεία ή σε συνδυασμό με APC αποτελεί ασφαλή και αποτελεσματική ενδοσκοπική μέθοδο για αντιμετώπιση ασθενών με GAVE.

ΠΑ07

ΤΟ ΥΠΕΡΗΧΟΓΡΑΦΗΜΑ ΕΝΤΕΡΟΥ ΔΙΑΚΡΙΝΕΙ ΤΗΝ ΕΝΔΟΣΚΟΠΙΚΗ ΜΕΤΕΓΧΕΙΡΗΤΙΚΗ ΥΠΟΤΡΟΠΗ ΣΤΗ ΝΟΣΟ CROHN

Λαούδη Ε, Κοκκότης Γ, Κουτσουνάς Ι, Γκίζης Μ, Χαλακατεβάκη Κ, Κιούλος Ν, Μπάμιας Γ, Χατζηνικολάου Μ-Λ
Γαστρεντερολογική Μονάδα, 3η Πανεπιστημιακή Παθολογική Κλινική, Ιατρική Σχολή, ΕΚΠΑ, Νοσοκομείο «Η Σωτηρία», Αθήνα

Εισαγωγή: Η κολονοσκόπηση θεωρείται μέθοδος εκλογής για την αναγνώριση της μετεγχειρητικής υποτροπής στη νόσο Crohn (NC). Το υπερηχογράφημα εντέρου είναι μια μη επεμβατική, επαναλήψιμη, και καλά ανεκτή μέθοδος, που δεν απαιτεί εντερική προετοιμασία.
Σκοπός: Η συσχέτιση των μετεγχειρητικών ενδοσκοπικών ευρημάτων με αυτά του εντερικού υπερήχου σε ασθενείς με NC.
Υλικό και Μέθοδοι: Σε ασθενείς με NC που είχαν υποβληθεί σε ειλεοτυφλεκτομή πραγματοποιήθηκε σύγχρονος ενδοσκοπικός και υπερηχογραφικός έλεγχος. Ως ενδοσκοπική μετεγχειρητική υποτροπή ορίστηκε το Rutgeerts Score (RS) >i2a. Οι υπερηχογραφικοί παράμετροι που αναλύθηκαν ήταν το πάχος (bowel wall thickness-BWT), η διαστρωμάτωση (bowel wall stratification–BWS) η υπεραιμία (bowel wall hyperemia-BWH) του εντερικού τοιχώματος, και η κινητικότητα του νέο-ειλεού. Καταληκτικό σημείο ήταν η συσχέτιση μεταξύ του RS και των υπερηχογραφικών παραμέτρων.
Αποτελέσματα: Συνολικά μελετήθηκαν 26 ασθενείς [Γυναίκες: 31%, Ηλικία (μέση [SD]: 45 [15.4] έτη)] στους οποίους πραγματοποιήθηκε υπερηχογράφημα εντέρου 42 [2-126] μήνες μετά από ειλεοτυφλεκτομή. Θεραπεία με βιολογικό παράγοντα λάμβαναν 22 ασθενείς (85%) [infliximab 7 (27%), adalimumab 6 (23%), ustekinumab 6 (23%), vedolizumab 3 (12%)]. Δυο ασθενείς δεν έπαιρναν θεραπεία. Ενδοσκοπική υποτροπή αναγνωρίστηκε στο 46% των ασθενών. BWT> 3 mm συσχετίστηκε σημαντικά με μεγαλύτερο RS (P=0.016). Η παρουσία ενδοσκοπικής μετεγχειρητικής υποτροπής συσχετίστηκε σημαντικά με BWT>3.6 mm, απουσία κινητικότητας στο νέο-ειλεό, και modified Limberg score ≥ 2 (P=0.035, P<0.01 και P=0.046, αντίστοιχα). Η απώλεια διαστρωμάτωσης δεν συσχετίστηκε με μετεγχειρητική υποτροπή.
Συμπεράσματα: Τα ευρήματα από το υπερηχογράφημα εντέρου έχουν προγνωστική σημασία για την παρουσία ενδοσκοπικής μετεγχειρητικής υποτροπής σε ασθενείς με NC. Το υπερηχογράφημα εντέρου μπορεί να έχει αξία στην παρακολούθηση της μετεγχειρητικής NC.

ΠΑ08

ΕΠΙΔΡΑΣΗ ΤΗΣ ΕΝΤΟΠΙΣΗΣ ΚΑΙ ΤΗΣ ΣΥΜΠΕΡΙΦΟΡΑΣ ΤΗΣ ΝΟΣΟΥ CROHN ΣΤΗ ΔΙΑΤΗΡΗΣΗ ΤΗΣ ΘΕΡΑΠΕΙΑΣ ΜΕ USTEKINUMAB: ΜΙΑ ΠΟΛΥΚΕΝΤΡΙΚΗ ΑΝΑΔΡΟΜΙΚΗ ΜΕΛΕΤΗ ΠΑΡΑΤΗΡΗΣΗΣ

Σαμαρέντσης Ν,[1] Καπιζιώνη Χ,[1] Γεωργακοπούλου Ν,[2] Μιχαλόπουλος Γ,[2] Στρίκη Α,[2] Καρούμπαλης Ι,[2] Καρτσώλη Σ,[3] Βρακάς Σ,[3] Βουγαδιώτης Ι,[3] Νεονάκη Α,[4] Καρατζάς Π,[4] Τσιαμπέρας Ν,[5] Σιακαβέλλας Σ,[5] Κουρίκου Α,[5] Πολύμερος Δ,[1] Μανωλακόπουλος Σ,[5] Παπαθεοδωρίδης Γ,[4] Τριανταφύλλου Κ[1]
[1]Ηπατογαστρεντερολογική Μονάδα, Β' Πανεπιστημιακή Παθολογική Κλινική, ΓΠΝ «Αττικόν», Αθήνα, [2]Γαστρεντερολογική Κλινική, ΓΝΑ «Γεννηματάς», Αθήνα, [3]Γαστρεντερολογική Κλινική, ΓΝΠ «Τζάνειο», Πειραιάς, [4]Γαστρεντερολογική Κλινική, ΠΓΝΑ «Λαϊκό», Αθήνα, [5]Ηπατογαστρεντερολογική Μονάδα, Β' Πανεπιστημιακή Παθολογική Κλινική, Ιπποκράτειο ΓΝΑ, Αθήνα

Εισαγωγή: Η νόσος Crohn (NC) παρουσιάζει ετερογένεια κλινικών φαινοτύπων. Η πρόοδος της νόσου και η ανταπόκριση στη θεραπεία έχει συσχετισθεί, μεταξύ άλλων, με την εντόπιση και με τη συμπεριφορά της νόσου. Δεδομένα πραγματικής ζωής για την αποτελεσματικότητα του ustekinumab (UST) στη NC με βάση τα χαρακτηριστικά της νόσου είναι λιγοστά και αντικρουόμενα.[1,2]
Σκοπός: Η σύγκριση της διατήρησης της θεραπείας με UST μεταξύ διαφορετικών φαινοτύπων της NC σε ενήλικες ασθενείς.
Μέθοδοι: Αναδρομική πολυκεντρική μελέτη, από 5 μεγάλα νοσοκομεία της Αττικής, σε ενήλικες ασθενείς με NC, οι οποίοι έλαβαν έστω και μία δόση του βιολογικού παράγοντα UST έως τον 8/2023. Μελετήθηκε η διατήρηση του UST με βάση την κατάταξη Montreal με τη χρήση καμπύλης επιβίωσης και το log rank test για στατιστική σημαντικότητα.
Αποτελέσματα: Συνολικά 147 ενήλικοι ασθενείς με NC που έλαβαν βιολογική θεραπεία με UST για ένα διάμεσο χρόνο 34 μηνών (IQR 17-48) συμπεριλήφθηκαν στη μελέτη. Τα δημογραφικά χαρακτηριστικά των ασθενών απεικονίζονται στον πίνακα 1. Τα ποσοστά διατήρησης της θεραπείας ήταν 93% (95% CI: 89-98) στους 12 μήνες και 87% (95% CI: 81-94) στους 36 μήνες (εικόνα 1).
Το ποσοστό διατήρησης του UST διέφερε σημαντικά μεταξύ των ασθενών με ή χωρίς περιεδρική νόσο (p=0.036) (εικόνα 2) ενώ δεν υπήρχε σημαντική διαφορά ανάλογα με την εντόπιση (p=0.59) ή τη συμπεριφορά της NC (p=0.31) (εικόνα 3 και 4).
Συμπέρασμα: Η διατήρηση της θεραπείας με UST είναι παρόμοια σε ενήλικες ασθενείς με NC ανεξαρτήτως της εντόπισης ή της συμπεριφοράς της νόσου με την ύπαρξη όμως περιεδρικής νόσου να μειώνει την αποτελεσματικότητα της θεραπείας.

Πίνακας 1.	UST (n=147)[1]
Φύλο (θήλυ)	72 (49%)
Ηλικία (έτη)	48 (37, 63)
Ηλικία διάγνωσης (έτη)	33 (23, 49)
Διάρκεια νόσου (μήνες)	99 (49, 173)
Εντόπιση νόσου:	
Ειλεϊκή (L1)	59 (40%)
Κολική (L2)	12 (8.2%)
Ειλεοκολική (L3)	72 (49%)
Μεμονωμένη προσβολή ανώτερου πεπτικού (L4)	3 (2.1%)
Συμπεριφορά νόσου:	
Μη στενωτική-μη διεισδυτική (B1)	75 (51%)
Στενωτική (B2)	38 (26%)
Διεισδυτική (B3)	33 (23%)
Περιπρωκτική νόσος	23 (16%)
Εξωεντερικές εκδηλώσεις	47 (32%)
Κάπνισμα:	
Ποτέ	39 (28%)
Παλαιοί καπνιστές	56 (40%)
Ενεργοί καπνιστές	45 (32%)
Προηγούμενη θεραπεία με βιολογικούς παράγοντες:	
0	35 (24%)
1	67 (46%)
2	37 (25%)
≥3	7 (4.8%)
Συνδυαστική θεραπεία με ανοσοτροποποιητικά	29 (21%)
Χειρουργείο	49 (33%)

[1]Median (IQR) or number (%)

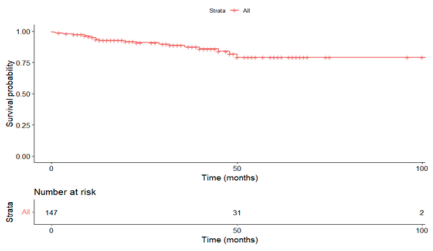

Εικόνα 1.

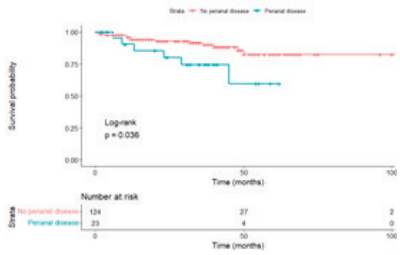

Εικόνα 2.

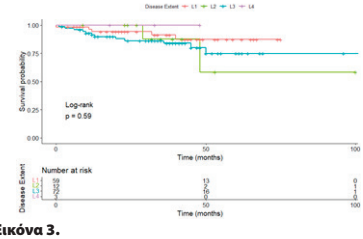

Εικόνα 3.

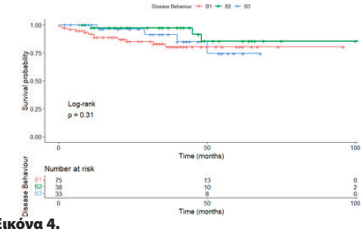

Εικόνα 4.

1. Liefferinckx C, Verstockt B, Gils A et al. Long-term Clinical Effectiveness of Ustekinumab in Patients with Crohn's Disease Who Failed Biologic Therapies: A National Cohort Study. *J Crohns Colitis* 2019, 13:1401–1409. doi:10.1093/ecco-jcc/jjz080
2. Iborra M, Beltrán B, Fernández-Clotet A et al. Real-world long-term effectiveness of ustekinumab in Crohn's disease: results from the ENEIDA registry. *Aliment Pharmacol Ther* 2020, 52:1017–1030. doi:10.1111/apt.15958

ΠΑ09

ΕΠΙΠΟΛΑΣΜΟΣ ΤΩΝ ΓΑΣΤΡΕΝΤΕΡΙΚΩΝ ΣΥΜΠΤΩΜΑΤΩΝ, ΤΗΣ ΠΟΙΟΤΗΤΑΣ ΖΩΗΣ ΚΑΙ ΤΗΣ ΣΠΛΑΧΝΙΚΗΣ ΥΠΕΡΕΥΑΙΣΘΗΣΙΑΣ ΣΕ ΑΣΘΕΝΕΙΣ ΜΕ ΦΛΕΓΜΟΝΩΔΗ ΝΟΣΟ ΕΝΤΕΡΟΥ ΣΕ ΒΑΘΕΙΑ ΥΦΕΣΗ

Τρίκολα Ά,[1] Μουσουράκης Κ,[2] Μυλωνάς Ι,[2] Καραμανώλης Γ,[3] Βιάζης Ν[2]
[1]Γαστρεντερολογική Κλινική, Ναυτικό Νοσοκομείο Αθηνών, [2]Γαστρεντερολογική Κλινική, Γ.Ν.Ευαγγελισμός- Πολυκλινική, [3]Γαστρεντερολογική Κλινική, Αρεταίειο Νοσοκομείο

Εισαγωγή: Οι ασθενείς με ιδιοπαθείς φλεγμονώδεις εντεροπάθειες (ΙΦΝΕ) μπορεί να παρουσιάζουν εμμένοντα συμπτώματα, παρά τη βαθιά ύφεση. Διαταραχές του άξονα εγκεφάλου-εντέρου μπορεί να οδηγήσουν σε υπεραλγησία και σπλαχνική υπερευαισθησία, επηρεάζοντας την ποιότητα της ζωής (ΠτΖ) των ασθενών και οδηγώντας σε μη αναγκαία εντατικοποίηση της θεραπείας.
Σκοπός: Σκοπός της μελέτης είναι η καταγραφή της επίπτωσης των γαστρεντερικών συμπτωμάτων, της σπλαχνικής υπερευαισθησίας και της ΠτΖ ασθενών με ΙΦΝΕ σε βαθειά ύφεση.
Υλικό και Μέθοδος: Συλλέχθηκαν δημογραφικά δεδομένα, χαρακτηριστικά της νόσου (μέσω του Assessment of gastrointestinal disorders-PAGI-SYM), η ΠτΖ (με το Patients Assessment of gastrointestinal disorders-quality of life-PAGI-QoL), ψυχολογικοί παράγοντες (Hospital Anxiety and depression scale-HADS) και ο δείκτης σπλαχνικής υπερευαισθησίας (Visceral sensitivity index-VSI) από ασθενείς με νόσο Crohn (CD) και ελκώδη κολίτιδα (UC), σε βαθειά ύφεση για τουλάχιστον 6 μήνες.
Αποτελέσματα: Συνολικά 69 ασθενείς εντάχθηκαν στη μελέτη (50,8% με CD και 49,2% με UC, 43,2% γυναίκες, μέσης ηλικίας 41,2+/-14,8 έτη). Όλα τα ερωτηματολόγια ανέδειξαν καλή ανάλυση αξιοπιστίας (Cronbach's alpha >0.90 για το PAGI-SYM, PAGI-QoL, VSI και 0,848 για το HADS).Οι ασθενείς με ΕΚ και CD είχαν ίδια έκφραση συμπτωμάτων, (εκτός από την απώλεια της όρεξης στην CD, p=0.03), παρόμοια σπλαχνική υπερευαισθησία (VSI) και φυσιολογικά επίπεδα άγχους (HADS, μέση καταγραφή άγχους 6,25, κατάθλιψης 4,47). Παραταύτα, συνολικά 36% και 24% των ασθενών είχαν υψηλά επίπεδα άγχους και κατάθλιψης αντίστοιχα.
Συμπεράσματα: Ασθενείς με ΕΚ και CD σε βαθιά ύφεση εμφανίζουν παρόμοια γαστρεντερικά συμπτώματα, ποιότητα ζωής, σπλαχνική υπερευαισθησία, επίπεδα άγχους και κατάθλιψης. Σχεδόν ένας στους τρείς ασθενείς, εμφανίζει εμμένοντα συμπτώματα που επηρεάζουν την ΠτΖ, εμπλέκοντας τόσο φλεγμονώδη όσο και νευροαισθητηριακά αίτια.

ΠΑ10

ΑΠΟΤΕΛΕΣΜΑΤΙΚΟΤΗΤΑ ΒΙΟΛΟΓΙΚΩΝ ΠΑΡΑΓΟΝΤΩΝ ΣΕ ΗΛΙΚΙΩΜΕΝΟΥΣ ΑΣΘΕΝΕΙΣ ΜΕ ΙΦΝΕ.

Βερετάνος Χ, Κουστένης Κ, Μουντάκη Α, Χρηστίδου Α, Μπέκα Ε, Αρβανίτης Κ, Αλμπάνη Φ, Μυλωνάς Ι, Γεωργιάδη Τ, Κοζομπόλη Δ, Καλόγηρος Γ, Προβή Δ, Παπαρίζου Α, Νούσιας Γ, Καραούζας Λ, Μουσουράκης Κ, Τσατσά Α, Πάτση Μ, Μελά Μ, Βαρυτιμιάδης Κ, Κατωπόδη Κ, Χατζηευαγγελινού Χ, Παπαστεργίου Β, Αρχαύλης Ε, Βιάζης Ν
Γαστρεντερολογικό Τμήμα, Γ.Ν. «Ο Ευαγγελισμός-Πολυκλινική Αθηνών»

Στόχος: Να διευκρινιστεί η αποτελεσματικότητα της χορήγησης βιολογικών παραγόντων σε ηλικιωμένους ασθενείς με Ιδιοπαθή Φλεγμονώδη Νοσήματα του Εντέρου.
Μέθοδοι: Αναδρομική ανάλυση δεδομένων που συλλέγησαν προοπτικά από ασθενείς με ΙΦΝΕ ηλικίας 65 ετών και πάνω που ξεκίνησαν αγωγή με βιολογικούς παράγοντες (Infliximab, Adalimumab, Ustekinumab ή Vedolizumab) στο Τμήμα μας. Μεταξύ των ασθενών που συμπεριλήφθηκαν, αξιολογήθηκε η κλινική ύφεση στις 54 εβδομάδες θεραπείας. Στη νόσο του Crohn η ύφεση ορίστηκε ως CDAI < 150, ενώ στην ελκώδη κολίτιδα ως συνολικό Mayo σκορ <2.
Αποτελέσματα: Συνολικά συμπεριλήφθηκαν 121 ασθενείς (92 CD και 29 UC). Η ένδειξη για χορήγηση βιολογικών ήταν η προηγούμενη αποτυχία ή ανάγκη αντικατάστασης των κλασικών ανοσοκατασταλτικών (35, 28.9%), η εξάρτηση στα κορτικοστεροειδή (31, 25.6%), η παρουσία περιπρωκτικής νόσου (4, 3.3%), η θεραπεία για μετεγχειρητική υποτροπή (12, 9.9%), η σοβαρή ελκώδης κολίτιδα (16, 13.2%), και άλλοι λόγοι (23, 19.0%). Στις 54 εβδομάδες θεραπείας, κλινική ύφεση παρατηρήθηκε σε 59 ασθενείς (48.7%). Επιμέρους ανάλυση δεν ανέδειξε στατιστικά σημαντικά διαφορές μεταξύ της επίτευξης ύφεσης στους ασθενείς που έλαβαν infliximab 19/36 (52.7%), adalimumab 16/32 (50.0%), ustekinumab 11/26 (42.3%) και vedolizumab 13/27 (48.1%).
Συμπέρασμα: Οι βιολογικοί παράγοντες έχουν ποσοστά ανταπόκρισης στους ηλικιωμένους ασθενείς παρόμοια με αυτά που περιγράφονται στο γενικό πληθυσμό.

ΠΑ11

ΛΟΙΜΩΞΗ ΑΠΟ CLOSTRIDIOIDES DIFFICILE ΣΤΗΝ ΜΕΤΑ COVID ΕΠΟΧΗ: ΕΠΙΔΗΜΙΟΛΟΓΙΚΑ ΔΕΔΟΜΕΝΑ ΠΡΟΣΦΑΤΩΝ ΝΟΣΗΛΕΙΩΝ

Αντωνιάδου Κ,[1] Σαββίδου Σ,[1] Κοντοπούλου Κ,[2] Περχανίδης Ν,[1,3] Γουδελής Θ,[1,3] Πάικος Δ,[3] Πετρίδης Γ[1]
[1]Παθολογική Κλινική ΓΝΘ «Γ. Γεννηματάς», [2]Μικροβιολογικό Εργαστήριο, ΓΝΘ «Γ. Γεννηματάς», [3]Ενδοσκοπικό Εργαστήριο, ΓΝΘ «Γ. Γεννηματάς»

Εισαγωγή: Η λοίμωξη από Clostridioides difficile αποτελεί μία από τις συχνότερες νοσοκομειακές λοιμώξεις με παγκοσμίως αυξανόμενο επιπολασμό.
Σκοπός: Να καταγραφούν οι λοιμώξεις από Clostridioides difficile στην κλινική μας και να μελετηθούν αναδρομικά επιμέρους χαρακτηριστικά.
Ασθενείς & Μέθοδοι: Καταγράφηκαν δημογραφικά, προδιαθεσικοί παράγοντες, εργαστηριακά, αντιμετώπιση και έκβαση των νοσηλειών με Clostridioides difficile κατά το 1ο 6μηνο 2023.
Αποτελέσματα: Συνολικά 37 νοσηλευόμενοι: 12(32,4%) άνδρες, μέση ηλικία 84,9±7,2 έτη (εύρος 67-96), διάμεση διάρκεια νοσηλείας 9 ημέρες (IQR 7-11).
Έκβαση νοσηλείας: 32,4% ίαση, 43,2% συνέχιση νοσηλείας σε ιδιωτική κλινική, 24,3% θάνατοι εντός της νοσηλείας (με συνολική 28d-mortality 40,5%). Προδιαθεσικοί παράγοντες: i) Λήψη αντιβιοτικών το τελευταίο 3μηνο 27 ασθενείς (73,0%), ηλικία >65 έτη 100%, παρατεταμένη νοσηλεία σε νοσοκομείο το τελευταίο 3μηνο 29 ασθενείς (78,4%) ή σε κέντρο αποκατάστασης/ιδιωτική κλινική 24 (64,9%), υποκείμενη ανοσοκαταστολή (κορτιζονοθεραπεία) 5,4%, συστηματική λήψη PPi 40,5%, ΙΦΝΕ 3,7%, χειρουργική επέμβαση στην κοιλιά 21,6%, σακχαρώδης διαβήτης 40,5%, νόσηση Covid το τελευταίο 6μηνο 29,7%.
Σοβαρότητα λοίμωξης: 23 ασθενείς (62,2%) παρουσίασαν ήπια/μέτρια νόσηση, 13(35,1%) σοβαρή νόσηση (>10 διαρροϊκές κενώσεις/24ωρο ή/και πυρετό>38,5oC ή/και αριθμό λευκών>15.000/μL ή/και κρεατινίνη>1,5mg/dL), ενώ μόλις 1 ασθενής (2,7%) εισήχθη με κεραυνοβόλο λοίμωξη.
Κυρίαρχα εργαστηριακά ευρήματα: λευκοκυττάρωση με αυξημένη CRP ή/και PCT, αυξημένη κρεατινίνη ορού, υποκαλιαιμία/υπομαγνησιαιμία. Για την εργαστηριακή τεκμηρίωση της λοίμωξης: (+)αντιγόνο GDH/τοξίνες A/B μόλις στο 62,2%, θετικός μοριακός έλεγχος κοπράνων (PCR) 97,3%, διενέργεια κολονοσκόπησης σε 2 ασθενείς (5,7%) με συμβατή εικόνα.
Αντιμετώπιση: βανκομυκίνη per os (standard dose)±μετρονιδαζόλη: 31(83,8%), high-dose βανκομυκίνη+μετρονιδαζόλη iv: 1(2,7%), φινταξομυκίνη: 5(13,5%).
Συμπεράσματα: Η λοίμωξη από Clostridioides difficile αποτελεί επικίνδυνη νοσοκομειακή λοίμωξη με ιδιαίτερα αυξημένη θνητότητα στους υπερήλικες.

ΠΑ12

ΜΙΑ ΤΥΧΑΙΟΠΟΙΗΜΕΝΗ, ΕΛΕΓΧΟΜΕΝΗ ΜΕΛΕΤΗ, ΜΕ ΕΞΑΜΗΝΗ ΠΑΡΑΚΟΛΟΥΘΗΣΗ ΑΠΟΔΕΙΚΝΥΕΙ ΒΙΩΣΙΜΕΣ ΘΕΤΙΚΕΣ ΕΠΙΔΡΑΣΕΙΣ ΤΗΣ ΜΕΣΟΓΕΙΑΚΗΣ ΠΡΟΣΕΓΓΙΣΗΣ ΣΤΗ ΧΑΜΗΛΗ ΣΕ FODMAP ΔΙΑΙΤΑ ΓΙΑ ΤΗΝ ΔΙΑΧΕΙΡΙΣΗ ΑΣΘΕΝΩΝ ΜΕ ΣΥΝΔΡΟΜΟ ΕΥΕΡΕΘΙΣΤΟΥ ΕΝΤΕΡΟΥ (ΣΕΕ)

Καστή Α,[1] Πέτσης Κ,[1] Λαμπρινού Σ,[2] Κατσάς Κ,[1,2] Νικολάκη Μ,[1] Χατζηαγγελάκη Ε,[3] Παπανικολάου ΙΣ,[3] Τριανταφύλλου Κ[3]
[1]Τμήμα Διατροφής και Διαιτολογίας, ΠΓΝ «Αττικόν», [2]Ινστιτούτο Προληπτικής Ιατρικής Περιβαλλοντικής και Εργασιακής Υγείας Prolepsis, [3]Β' Προπαιδευτική-Παθολογική Κλινική, και Ηπατογαστρεντερολογική Μονάδα, Β' Προπαιδευτική-Παθολογική Κλινική, Ιατρική Σχολή, Εθνικό και Καποδιστριακό Πανεπιστήμιο, ΠΓΝ «Αττικόν»

Εισαγωγή-Σκοπός: Μελέτη αποτελεσματικότητας της δίαιτας χαμηλής περιεκτικότητας σε FODMAP με συστατικά Μεσογειακής διατροφής (MED-LFD) συγκριτικά με τις διατροφικές συστάσεις NICE για τη διαχείριση των συμπτωμάτων ΣΕΕ.
Υλικό και Μέθοδος: Τυχαιοποιημένη, ελεγχόμενη μελέτη, έξι μήνες παρακολούθησης. Ασθενείς με κριτήρια Rome IV, Bristol Stool Form Scale 3-7, IBS-SSS > 175. Τυχαιοποίηση (1:1) σε MED-LFD (τρεις φάσεις) ή σε διατροφή NICE. Αξιολόγηση κατά την έναρξη και τις παρακολουθήσεις (1η: 4 εβδομάδες μετά την έναρξη NICE/τέλος της φάσης 2 MED-LFD, 2η: σε έξι 6 μήνες) με κλίμακες IBS-SSS, IBS-QOL, SF-12, GSRS, HADS, επαρκή ανακούφιση συμπτωμάτων.
Αποτελέσματα: 108 ασθενείς (77,8% γυναίκες, 40±11 ετών) τυχαιοποιήθηκαν, 92 ολοκλήρωσαν. Σημαντικά υψηλότερο ποσοστό ουσιαστικής βελτίωσης συμπτωμάτων (μείωση >50 μονάδων) παρατηρήθηκε στην MED-LFD στις ITT και PP αναλύσεις στην 1η (81,5%vs.7,4%, p=0,007 και 84,6%vs.60,8%, p=0,007) και 2η (68,5%vs.40,7%, p=0,004 και 80,4%vs.51,2%, p=0,004) παρακολούθηση. Επαρκής ανακούφιση συμπτωμάτων αναφέρθηκε σε σημαντικά περισσότερους ασθενείς της MED-LFD στις αναλύσεις ITT και PP στην 1η (87%vs.64,8%, p=0,007 και 2η (64,8%vs.25,9%, p<0,001 και 72,9%vs.31,8%, p<0,001) παρακολούθηση. Η τροποποιημένη συνολική βαθμολογία GSRS και υποκλιμάκων της ήταν σημαντικά χαμηλότερες για την MED-LFD, στις δυο παρακολουθήσεις. Σημαντική βελτίωση στο SF-12 υπέρ MED-LFD (+6,41±6,18vs.+1,41±8,46, p< 0,001) αναδείχτηκε στη 2η παρακολούθηση. Σημαντικά μεγαλύτερη βελτίωση στο IBS-QoL ανιχνεύθηκε στην MED-LFD και στις δύο παρακολουθήσεις (+24,2±20,8vs.+8,9±12,9, p<0,001 και +27,5±20,7vs.+11,1±17,2, p<0,001). Οι βαθμολογίες των υποκλιμάκων κατάθλιψης και άγχους HADS ήταν σημαντικά χαμηλότερες στη MED-LFD, στις δύο παρακολουθήσεις.
Συμπεράσματα: Η MED-LFD υπερτερεί των διατροφικών συστάσεων NICE στη βελτίωση συμπτωμάτων και ποιότητας ζωής ασθενών με ΣΕΕ χωρίς δυσκοιλιότητα, για τουλάχιστον έξι μήνες.

ΠΑ13

ΑΙΜΟΡΡΑΓΙΑ ΜΕΤΑ ΑΠΟ ΕΝΔΟΣΚΟΠΙΚΗ ΣΦΙΓΚΤΗΡΟΤΟΜΗ ΣΕ ERCP: 10ΕΤΗΣ ΑΝΑΔΡΟΜΙΚΗ ΜΟΝΟΚΕΝΤΡΙΚΗ ΜΕΛΕΤΗ ΠΑΡΑΤΗΡΗΣΗΣ

Χλωράκης Γ, Αυγουστάκη Α, Βαλάτας Β, Γιανναράκης Μ, Καλαϊτζάκης Ε
Τμήμα Γαστρεντερολογίας, Πανεπιστημιακό Γενικό Νοσοκομείο Ηρακλείου, Πανεπιστήμιο Κρήτης, Ηράκλειο

Εισαγωγή: Η αιμορραγία μετά από ενδοσκοπική σφιγκτηροτομή αποτελεί τη δεύτερη συχνότερη επιπλοκή της ERCP, με συχνότητα 2%. Σκοπός της μελέτης είναι ο προσδιορισμός της συχνότητας αιμορραγίας μετά από σφιγκτηροτομή στο νοσοκομείο μας και οι επιπτώσεις στον ασθενή.
Μέθοδος: Μελετήθηκαν αναδρομικά οι ERCP της περιόδου 2013–2023 στις οποίες πραγματοποιήθηκε σφιγκτηροτομή και *προέκυψε* αιμορραγία καθυστερημένη (αιματέμεση ή/και μέλαινα ή/και πτώση Hb>2 g/dl μετά την παρέμβαση) ή άμεση (κατά τη διάρκεια της πρώτης ενδοσκόπησης όπου εφαρμόστηκε αιμόσταση, χωρίς ανάγκη επαναληπτικής παρέμβασης). Αποκλείστηκαν οι περιπτώσεις αιμοχολίας. Ασθενείς που υπεβλήθησαν σε ERCP και σφιγκτηροτομή την ίδια περίοδο χωρίς αιμορραγία λειτούργησαν ως μάρτυρες.
Αποτελέσματα: Εντοπίστηκαν 937 ERCP με σφιγκτηροτομή. Συνολικά, 52 (5,5%) ασθενείς αιμορράγησαν [28 (3%) καθυστερημένες και 24 (2,5%) άμεσες αιμορραγίες] και 885 δεν αιμορράγησαν. Ο μέσος χρόνος εκδήλωσης της καθυστερημένης αιμορραγίας ήταν 4,5 (IQR=5-3) ημέρες. Οι ασθενείς που αιμορράγησαν δε διέφεραν από τους υπόλοιπους αναφορικά με την ηλικία ή το φύλο, ούτε τη λήψη αντιαιμοπεταλιακών φαρμάκων (p>0,05), αλλά είχαν συχνότερα διάγνωση κακοήθειας, υπεβλήθησαν συχνότερα σε precut ή διαπαγκρεατική σφιγκτηροτομή και ελάμβαναν συχνότερα αντιπηκτικά (p<0,05, πίνακας).Ένας ασθενής χρειάστηκε εμβολισμό με αγγειογραφία, αλλά όλες οι άλλες αιμορραγίες αντιμετωπίσθηκαν επιτυχώς ενδοσκοπικά με τοποθέτηση αιμοστατικών clips ή/και έγχυση αδρεναλίνης. Ένας θάνατος καταγράφηκε εντός της νοσηλείας σχετιζόμενος, όμως, με σηπτικό σοκ και όχι άμεσα με την αιμορραγία.
Συμπεράσματα: Την τελευταία 10ετία η συχνότητα καθυστερημένης αιμορραγίας μετά από σφιγκτηροτομή ήταν 3%. Η ενδοσκοπική αντιμετώπιση ήταν επιτυχής στη συντριπτική πλειοψηφία των περιπτώσεων. Παράγοντες που σχετίζονται με την αιμορραγία είναι κυρίως η λήψη αντιπηκτικών, αλλά και η κακοήθεια, η precut και η διαπαγκρεατική σφιγκτηροτομή.

Πίνακας 1. Σύγκριση ασθενών που υπεβλήθησαν σε ERCP με σφιγκτηροτομή με αιμορραγία vs. χωρίς αιμορραγία.

	Αιμορραγία	Χωρίς αιμορραγία	P value
Μέση ηλικία (έτη)	71 (IQR=84-63)	69 (IQR=84-58)	0,306
Γυναίκες	29 (55,8%)	460 (52%)	0,669
Precut σφιγκτηροτομή	9 (17,3%)	63 (7,1%)	0.014
Διαπαγκρεατική σφιγκτηροτομή	4 (7,7%)	20 (2,3%)	0.039
Διαστολή	3 (5,8%)	40 (4,5%)	0.764
Συμβατική σφιγκτηροτομή	41 (78,8%)	853 (96,4%)	<0.001
Αντιαιμοπεταλιακή αγωγή	6 (11,5%)	124 (14%)	0,836
Αντιπηκτική αγωγή	17 (32,7%)	84 (9,5%)	<0,001
Κακοήθεια	17 (32,7%)	158 (17,9%)	0,016
Λιθίαση	36 (69,2%)	727 (82,1%)	0,027

ΠΑ14

ΕΝΔΟΣΚΟΠΙΚΗ ΦΥΜΑΤΕΚΤΟΜΗ: Η ΕΜΠΕΙΡΙΑ ΕΝΟΣ ΚΕΝΤΡΟΥ

Τσαμακίδης Ξ, Κυπραίος Δ, Γιαννακόπουλος Β, Παπακωνσταντίνου Φ, Κοντός Α, Πατάκος Ι, Σαχτούρης Γ, Μιχαλοπούλου Ε, Σαριμπεγιόγλου Ν, Μανθοπούλου Ε, Μαράκης Ι, Σταυρινίδης Σ, Τζιωρτζιώτης Ι, Αλ-Ουντάτ Μ, Δημητρουλόπουλος Δ
Γαστρεντερολογική Κλινική, ΓΑΟΝΑ «Άγιος Σάββας», Αθήνα

Εισαγωγή: Η ενδοσκοπική φυματεκτομή έχει καθιερωθεί ως θεραπεία εκλογής των αδενωμάτων του φύματος, εφόσον πληρούνται οι απαιτούμενες προϋποθέσεις. Εντούτοις, οι μελέτες αξιολόγησης της προαναφερθείσας τεχνικής είναι περιορισμένες σε αριθμό στη διεθνή και κυρίως στην εγχώρια βιβλιογραφία.
Σκοπός: Η αξιολόγηση της αποτελεσματικότητας, της ασφάλειας και των μακροπρόθεσμων αποτελεσμάτων της ενδοσκοπικής φυματεκτομής.
Υλικό και Μέθοδος: Έγινε αναδρομική μελέτη σε ασθενείς που υποβλήθηκαν σε ενδοσκοπική φυματεκτομή από τον ίδιο ενδοσκόπο, από τον Μάιο 2019 έως τον Μάιο 2023, στο ενδοσκοπικό τμήμα του ΓΑΟΝΑ « Άγιος Σάββας». Μελετήθηκαν τα δημογραφικά χαρακτηριστικά των ασθενών, το ποσοστό επιτυχίας της επέμβασης, οι επιπλοκές και τα ποσοστά υποτροπής.
Αποτελέσματα: Στη μελέτη συμπεριλήφθηκαν 18 ασθενείς με μέση ηλικία τα 60,9 έτη (SD±13,9 έτη, 67% γυναίκες, 33% άνδρες). 14 εξ αυτών υποβλήθηκαν σε εκτομή φυματος Vater (77,8%) και 4 σε εκτομή επικουρικού (22,2%). Το ποσοστό επιτυχίας της επέμβασης, που ορίστηκε ως η πλήρης εκτομή χωρίς εμφάνιση υποτροπής, ήταν 94,5%. Επιπλοκές εμφανίστηκαν στο 27,8% των ασθενών με κυριότερες την αιμορραγία (11,1%) που αντιμετωπίστηκε ενδοσκοπικά και την παγκρεατίτιδα (16,7%) που αντιμετωπίστηκε συντηρητικά. Δεν παρατηρήθηκε περίπτωση διάτρησης. Στην πλειοψηφία των ασθενών (77,8%) η ιστολογική εξέταση ανέδειξε αδένωμα με χαμηλόβαθμη δυσπλασία, σε 2 περιπτώσεις υψηλόβαθμη δυσπλασία (11,2%) και σε 1 αδενοκαρκίνωμα (5,5%). Η τελευταία ασθενής υπεβλήθη σε παγκρεατοδωδεκαδακτυλεκτομή. Κατά την παρακολούθηση των ασθενών αυτών (μέσο follow-up 21,9 μήνες, SD±17,8) δεν εμφανίστηκε υποτροπή του αδενώματος.
Συμπεράσματα: Η ενδοσκοπική φυματεκτομή είναι μια ασφαλής και αποτελεσματική τεχνική αφαίρεσης αδενωμάτων του φύματος. Οι επιπλοκές εμφανίζονται σε χαμηλό ποσοστό και ως επί το πλείστον αντιμετωπίζονται συντηρητικά.

ΠΑ15

ΛΟΙΜΩΞΕΙΣ ΑΠΟ ΠΟΛΥΑΝΘΕΚΤΙΚΑ ΣΤΕΛΕΧΗ ΜΕΤΑ ΑΠΟ ΔΙΕΝΕΡΓΕΙΑ ERCP. ΑΝΑΔΡΟΜΙΚΗ ΜΕΛΕΤΗ ΤΩΝ ΠΕΡΙΠΤΩΣΕΩΝ ΒΑΚΤΗΡΙΑΙΜΙΑΣ ΣΤΗΝ ΠΡΟ ΚΑΙ ΜΕΤΑ COVID ΕΠΟΧΗ

Μάντζιος Π, Κροντηρά Σ, Θωμόπουλος Κ, Τριάντος Χ, Κωνσταντάκης Χ
Γαστρεντερολογικό Τμήμα, Πανεπιστημιακό Γενικό Νοσοκομείο Πάτρας (ΠΓΝΠ) «Παναγιά η Βοήθεια», Πάτρα

Εισαγωγή: Η ERCP αποτελεί μέθοδο με σημαντικό θεραπευτικό, κυρίως, ρόλο στις παθήσεις των ηπατο-χοληφόρων. Ωστόσο ως επεμβατική εξέταση δεν στερείται ανεπιθύμητων παρενεργειών. Στις άμεσες επιπλοκές μετά την παρέμβαση συγκαταλέγονται, μεταξύ άλλων, και οι λοιμώδεις επιπλοκές-βακτηριαιμίες. Τα τελευταία έτη παρατηρείται μία αύξηση στον αριθμό των λοιμώξεων μετά από ERCP, με απομόνωση πολυανθεκτικών μικροβίων από τις καλλιέργειες. Ιδιαίτερα μετά την πανδημία COVID-19 τα ποσοστά των πολυανθεκτικών (MDR) ή των εκτεταμένα ανθεκτικών μικροοργανισμών (XDR) έχουν αυξηθεί σημαντικά, εν μέρει λόγω της κατάχρησης αντιβιοτικών σε νοσοκομειακό και εξωνοσοκομειακό περιβάλλον.
Σκοπός: Σκοπός της μελέτης είναι η σύγκριση των παραγόντων κινδύνου και του αριθμού των περιστατικών που εμφάνισαν βακτηριαιμία από πολυανθεκτικά μικρόβια, μετά από τη διενέργεια ERCP, προ και μετά της πανδημίας COVID-19.
Υλικό και Μέθοδος: Διενεργήθηκε συγκριτική μελέτη ασθενών που υπεβλήθησαν σε ERCP στο Πανεπιστημιακό Γενικό Νοσοκομείο Πατρών σε δυο χρονικές περιόδους: 1/1/2015-31/12/2017 και 1/1/2021-31/7/2023, προ και μετά της πανδημίας COVID-19, αντίστοιχα. Όλα τα δεδομένα ανακτήθηκαν αναδρομικά από το ηλεκτρονικό φάκελο των ασθενών. Στη μελέτη συμπεριλήφθηκαν όλοι οι ασθενείς που εμφάνισαν εμπύρετο και θετική αιμοκαλλιέργεια (με έναν η περισσότερους μικροοργανισμούς) εντός 30 ημερών από την ERCP. Έγινε καταγραφή των μικροοργανισμών και των αντοχών βάσει αντιβιογράμματος και κατάταξη στις κατηγορίες MDR-XDR-PDR με βάση τις οδηγίες των ECDC-CDC.
Αποτελέσματα-Συμπεράσματα: Ελέγχθηκαν 1229 και 1214 φάκελοι ασθενών που υποβλήθηκαν σε ERCP κατά τις περιόδους 2015–2017 και 2021–2023, αντίστοιχα, με 34 και 59 ασθενείς, αντιστοίχως, να εμφανίζουν βακτηριαιμία από πολυανθεκτικό στέλεχος. Παρατηρήθηκε σημαντική αύξηση στον αριθμό των ασθενών με βακτηριαιμία από MDR ή XDR μικροοργανισμό στη χρονική περίοδο μετά την πανδημία. Σημαντική μεταβολή παρατηρείτε και στα μικροβιακά είδη που επικρατούν. Παρά την ευαισθητοποίηση και την μέριμνα για την αποφυγή πολυανθεκτικών λοιμώξεων στην ERCP, αυτές παραμένουν ένα πολύ σημαντικό πρόβλημα. Η περίοδος της πανδημίας φαίνεται να συνέβαλε στην επιδείνωση του φαινομένου.

ΠΑ16

ΔΙΕΡΕΥΝΗΣΗ ΠΑΡΑΓΟΝΤΩΝ ΠΟΥ ΕΠΗΡΕΑΖΟΥΝ ΤΗΣ ΔΟΣΗ ΤΗΣ ΑΚΤΙΝΟΒΟΛΙΑΣ ΚΑΙ ΤΗ ΔΙΑΡΚΕΙΑ ΤΗΣ ΑΚΤΙΝΟΣΚΟΠΗΣΗΣ ΚΑΤΑ ΤΗ ΔΙΕΝΕΡΓΕΙΑ ERCP ΣΕ ΕΝΑ ΚΕΝΤΡΟ ΜΕΓΑΛΟΥ ΟΓΚΟΥ

Γκολφάκης Π, Σπίνου Μ, Κονδύλης Γ, Σπανογιάννη Α, Παναγάκη Α, Αγγελόπουλος Γ, Δελατόλας Β, Κυβέλου Ε, Μυλωνά Α, Γλέζου Κ, Πετράκη Σ, Σερπάνου Α, Αγγελογιαννοπούλου Π, Παρασκευοπούλου Π, Παρασκευοπούλου Α, Μάθου Ν, Τζιάτζιος Γ, Γιαννακόπουλος Α, Παρασκευά Κ
Γαστρεντερολογική Κλινική, «Κωνσταντοπούλειο-Πατησίων» Γενικό Νοσοκομείο Νέας Ιωνίας, Αθήνα

Εισαγωγή: Η τεχνική δυσκολία της ERCP μπορεί να οδηγήσει σε παράταση του χρόνου της εξέτασης και έκθεση σε υψηλότερες δόσεις ιονίζουσας ακτινοβολίας.
Σκοπός: Η παρουσίαση των δεδομένων αναφορικά με την ακτινοσκόπηση (διάρκεια, έκθεση) από την πρακτική ενός κέντρου μεγάλου όγκου. Αναζητήθηκαν διαφορές στην πρακτική ακτινοσκόπησης ανάλογα με τον ενδοσκόπο, την ένδειξη της εξέτασης και την τεχνική της δυσκολία.
Υλικό και Μέθοδος: Αναδρομική μελέτη των ασθενών που υποβλήθηκαν σε ERCP (09/2021- 6/2023) σε ένα τριτοβάθμιο νοσοκομείο.
Αποτελέσματα: Συμπεριλήφθηκαν 684 ασθενείς (μέση ηλικία 72,3±13,6 έτη, 50,3% άνδρες) που υποβλήθηκαν σε ERCP από 3 ενδοσκόπους (ν1=241, 35,4%, ν2=218, 32,1%, ν3=221, 32,5%) με μέση διάρκεια εξέτασης τα 34,3±15,5 λεπτά. Η πλειοψηφία των ERCP διενεργήθηκε λόγω χοληδοχολιθίασης (67,3%) και ήταν μέσης δυσκολίας [Schutz score 2 (ν=312, 47,3%)]. Η διάμεση διάρκεια ακτινοσκόπησης ήταν 2,5 λεπτά (IQR=2,8) και η διάμεση δόση ακτινοβολίας 1047,3 μGym2 (IQR=1333,9). Οι ERCP λόγω κακοήθους νεοπλάσματος των χοληφόρων απαιτούσαν μεγαλύτερη δόση ακτινοβολίας και διάρκεια ακτινοσκόπησης σε σύγκριση με τις υπόλοιπες ενδείξεις [5,1 min (IQR=6,6) vs. 2,5 min (IQR=2,8), p=0,008 και 2485,85 μGym2 (IQR=3052,4) vs. 1038,5μGym2 (IQR=1281,4), p=0,015 αντίστοιχα]. Οι ERCP που αξιολογήθηκαν ως Schutz ≥3 απαίτησαν μεγαλύτερη δόση και διάρκεια ακτινοβολίας σε σύγκριση με τις εξετάσεις που αξιολογήθηκαν ως Schutz≤2 [3,25 min (IQR=3,5) vs. 2,2 min (IQR=2,2), p<0,001 και 1265,05 μGym2 (IQR=1752,8) vs. 972,15 μGym2 (IQR=927,2), p<0,001 αντίστοιχα]. Τέλος, δεν υπήρξε στατιστικά σημαντική διαφορά της διάρκειας και της δόσης ακτινοσκόπησης με βάση τον ενδοσκόπο.
Συμπεράσματα: Η δόση και η διάρκεια της ακτινοσκόπησης στην ERCP σχετίζονται με τη δυσκολία και την ένδειξη της εξέτασης αλλά όχι με τον ενδοσκόπο.

ΠΑ17

Η ΑΠΟΤΕΛΕΣΜΑΤΙΚΟΤΗΤΑ ΔΙΑΦΟΡΕΤΙΚΩΝ ΤΥΠΩΝ ΕΝΔΟΠΡΟΘΕΣΕΩΝ ΣΤΗ ΘΕΡΑΠΕΙΑ ΑΝΑΣΤΟΜΩΤΙΚΩΝ ΣΤΕΝΩΣΕΩΝ ΤΩΝ ΧΟΛΗΦΟΡΩΝ ΜΕΤΑ ΑΠΟ ΜΕΤΑΜΟΣΧΕΥΣΗ ΗΠΑΤΟΣ: ΣΥΣΤΗΜΑΤΙΚΗ ΑΝΑΣΚΟΠΗΣΗ ΜΕ ΜΕΤΑ-ΑΝΑΛΥΣΗ

Papaefthymiou A,[1] Ramai D,[2] Maida M,[3] Tziatzios G,[4] Facciorusso A,[5] Triantafyllou K,[6] Arvanitakis M,[7] Johnson G,[1] Phillpotts S,[1] Webster G,[1] Gkolfakis P[4,7]
[1]Pancreatobiliary Unit, University College London Hospitals, London, United Kingdom, [2]Gastroenterology and Hepatology, University of Utah Health, Salt Lake City, UT, USA, [3]Gastroenterology and Endoscopy Unit, S. Elia-Raimondi Hospital, Caltanissetta, Italy, [4]Department of Gastroenterology, General Hospital of Nea Ionia "Konstantopoulio-Patision", Athens, Greece, [5]Gastroenterology Unit, Department of Surgical and Medical Sciences, University of Foggia, Foggia, Italy, [6]Hepatogastroenterology Unit, Second Department of Internal Medicine-Propaedeutic, Medical School, National and Kapodistrian University of Athens, Athens, Greece, [7]Department of Gastroenterology, Hepatopancreatology and Digestive Oncology, Erasme University Hospital, ULB, Brussels, Belgium

Εισαγωγή: Η επιλογή ενδοπρόθεσης στην ενδοσκοπική διαχείριση αναστομωτικών στενώσεων των χοληφόρων μετά από μεταμόσχευση ήπατος παραμένει υπό συζήτηση. Η παρούσα συστηματική ανασκόπηση και μετα-ανάλυση στοχεύει στην αξιολόγηση των διαφορών μεταξύ των διαθέσιμων ενδοπροθέσεων.
Μέθοδοι: Η αναζήτηση πραγματοποιήθηκε στις βάσεις δεδομένων MEDLINE, Cochrane, και Scopus έως τον Απρίλιο του 2023 για μελέτες που συνέκριναν πολλαπλές πλαστικές (MPS) και αυτοεκπτυσσόμενες μεταλλικές ενδοπροθέσεις (SEMS), περιλαμβάνοντας τις συμβατικές (FC-SEMS) και τις ενδοπορικές (ID-SEMS). Το πρωτογενές καταληκτικό σημείο ήταν η αποκατάσταση της στένωσης και τα δευτερογενή η υποτροπή αυτής, η μετανάστευση ενδοπρόθεσης και οι επιπλοκές. Η στατιστική ανάλυση πραγματοποιήθηκε με μοντέλα τυχαίων επιδράσεων και τα αποτελέσματα παρουσιάζονται ως λόγοι απόδοσης (OR) με 95% διάστημα εμπιστοσύνης (95%CI). Επίσης, πραγματοποιήθηκαν αναλύσεις υποομάδων ανά τύπο ενδοπρόθεσης και ανάλυση κόστους-αποτελεσματικότητας.
Αποτελέσματα: Εννέα μελέτες (687 ασθενείς) συμπεριλήφθηκαν. Τα SEMS και τα MPS δε διέφεραν σημαντικά στην αποκατάσταση στενώσεων [OR:0.99 (95%CI:0.48-2.01; I2=35%)]. Οι υποτροπές, τα ποσοστά μετανάστευσης και οι επιπλοκές ήταν επίσης συγκρίσιμες [OR: 1.71 (95%CI:0.87-3.38; I2=55%), OR:0.73 (95%CI:0.32-1.68; I2=56%) και OR:1.47 (95%CI:0.89-2.43; I2=24%)]. Στην ανάλυση υποομάδων, η αποκατάσταση των στενώσεων και οι υποτροπές δε διέφεραν μεταξύ των ID-SEMS και των MPS ούτε μεταξύ των FC-SEMS και των MPS. Τα ποσοστά μετανάστευσης ήταν μικρότερα για τα ID-SEMS σε σχέση με τα MPS, με OR:0.28 (95%CI:0.11-0.70; I2=0%), και οι επιπλοκές συχνότερες μετά την τοποθέτηση FC-SEMS σε σχέση με τα MPS [OR:1.76 (95%CI:1.06-2.93; I2=0%)]. Τέλος, τα ID-SEMS εμφάνισαν το βέλτιστο λόγο κόστους-οφέλους (3447.6£/QALY).
Συμπέρασμα: Ο τύπος ενδοπρόθεσης δεν επηρεάζει την αποκατάσταση και υποτροπή των στενώσεων, ωστόσο τα ID-SEMS παρέχουν τη βέλτιστη σχέση κόστους-αποτελεσματικότητας.

ΠΑ18

ΤΟ ΠΡΩΤΟ ΨΗΦΙΑΚΟ ΠΛΗΡΟΦΟΡΙΑΚΟ ΣΥΣΤΗΜΑ ΚΑΤΑΓΡΑΦΗΣ ΠΕΡΙΣΤΑΤΙΚΩΝ ERCP ΣΤΗΝ ΕΛΛΑΔΑ

Καλοχριστιανάκης Μ,[1] Γκολφάκης Π,[2] Παρασκευά Κ,[2] Χριστοδούλου Δ,[3] Πασπάτης Γ,[4] Καλαϊτζάκης Ε[1,5]
[1]Τμήμα Ιατρικής, Σχολή Επιστημών Υγείας, Πανεπιστήμιο Κρήτης, Ηράκλειο, [2]Τμήμα γαστρεντερολογίας, Γενικό Νοσοκομείο Νέας Ιωνίας Κωνσταντοπούλειο, Πατησίων Αγία Όλγα, Αθήνα, [3]Τμήμα γαστρεντερολογίας, Πανεπιστημιακό Γενικό Νοσοκομείο Ιωαννίνων, Πανεπιστήμιο Ιωαννίνων, Ιωάννινα, [4]Τμήμα γαστρεντερολογίας, Γενικό Νοσοκομείο Ηρακλείου Βενιζέλειο, Ηράκλειο, [5]Τμήμα γαστρεντερολογίας, Πανεπιστημιακό Γενικό Νοσοκομείο Ηρακλείου, Ηράκλειο

Εισαγωγή: Διεθνείς οργανισμοί, όπως η European Society of Gastrointestinal Endoscopy, έχουν εκδώσει οδηγίες για καταγραφή και παρακολούθηση συγκεκριμένων δεικτών ποιότητας στην ERCP.
Στόχος: Η περιγραφή και ανάπτυξη ενός ψηφιακού πληροφοριακού συστήματος για την υποστήριξη μιας μονάδας ERCP στην Ελλάδα.
Υλικό και Μέθοδος: Η ανάπτυξη του πληροφοριακού συστήματος πραγματοποιήθηκε μέσω συνεργασίας της ιατρικής σχολής του πανεπιστημίου Κρήτης και της γαστρεντερολογικής κλινικής του πανεπιστημιακού γενικού νοσοκομείου Ηρακλείου. Το εθνικό πληροφοριακό σύστημα της Σουηδίας για τη χειρουργική χοληφόρων και ERCP (GallRIKS <https://www.ucr.uu.se/gallriks/om-gallriks/om-gallriks>), το οποίο είναι ενεργό για 18 έτη και στο οποίο καταγράφονται πρακτικά όλες οι ERCP στη χώρα, χρησιμοποιήθηκε ως μοντέλο, μαζί με διεθνώς αποδεκτούς δείκτες ποιότητας για την ERCP. Οι ενδοσκόποι που διενεργούν ERCP στο νοσοκομείο ανέλαβαν ενεργό ρόλο στην διαμόρφωση και δοκιμή του συστήματος. Ζητήθηκε, επίσης, η γνώμη ενδοσκόπων με σημαντική εμπειρία στην ERCP σε σημαντικές μονάδες ανά την Ελλάδα.
Αποτελέσματα: Με το πρότυπο του συστήματος που αναπτύχθηκε είναι δυνατή η καταγραφή της συντριπτικής πλειοψηφίας περιστατικών ERCP μιας ενδοσκοπικής μονάδας, επιτρέποντας στους χρήστες να δημιουργούν νέες εγγραφές ERCP σε συγκεκριμένους ασθενείς. Με τη μορφή μεταβλητών, αποθηκεύονται προ-ενδοσκοπικά (π.χ. ένδειξη, συνοσηρότητες) και επεμβατικά δεδομένα (π.χ. σφιγκρητομή, τοποθέτηση ενδοπροθέσεων, αφαίρεση λίθων, κ.λπ.), ανεπιθύμητα συμβάματα, καθώς και κλινικά δεδομένα 30 ημέρες μετά την πράξη. Είναι δυνατή η εξαγωγή δεδομένων σε μορφή διαχειρίσιμη από στατιστικά προγράμματα.
Συμπέρασμα: Το πληροφοριακό σύστημα αυτό αποτελεί την πρώτη συστηματική προσπάθεια στην Ελλάδα για αναλυτική καταγραφή των περιστατικών ERCP μέσω ενός ψηφιακού συστήματος, καθώς και για να καταδειχθεί η αποτελεσματικότητά του ως κλινικό εργαλείο αλλά και ως βάση δεδομένων για έρευνα.

ΠΑ19

ΔΙΕΓΧΕΙΡΗΤΙΚΗ-ΔΙΑΚΥΣΤΙΚΗ ΚΑΙ ΔΙΑΔΕΡΜΙΚΗ ΧΟΛΑΓΓΕΙΟΣΚΟΠΗΣΗ ΜΕ ΛΙΘΟΤΡΙΨΙΑ ΣΕ ΑΣΘΕΝΕΙΣ ΜΕ ΠΑΡΑΛΛΑΓΜΕΝΗ ΑΝΑΤΟΜΙΑ ΑΝΩΤΕΡΟΥ ΠΕΠΤΙΚΟΥ

Χλωράκης Γ,[1] Ψαράκης Φ,[2] Αυγουστάκη Αικ.,[1] Βαλάτας Β,[1] Αναγνωστοπούλου Ε,[2] Γιανναράκης Μ,[1] Κεχαγιάς Η,[3] Καλαϊτζάκης Ευ.[1]
[1]Τμήμα Γαστρεντερολογίας, Πανεπιστημιακό Γενικό Νοσοκομείο Ηρακλείου, Πανεπιστήμιο Κρήτης, Ηράκλειο, [2]Κλινική Χειρουργικής Ογκολογίας, Πανεπιστημιακό Γενικό Νοσοκομείο Ηρακλείου, Πανεπιστήμιο Κρήτης, Ηράκλειο, [3]Τμήμα Ακτινολογίας, Πανεπιστημιακό Γενικό Νοσοκομείο Ηρακλείου, Πανεπιστήμιο Κρήτης, Ηράκλειο

Εισαγωγή: Το χολαγγειοσκόπιο μιας χρήσης (SpyGlassTM Discover), κατάλληλο για διαδερμική πρόσβαση, προσφέρει τη δυνατότητα ενδοσκοπικής αντιμετώπισης παθολογίας χοληφόρων σε ασθενείς με παραλλαγμένη ανατομία πεπτικού.

Περιστατικά:

1. Άρρεν, 64 ετών, με ιστορικό Whipple λόγω καλοήθους νόσου. Παρουσιάζεται με χολαγγειίτιδα και ενδοηπατική λιθίαση στον αριστερό πόρο. Τοποθετήθηκε έσω-έξω διαδερμική παροχέτευση χοληφόρων αριστερά. Σε 2ο χρόνο πραγματοποιήθηκε διαδερμική χολαγγειοσκόπηση, διαστολή χολοπεπτικής αναστόμωσης και προώθηση των λίθων στο δωδεκαδάκτυλο.
2. Άρρεν, 61 ετών, με ιστορικό γαστρεντερικής αναστόμωση Roux-en-Y λόγω καλοήθους πυλωρικής στένωσης. Παρουσιάζεται με χολαγγειίτιδα και λίθους στο δεξιό ηπατικό πόρο. Τοποθετήθηκε έσω-έξω παροχέτευση δεξιά. Σε 2ο χρόνο εφαρμόστηκε διαδερμική χολαγγειοσκόπηση με ηλεκτροϋδραυλική λιθοτριψία. Τα συγκρίματα προωθήθηκαν προς το δωδεκαδάκτυλο έπειτα από διαστολή του φύματος.
3. Θήλυ, 81 ετών, με ιστορικό γαστρεκτομής κατά Billroth II. Παρουσιάζεται με χολαγγειίτιδα και χοληδοχολιθίαση. Τοποθετήθηκε έσω-έξω παροχέτευση δεξιά. Σε 2ο χρόνο εφαρμόστηκε διαδερμική χολαγγειοσκόπηση με ηλεκτροϋδραυλική λιθοτριψία. Τα συγκρίματα προωθήθηκαν προς το δωδεκαδάκτυλο έπειτα από διαστολή του φύματος.

Όλοι οι ασθενείς έλαβαν εξιτήριο την επομένη της παρέμβασης, χωρίς καμία επιπλοκή. Η έσω-έξω παροχέτευση αφαιρέθηκε μετά από αρνητική συμβατική χολαγγειογραφία 2-3 μήνες αργότερα.

4. Άρρεν, 79 ετών, με ιστορικό γαστρεκτομής κατά Billroth II. Παρουσιάζεται με χολαγγειίτιδα και χοληδοχολιθίαση. Διεγχειρητικά εισήχθη το χολαγγειοσκόπιο στο θύλακα του Hartmann. Θρυμματίστηκαν λίθοι στον ΚΧΠ και τα συγκρίματα προωθήθηκαν προς το δωδεκαδάκτυλο έπειτα από διαστολή του φύματος. Κατόπιν διενεργήθηκε χολοκυστεκτομή. Την 6η μετεγχειρητική ημέρα έλαβε εξιτήριο χωρίς καμία επιπλοκή.

Συμπέρασμα: Η διαδερμική και η διεγχειρητική-διακυστική χολαγγειοσκόπηση με λιθοτριψία αποτελούν αποτελεσματικές μεθόδους αντιμετώπισης χοληδοχολιθίασης ή ενδοηπατικής λιθίασης σε ασθενείς όπου η ERCP δεν μπορεί να πραγματοποιηθεί λόγω παραλλαγμένης ανατομίας πεπτικού.

ΠΑ20

ΝΕΑ ΜΕΘΟΔΟΣ ΕΝΔΟΣΚΟΠΙΚΗΣ ΔΙΑΓΑΣΤΡΙΚΗΣ ΠΑΡΟΧΕΤΕΥΣΗΣ ΠΑΓΚΡΕΑΤΙΚΗΣ ΣΥΛΛΟΓΗΣ ΜΕ ΔΗΜΙΟΥΡΓΙΑ ΥΠΟΒΛΕΝΝΟΓΟΝΙΑΣ ΣΗΡΑΓΓΑΣ: POET-D

Μανωλάκης Α,[1,2] Μπέκτσης Τ,[2] Αργυρίου Α,[2] Δεληγιάννη Ει.-Α,[2] Τσολάκη Β,[3] Αμανατίδης Θ,[3] Συμεωνίδης Δ,[1,4] Ζαχαρούλης Δ,[1,4] Μακρής Δ,[1,3] Ζακυνθινός Ε,[1,3] Καψωριτάκης Α[1,2]
[1]Ιατρική Σχολή Πανεπιστημίου Θεσσαλίας, [2]Πανεπιστημιακή Γαστρεντερολογική Κλινική, ΠΠΓΝ Λάρισας, [3]Μονάδα Εντατικής Θεραπείας, ΠΠΓΝ Λάρισας, [4]Πανεπιστημιακή Χειρουργική Κλινική, ΠΠΓΝ Λάρισας

Εισαγωγή: Η συντηρητική αντιμετώπιση των οξέων παγκρεατικών νεκρωτικών συλλογών (<4 εβδομάδες, ΟΝΣ) «αναβαθμίζεται», επί επιπλοκών, σε διαδερμικές, με χρήση ενδοσκοπικής υπερηχογραφίας (EUS) και χειρουργικές παρεμβάσεις. Στην παρούσα εργασία περιγράφεται πρωτότυπη μέθοδος ενδοσκοπικής παροχέτευσης επιμολυσμένης ΟΝΣ που στηρίζεται στις αρχές της natural orifice transluminal endoscopic surgery-NOTES.

Παρουσίαση περιστατικού: Ασθενής 40 ετών με βαριά νεκρωτική παγκρεατίτιδα εμφάνισε πυρετό >38.5 °C, πολυοργανική ανεπάρκεια καθώς και μη εγκυστωμένη ΟΝΣ την τρίτη εβδομάδα. Η διαδερμική παροχέτευση κρίθηκε ανέφικτη ενώ η μεταφορά του σε άλλο νοσοκομείο για EUS-παροχέτευση ή εναλλακτικά χειρουργείο κρίθηκαν επισφαλείς λόγω της κρίσιμης κατάστασής του. Κατόπιν έγκρισης/συγκατάθεσης εφαρμόστηκε ως θεραπεία διάσωσης πρωτότυπη τεχνική που ονομάσαμε «από του στόματος ενδοσκοπική διαγαστρική παροχέτευση με δημιουργία υποβλεννογόνιας σήραγγας» (per-oral endoscopic tunneling transgastric drainage, POET–D) με τα εξής βήματα:

1. Υποβλεννογόνια έγχυση 10 ml διαλύματος indigo carmine στο οπίσθιο τοίχωμα της συμβολής σώματος-άντρου (θέση επαφής ΟΝΣ με γαστρικό τοίχωμα, απουσία ωστόσο ορατής προπέτειας ενδοαυλικά)
2. Μικρή βλεννογονοτομή με μαχαιρίδιο (TTJ-knife, Olympus Co, Ιαπωνία)
3. Διάνοιξη βραχείας υποβλεννογόνιας σήραγγας
4. Διατομή μυικών ινών και ορογόνου στο άπω άκρο της σήραγγας (ώστε να μην προκύψει διατοιχωματικό χάσμα στην είσοδο της σήραγγας)
5. Είσοδος επεμβατικού γαστροσκοπίου (Olympus Co, Γερμανία) με ελαστικό κάλυμμα (Fujifilm, Ιαπωνία) στον ελάσσονα επιπλοϊκό θύλακο και υφηπατικό χώρο
6. Ταχεία αναρρόφηση 560 ml επιμολυσμένης ΟΝΣ (Klebsiella spp)
7. Έκπλυση κοιλοτήτων με 0.9% NaCl+γενταμυκίνη
8. Τοποθέτηση ρινοχολικού καθετήρα εντός κοιλοτήτων για παροχέτευση/πλύσεις.

Εντός 48 h από την POET-D, η κατάσταση του ασθενούς βελτιώθηκε, ο ρινοχολικός αφαιρέθηκε και έγινε σύγκλειση του χάσματος με clips.

Συμπεράσματα: Η POET-D δύναται να αντιμετωπίσει επιπλεγμένες ΟΝΣ συμπληρώνοντας ενδεχομένως το κενό μεταξύ EUS-παροχέτευσης και χειρουργείου.

ΠΑ21

ΕΝΔΟΣΚΟΠΙΚΗ ΘΕΡΑΠΕΙΑ ΕΥΜΕΓΕΘΟΥΣ ΛΙΘΟΥ ΠΑΓΚΡΕΑΤΙΚΟΥ ΠΟΡΟΥ ΣΕ ΑΣΘΕΝΗ ΜΕ ΕΠΩΔΥΝΗ ΧΡΟΝΙΑ ΠΑΓΚΡΕΑΤΙΤΙΔΑ ΧΡΗΣΙΜΟΠΟΙΩΝΤΑΣ ΗΛΕΚΤΡΟΫΔΡΑΥΛΙΚΗ ΛΙΘΟΤΡΙΨΙΑ

Κρανιδιώτης Γ, Τσουκαλάς Ν, Έλληνα Μαρία, Εμμανουηλίδου Γ, Λάππας Ι, Κοτσικόρος Ν, Ροδιάς Μ, Βασιλειάδης Κ, Σγούρος Σ, Στεφανίδης Γ
Γαστρεντερολογική κλινική, Ναυτικό Νοσοκομείο Αθηνών

Εισαγωγή: Η επώδυνη χρόνια παγκρεατίτιδα σχετίζεται συχνά με απόφραξη του κύριου παγκρεατικού πόρου από λίθους. Η παρουσίαση αφορά την ενδοσκοπική θεραπεία μέσω της παγκρεατοσκόπησης-λιθοτριψίας.

Περιγραφή περιστατικού: Γυναίκα, 65 ετών, με ατομικό αναμνηστικό χρόνιας παγκρεατίτιδας, αλκοολικής αιτιολογίας, και συχνά υποτροπιάζοντα επεισόδια οξείας παγκρεατίτιδας προσήλθε εκ νέου λόγω κοιλιακού άλγους. Ο εργαστηριακός έλεγχος έδειξε αυξημένους δείκτες φλεγμονής και υπεραμυλασαιμία. Η αξονική τομογραφία ανέδειξε ασβεστώσεις παγκρέατος λόγω χρονιότητας, διατεταμένο παγκρεατικό πόρο (ΠΠ) με συνοδό στένωση περιφερικότερα προς το φύμα και 2 λίθους εντός του ΠΠ με διάμετρο περίπου 7–8 mm. Η ασθενής στο παρελθόν είχε υποβληθεί σε συνεδρίες ERCP κατά τις οποίες πραγματοποιήθηκε σφιγκτηροτομή, διαστολή της στένωσης με καθετήρα μπαλόνι και τοποθέτηση παγκρεατικών stents (7FR x 7 cm, 5FR x 9 cm). Εξαιτίας των υποτροπών κοιλιακού άλγους αποφασίσαμε να πραγματοποιήσουμε παγκρεατοσκόπηση με ηλεκτροϋδραυλική λιθοτριψία με στόχο την αφαίρεση των λίθων. Μετά από προηγηθείσα διαστολή του ΠΠ, το χοληδοχοσκόπιο εισήχθη εντός αυτού και μέσω ηλεκτροϋδραυλικής λιθοτριψίας (SpyGlass System) επιτεύχθηκε ο κατακερματισμός των λίθων. Στη συνέχεια χρησιμοποιώντας καθετήρα καλάθι αποβλήθηκαν ολιγάριθμα λιθιασικά συγκρίμματα. Τέλος, τέθηκαν δύο πλαστικές ενδοπροσθέσεις ΠΠ. Δεν παρατηρήθηκαν επιπλοκές κατά τη διάρκεια της διαδικασίας καθώς και σε όλη τη νοσηλεία και η ασθενής εξήλθε μετά από 3 ημέρες. Επαναλήφθηκε η ERCP 3 μήνες μετά, όπου αφαιρέθηκαν τα stents καθώς η σκιαγράφηση δεν ανέδειξε λιθιασικά στοιχεία. Η ασθενής παραμένει ασυμπτωματική χωρίς αναλγητικά φάρμακα από έτους.

Συμπέρασμα: Η παγκρεατοσκόπηση-λιθοτριψία αποτελεί μία εναλλακτική λύση σε ασθενή με λιθίαση του ΠΠ και συμπτωματολογία άλγους. Είναι απαραίτητη η διεπιστημονική προσέγγιση του ασθενούς και συνυπολογίζεται η εμπειρία της επιστημονικής ομάδας.

ΠΑ22

ΕΚΤΟΜΗ ΥΠΟΒΛΕΝΝΟΓΟΝΙΩΝ ΟΓΚΩΝ ΠΕΠΤΙΚΟΥ ΜΕ ΤΕΧΝΙΚΕΣ ΕΝΔΟΣΚΟΠΙΚΗΣ ΧΕΙΡΟΥΡΓΙΚΗΣ: ESD, STER, LECS, NOTES

Μαυρογένης Γ, Τσευγάς Ι, Μάρκογλου Κ, Ζαχαριάδης Δ
Τμήμα Υβριδικής Επεμβατικής Ενδοσκόπησης, Γαστρεντερολογική Κλινική, Νοσοκομείο Mediterraneo, Αθήνα, Αττική, Ελλάδα

Σκοπός: Αναδρομική μελέτη εκτομής υποβλεννογόνιων όγκων πεπτικού με τεχνικές ενδοσκοπικής χειρουργικής στο Mediterraneo Hospital την περίοδο 2016–2023.

Υλικό-Μέθοδος και υλικά: Έγινε εκτομή 30 όγκων, οισοφάγου (4), στομάχου (21), δωδεκαδακτύλου (1), παχέος εντέρου (4), σε 27 ασθενείς με τις τεχνικές ESD (24), STER (4), LECS (1), NOTES (1). Η μέση ηλικία ήταν 56.5 ετών (36–81). Ένδειξη για την αφαίρεση αποτέλεσε η παρουσία GIST ή NET, η προέλευση από την μυική στιβάδα χωρίς ιστολογική επιβεβαίωση, η προοδευτική αύξηση του όγκου, η απόφραξη του αυλού, ή η επιθυμία του ασθενούς για εκτομή για να αποφύγει το μακροχρόνιο follow up. Στον προεγχειρητικό έλεγχο έγινε αξονική τομογραφία ή και ενδοσκοπικός υπέρηχος για βλάβες >1 εκ.

Αποτελέσματα: Η μέση διάρκεια της επέμβασης ήταν 1,2 ώρες (0.5–4), και ο μέσος χρόνος νοσηλείας (1–3). Δεν παρουσιάστηκαν άμεσες ή όψιμες επιπλοκές, πέραν από ήπιο πόνο στο επιγάστριο σε 2 περιστατικά όπου έγινε LECS και NOTES. Το μέσο μέγεθος των όγκων ήταν 2.2 εκ (0.6–7). Η ιστολογική ανάλυση έδειξε: GIST (4), λειομύωμα (1), schwannoma, (1), abrikossof (4), καρκινοειδές (7), fibroid inflammatory polyp (2), έκτοπο πάγκρεας (2) λίπωμα (9).

Συμπεράσματα: Η ενδοσκοπική αφαίρεση υποβλεννογόνιων όγκων πεπτικού είναι εφικτή και ασφαλής και αποτελεί μια εναλλακτική επιλογή έναντι της ετήσιας παρακολούθησης ή της χειρουργικής αφαίρεσης. Η επιλογή της καταλληλότερης ενδοσκοπικής μεθόδου εξαρτάται από την τοποθεσία της βλάβης και την εμπειρία του ενδοσκόπου.

ΠΑ23

ΔΙΑΓΝΩΣΤΙΚΗ ΑΠΟΔΟΣΗ ΚΑΙ ΑΚΡΙΒΕΙΑ ΣΤΗΝ ΕΝΤΕΡΟΣΚΟΠΗΣΗ ΔΙΠΛΟΥ ΜΠΑΛΟΝΙΟΥ ΣΕ ΔΙΕΡΕΥΝΗΣΗ ΟΓΚΩΝ ΛΕΠΤΟΥ ΕΝΤΕΡΟΥ.

Γογγάκη Σ.[1] Στασινός Ι,[2] Πουτακίδης Χ,[1] Ζάντζα Π-Σ,[1] Λεβεντάκη Φ,[1] Παρασκευοπούλου Σ,[1] Σιδηρόπουλος Ο,[1] Κουιμτζίδης Ι,[1] Χαχόπουλος, Χρ,[1] Μπραϊμάκης Ι,[1] Θεοφανοπούλου Α,[1] Καλαντζής Χ,[3] Τσιμπούρης Π,[3] Αποστολόπουλος Π[4]

[1]Ειδικευόμενος ιατρός, Γαστρεντερολογική κλινική, Νοσηλευτικό Ίδρυμα Μετοχικού Ταμείου Στρατού (ΝΙΜΤΣ), Αθήνα, [2]Επιμελητής Α΄ ΕΣΥ, Γαστρεντερολογική κλινική, Νοσηλευτικό Ίδρυμα Μετοχικού Ταμείου Στρατού (ΝΙΜΤΣ), Αθήνα, [3]Διευθυντής ΕΣΥ, Γαστρεντερολογική κλινική, Νοσηλευτικό Ίδρυμα Μετοχικού Ταμείου Στρατού (ΝΙΜΤΣ), Αθήνα, [4]Επιστημονικά και διοικητικά υπεύθυνος Διευθυντής ΕΣΥ, Γαστρεντερολογική κλινική, Νοσηλευτικό Ίδρυμα Μετοχικού Ταμείου Στρατού (ΝΙΜΤΣ), Αθήνα

Η εντεροσκόπηση διπλού μπαλονιού (DBE) συστήνεται ως η διαγνωστική εξέταση εκλογής σε περιπτώσεις που υπάρχει υποψία όγκου λεπτού εντέρου σε προηγηθέντα απεικονιστικό έλεγχο.

Σκοπός: Παρουσίαση της διαγνωστική απόδοσης και ακρίβειας της DBE σε περιπτώσεις υποψίας όγκου λεπτού εντέρου σε απεικονιστικό έλεγχο

Υλικό-Μέθοδοι: Προοπτική καταγραφή διαδοχικών DBE επεμβάσεων σε τριτοβάθμιο νοσοκομείο της Αθήνας. Παραθέτουμε χαρακτηριστικά του πληθυσμού, ενδοσκοπικά και ιστολογικά ευρήματα, θεραπευτική παρέμβαση.

Αποτελέσματα: Δεκαέξι επεμβάσεις DBE πραγματοποιήθηκαν σε 13 ασθενείς (διάμεση ηλικία 57±10.6 έτη, 8/13 άνδρες), σε διάστημα 22 μηνών. Η προσέγγιση έγινε μέσω της στοματικής οδού σε 12 και μέσω της ορθικής οδού σε 3 περιπτώσεις. Δύο ασθενείς υποβλήθηκαν σε πανεντεροσκόπηση. Μια επέμβαση διενεργήθηκε με λαπαροσκοπική υποβοήθηση μέσω της ορθικής οδού μετά από αποτυχία προηγούμενης ανιούσας DBE λόγω συμφύσεων. Σε όλες τις περιπτώσεις είχε προηγηθεί απεικονιστικός έλεγχος λεπτού εντέρου, MRE (5), CTE (8). Επτά ασθενείς ήταν συμπτωματικοί. Σε 6 περιπτώσεις η υποψία όγκου ήταν τυχαίο απεικονιστικό εύρημα. Ενδοσκοπική διάγνωση ετέθη σε 11/13(84%) περιπτώσεις: υποεπιθηλιακός όγκος (6), στενωτική βλάβη (4), πολύποδας (1). Η ιστολογική εξέταση ανέδειξε NET (2), αδενοκαρκίνωμα (2), GIST (1), μεταστατικό μη μικροκυτταρικό καρκίνωμα πνεύμονα (1), νόσος μοσχεύματος έναντι του ξενιστή (1), έκτοπος παγκρεατικός ιστός (1), φλεγμονώδης πολύποδας (1), αδένωμα χαμηλόβαθμης δυσπλασίας (1), φυσιολογικός βλεννογόνος (1) όπου μετά την χειρουργική αφαίρεση διαπιστώθηκε εξελκωμένο υποβλεννογόνιο λίπωμα. Η διαγνωστική ακρίβεια των βιοψιών που ελήφθησαν ενδοσκοπικά ήταν 91%. Θεραπευτική παρέμβαση πραγματοποιήθηκε σε 11/13 (84.6%) περιπτώσεις: ενδοσκοπική πολυποδεκτομή (1), εκτομή λεπτού εντέρου (10).

Συμπεράσματα: Η DBE εμφανίζει υψηλά ποσοστά διαγνωστικής απόδοσης και ακρίβειας στη διερεύνηση ασθενών με υποψία όγκου λεπτού εντέρου.

ΠΑ24

Η ΠΟΛΥΠΕΚΤΟΜΗ ΜΙΚΡΩΝ ΠΟΛΥΠΟΔΩΝ ΚΑΤΩ ΑΠΟ ΤΟ ΝΕΡΟ ΕΙΝΑΙ ΠΙΟ ΑΠΟΤΕΛΕΣΜΑΤΙΚΗ ΑΠΟ ΤΗ ΣΥΜΒΑΤΙΚΗ ΠΟΛΥΠΕΚΤΟΜΗ–ΑΠΟΤΕΛΕΣΜΑΤΑ ΤΗΣ COLDWATER RCT

Ζάχου Μ,[1,2] Νιφόρα Μ,[3] Βαρυτιμιάδης Κ,[4] Ζουμπούλη Χ,[3] Λαλλά Ευθ.,[1] Καραντάνος Π.[1] Μπέτσιος Γ,[1] Πανουτσάκου Μ,[1] Στόϊκα Ρ,[1] Καραγιάννη Ε,[1] Μπαρμπάκη Μ,[1] Ζαμάνης Ν,[1] Ανδρέου Μ,[1] Ανδρουτσάκος Θ,[5] Νικητέας Ν,[2] Σουγιουλτζής Σ,[5] Καλαϊτζάκης Ε[6] Κύκαλος Σ[2]

[1]Γαστρεντερολογικό Τμήμα, ΓΝΑ Σισμανόγλειο-Αμαλία Φλέμινγκ, Αθήνα, Ελλάδα, [2]Β' Προπαιδευτική Χειρουργική Κλινική, ΓΝΑ Λαϊκό, Ιατρική Σχολή ΕΚΠΑ, Αθήνα, Ελλάδα, [3]Παθολογοανατομικό Τμήμα, ΓΝΑ Σισμανόγλειο-Αμαλία Φλέμινγκ, Αθήνα, Ελλάδα, [4]Γαστρεντερολογικό Τμήμα, ΓΝΑ Ευαγγελισμός, Αθήνα, Ελλάδα, [5]Κλινική Παθολογικής Φυσιολογίας, ΓΝΑ Λαϊκό, Ιατρική Σχολή ΕΚΠΑ, Αθήνα, Ελλάδα, [6]Γαστρεντερολογική Κλινική, Πανεπιστημιακό Γενικό Νοσοκομείου Ηρακλείου, Ιατρική Σχολή Κρήτης, Ηράκλειο, Ελλάδα

Προέλευση Εργασίας: Γαστρεντερολογικό Τμήμα, ΓΝΑ Σισμανόγλειο, Αθήνα, Ελλάδα

Εισαγωγή: Σύμφωνα με τις κατευθυντήριες οδηγίες, οι άμισχοι μικροί πολύποδες αφαιρούνται με ψυχρό βρόχο σε εντερικό αυλό διατεταμένο με αέρα (Συμβατική Πολυπεκτομή Ψυχρού Βρόχου-CCSP).[1] Το ποσοστό εκτομής R0(R0-RR) στη CCSP κυμαίνεται από 32,9% έως 96,6%[2–5] και το ποσοστό ατελούς εκτομής (IRR) υπολογίζεται 17,3%,[6] υπογραμμίζοντας την ανάγκη για περαιτέρω έρευνα σχετικά με την καταλληλότερη μέθοδο εκτομής μικρών πολυπόδων. Πρόσφατα, αρκετές μελέτες έχουν περιγράψει τα οφέλη της κολονοσκόπησης με τη βοήθεια νερού, καθώς και την ασφάλεια και την αποτελεσματικότητα της υποβρύχιας πολυπεκτομής σε μεγάλους πολύποδες παχέος εντέρου. Ωστόσο, τα δεδομένα για τους μικρούς πολύποδες που διαγιγνώσκονται πιο συχνά είναι ανεπαρκή.

Σκοπός: Ο σκοπός της μελέτης ήταν η σύγκριση της ασφάλειας και αποτελεσματικότητας της υποβρύχιας πολυπεκτομής με ψυχρό βρόχο(UCSP) και CCSP σχετικά με την εκτομή των άμισχων πολυπόδων παχέος εντέρου μεγέθους 5–10 mm.

Υλικό και μέθοδοι: Πρόκειται για την πρώτη τυχαιοποιημένη, διπλά τυφλή, ελεγχόμενη δοκιμή σύγκρισης της UCSP και CCSP για άμισχους πολύποδες παχέος εντέρου μεγέθους 5–10 mm.

Αποτελέσματα: Η στατιστική ανάλυση δεδομένων 397 πολυπόδων (UCSP:198, CCSP:199) έδειξε ότι η UCSP επιτυγχάνει καλύτερο ποσοστό εκτομής βλεννογονίου μυικής στιβάδας (ΒΜΜΣ) (81,72% vs72,33%, p=0,003) και IRR (8,5% vs3,5%, p=0,05), συγκριτικά με τη CCSP. Ωστόσο, το R0-RR δεν διέφερε σημαντικά μεταξύ των δύο ομάδων (UCSP:93,9%, CCSP:90%, p=0,29). Επιπλέον, η UCSP είχε μεγαλύτερο ποσοστό en bloc εκτομών από τη CCSP (98% vs93,5%, p=0,04). Η μόνη επιπλοκή ήταν μη κλινικά σημαντική περιεπεμβατική αιμορραγία,η οποία αντιμετωπίστηκε επιτυχώς (UCSP 0,5%, CCSP 2% p=0,37). Η εμπειρία του ενδοσκόπου επηρέασε το R0-RR στη CCSP,αλλά όχι στην UCSP.

Συμπεράσματα: Η UCSP είναι μια ασφαλής τεχνική με καλύτερο ποσοστό εκτομής ΒΜΜΣ και χαμηλότερο IRR από τη CCSP μειώνοντας έτσι τον κίνδυνο υποτροπής της βλάβης.

Βιβλιογραφία

1. Ferlitsch M, Moss A, Hassan C et al. Colorectal polypectomy and endoscopic mucosal resection (EMR): European Society of Gastrointestinal Endoscopy (ESGE) clinical guideline. *Endoscopy* 2017, 49:270–97
2. Maruoka D, Arai M, Akizue N, Ishikawa K, Kasamatsu S, Taida T, Ishigami H, Okimoto K, Saito K, Matsumura T, Nakagawa T, Katsuno T, Kato N. Residual adenoma after cold snare polypectomy for small colorectal adenomas: a prospective clinical study. *Endoscopy*, 2018 50:693–700. doi: 10.1055/s-0043-124869. Epub 2018 Feb 7. PMID: 29415287. 3
3. Zhang Q, Gao P, Han B et al. Polypectomy for complete endoscopic resection of small colorectal polyps. *Gastrointest Endosc* 2018, 87:733–740
4. Kawamura T, Takeuchi Y, Asai S et al. A comparison of the resection rate for coldand hot snare polypectomy for 4-9 mm colorectal polyps: a multicentre randomised controlled trial (CRESCENT study). *Gut* 2018, 67:1950–1957
5. Papastergiou V, Paraskeva KD, Fragaki M et al. Cold versus hot endoscopic mucosal resection for nonpedunculated colorectal polyps sized 6-10 mm: a randomized trial. *Endoscopy* 2018, 50:403–411
6. Djinbachian R, Iratni R, Durand M, Marques P, von Renteln D. Rates of Incomplete Resection of 1- to 20-mm Colorectal Polyps: A Systematic Review and Meta-Analysis. *Gastroenterology* 2020, 159:904–914.e12. doi:10.1053/j.gastro.2020.05.018

ΠΑ25

ΥΒΡΙΔΙΚΕΣ ΤΕΧΝΙΚΕΣ ΔΙΑΣΩΣΗΣ ΓΙΑ ΕΠΙΠΛΕΓΜΕΝΟΥΣ ΠΟΛΥΠΟΔΕΣ ΠΑΧΕΟΣ ΕΝΤΕΡΟΥ ΜΕ (+) «NON-LIFTING SIGN» ΚΑΙ ΔΥΣΚΟΛΗ ΘΕΣΗ: ΕΜΠΕΙΡΙΑ ΑΠΟ 2 ΚΕΝΤΡΑ ΑΝΑΦΟΡΑΣ

Τριμπόνιας Γ,[1] Βελεγράκη Μ,[2] Τζουβαλά Μ,[1] Φραγκάκη Μ,[2] Λεοντίδης Ν,[1] Νικολάου Π,[2] Μπέλλου Γ,[1] Αρνά Δ,[2] Παλατιανού Μ,[1] Ψιστάκης Α,[2] Νεοκλέους Α,[1] Πασπάτης Γ[2]

[1]Γαστρεντερολογικό Τμήμα, Γενικό Νοσοκομείο Νίκαιας, Πειραιά «Άγιος Παντελήμων», Αθήνα, [2]Γαστρεντερολογικό Τμήμα, Βενιζέλειο, Πανάνειο Γενικό Νοσοκομείο Ηρακλείου, Ηράκλειο, Κρήτη

Εισαγωγή: Οι υβριδικές τεχνικές για εκτομές ολικού πάχους (endoscopic full-thickness resection-EFTR) με την συνδυαστική χρήση της συσκευής FTRD (Full-thickness resection device) και των συμβατικών τεχνικών πολυπεκτομής (Endoscopic Mucosal Resection/EMR και Endoscopic Submucosal Dissection/ESD) βοηθούν στην αποτελεσματική αφαίρεση δύσκολων, βαριά ινωτικών αδενωμάτων με (+) "non-lifting sign" και πολυπόδων σε δύσκολες θέσεις του παχέος εντέρου.

Σκοπός: Να ανασκοπήσουμε την καταγραφή 14 περιστατικών που αντιμετωπίστηκαν με συνδυαστικές τεχνικές EMR+FTRD και ESD+FTRD ως ενδοσκοπικές τεχνικές αντιμετώπισης δύσκολων και επιπλεγμένων πολυπόδων παχέος εντέρου, αδύνατο να αφαιρεθούν με τις συμβατικές τεχνικές.

Υλικό και μέθοδοι: Έγινε αναδρομική ανάλυση των δεδομένων υβριδικών ενδοσκοπικών αφαιρέσεων και μελετήθηκαν η τεχνική επιτυχία, η μακροσκοπική πλήρης εξαίρεση, η ιστολογική επιβεβαίωση R0 εκτομής, τα ανεπιθύμητα συμβάντα και η ενδοσκοπική παρακολούθηση των ασθενών στους 6,12 και 24 μήνες.

Αποτελέσματα: 14 υβριδικές ενδοσκοπικές αφαιρέσεις διάσωσης (11 EMR+FTRD και 3 ESD+FTRD) ολοκληρώθηκαν με: 100% μακροσκοπική πλήρη αφαίρεση και 100% τεχνική επιτυχία για όλες τις περιπτώσεις προσέγγισης του πολύποδα. Το μέσο μέγεθος για το EMR+FTRD group (41.7 mm; range, 20–50 mm) ήταν μεγαλύτερο συγκριτικά με το ESD+FTRD group (31.7 mm; range, 30–35 mm). Σε έξι ασθενείς (42.9%) η ιστολογική διάγνωση επιβεβαίωσε pT1 καρκίνωμα. Η μέση διάρκεια νοσηλείας ήταν 1,4 ημέρες. Η ενδοσκοπική παρακολούθηση δεν ανέδειξε υποτροπή σε κανένα από τους 14 ασθενείς σε μέσο "follow-up" 15,4 μηνών.

Συμπεράσματα: Οι υβριδικές τεχνικές διάσωσης είναι ασφαλείς και αποτελεσματικές τεχνικές για δύσκολους πολύποδες παχέος εντέρου με (+) «non-lifting sign» ή δύσκολη θέση αδύνατον να αφαιρεθούν με κάποια από τις συμβατικές τεχνικές ESD, EMR ή FTRD.

Πίνακας 1. Χαρακτηριστικά ασθενών και βλαβών.

Patient	Age	Sex	Lesion Size (mm)	Lesion Location	Classification	Histology prior resection	Complexity of polyp	Pretreat ment	Type of hybrid approach
1	67	F	30	Ascending colon	0-Is, JNET:2B	HGD	Non-lifting sign	1-2 biopsies	EMR+EFTR
2	63	M	40	Splenic Flexure	0-IIa+Is, JNET:2B, G-Type (Mixed)	HGD	Non-lifting sign	Multiple biopsies	EMR+EFTR
3	80	M	30	Ascending colon	0-IIa+c, JNET:2B, G-Type (Homogenous)	LGD	Non-lifting sign	Recurrent adenoma Prior EMR	ESD+EFTR
4	76	M	35	Sigmoid colon	0-IIa+c, JNET:2B, NG-Type (depressed)	HGD	Non-lifting sign	Multiple biopsies	ESD+EFTR
5	74	F	40	Sigmoid colon	0-IIa+Is, JNET:2B, G-Type (Mixed)	HGD	Non-lifting sign	Multiple biopsies	EMR+EFTR
6	65	F	25	Appen-diceal orifice	0-IIa, JNET:2A, NG-Type (flat elevated)	LGD	Difficult position, Appendiceal orifice	1-2 biopsies	EMR+EFTR
7	78	M	30	Sigmoid colon	0-IIa+c, JNET:2A NG-Type (flat elevated),	HGD	Non-lifting sign	Multiple biopsies	EMR+EFTR
8	70	F	30	Sigmoid colon	0-IIa+c, JNET:2B, NG-Type (depressed)	LGD	Difficult position, Diverticulum	1-2 biopsies	ESD+EFTR
9	56	F	20	Sigmoid colon	0-Is, JNET:2A	LGD	Non-lifting sign	Recurrent adenoma, Prior EMR	EMR+EFTR
10	58	M	35	Descen-ding colon	0-Is, JNET:2B	HGD	Difficult position, Diverticulum	Multiple biopsies	EMR+EFTR
11	59	M	40	Appendi-ceal orifice	0-IIa+Is, JNET:2A, G-Type (Mixed)	LGD	Difficult position, Appendiceal orifice	1-2 biopsies	EMR+EFTR
12	66	F	45	Ascending colon	0-IIa+Is, JNET:2B, G-Type (Mixed)	HGD	Non-lifting sign	Multiple biopsies	EMR+EFTR
13	73	M	50	Hepatic Flexure	0-IIa+Is, JNET:2B, G-Type (Mixed)	LGD	Non-lifting sign	1-2 biopsies	EMR+EFTR
14	85	F	20	Rectum	0-IIa+c, JNET:2B, NG-Type (depressed)	HGD	Non-lifting sign	Recurrent adenoma, Prior EMR	EMR+EFTR
15	78	F	25	Caecum	0-IIa+c, JNET:2A, G-Type (Homogenous)	HGD	Non-lifting sign	Recurrent adenoma, Prior EMR	ESD Failure FTRD
16	66	F	30	Appendiceal orifice	0-IIa, JNET:2A, NG-Type (flat elevated)	LGD	Difficult position, Appendiceal orifice	Multiple biopsies	EMR Failure FTRD

LGD: Low-grade dysplasia
HGD: High-grade dysplasia
EMR: Endoscopic mucosal resection
ESD: Endoscopic submucosal dissection
EFTR: Endoscopic full-thickness resection
FTRD: Full-thickness resection device

ANNALS OF GASTROENTEROLOGY 2023;36(Suppl):13

Πίνακας 2. Δεδομένα ασθενών.

Number of patients (14)	
Sex, n (%)	
male	7 (50)
female	7 (50)
Age, years, mean(range)	69.3 (56-85)
Location of lesion, n (%)	
Right colon	7 (50)
Left colon	6 (42.9)
Rectum	1 (7.1)
Appendiceal orifice	2 (14.3)
Classification, n (%)	
Paris 0-Is	3 (21.4)
Paris 0-IIa	1 (7.1)
Paris IIa+c	5 (35.7)
Paris IIa+Is	5 (35.7)
JNET 2A	4 (28.6)
JNET 2B	10(71.4)
LST-G, homogenous	1 (7.1)
LST-G, mixed	5 (35.7)
LST-NG, flat elevated	2 (14.3)
LST-ND, pseudodepressed	3 (21.4)
Histology, n (%)	
Rx	11 (78.6)
R0	3 (21.4)
T1 carcinoma	6 (42.9)
Lesion size, mm, mean (range)	33.9 (20-50)
EMR lesion size	41.7 (20-50)
ESD lesion size	31.7 (30-35)
Histology before resection, n (%)	
Tubular adenoma with LGD	4 (28.6)
Tubular adenoma with HGD	5 (35.7)
Tubulovillous adenoma with LGD	1 (7.1)
Tubulovillous adenoma with HGD	3 (21.4)
Sessile serrated adenoma with LGD	1 (7.1)
Indication for EFTR, n (%)	
Non-lifting sign	9 (64.3)
Recurrent adenoma	3 (21.4)
Suspected T1	6 (42.9)
Difficult position	4 (28.6)
Appendiceal orifice	2 (14.3)
Diverticulum	2 (14.3)
Pretreatment, n (%)	
EMR	3 (21.4)
Multiple biopsies	6 (42.9)
None	5 (35.7)

JNET: Japan NBI expert team classification
LST-G: Lateral spreading tumor, granular type
LST-NG: Lateral spreading tumor, non-granular type
LGD: Low-grade dysplasia
HGD: High-grade dysplasia
EMR: Endoscopic mucosal resection

Πίνακας 3. Δεδομένα πράξεων

Number of patients (14)	
Procedure time, min, mean(range)	53.8 (35-120)
Sedative drugs	
Midazolam, mg, mean(range)	6.3 (4-10)
Fentanyl, μg, mean(range)	54.7 (25-125)
Technical success, n (%)	14 (100)
Macroscopic complete resection, n (%)	14 (100)
Histology, n (%)	
Rx*	11 (78.6)
R0	3 (21.4)
T1 carcinoma**	6 (42.9)
Adverse events, n (%)	
Post-procedural pain	5 (35.7)
Appendicitis***	1 (7.1)
Minor adverse event	5 (35.7)
Severe adverse event	1 (7.1)
Days of hospitalization, n, mean(range)	1.4 (0-3)
Surgery, n (%)	1 (7.1)

* R0 resection cannot be proven because of piece-meal resection (EMR + EFTR).
** Further endoscopic management in all except one case. No recurrence or residual adenoma detected during follow-up. Further surgery in one case without residual tissue – negative lymph node infiltration (0/18).
*** Successful antibiotic management.

ANNALS OF GASTROENTEROLOGY 2023;36(Suppl):13

ANNALS OF GASTROENTEROLOGY 2023;36(Suppl):13

ΠΑ26

ΚΑΘΥΣΤΕΡΗΜΕΝΗ ΑΙΜΟΡΡΑΓΙΑ ΜΕΤΑ ΠΟΛΥΠΕΚΤΟΜΗ. ΥΠΑΡΧΟΥΝ ΠΑΡΑΓΟΝΤΕΣ ΠΟΥ ΣΧΕΤΙΖΟΝΤΑΙ ΜΕ ΤΗΝ ΠΑΡΟΥΣΙΑ Ή ΑΠΟΥΣΙΑ HIGH-RISK ΣΤΙΓΜΑΤΩΝ ΣΤΟ ΣΗΜΕΙΟ ΤΗΣ ΠΟΛΥΠΕΚΤΟΜΗΣ; ΕΙΝΑΙ ΔΥΝΑΤΗ Η ΣΥΝΤΗΡΗΤΙΚΉ ΑΝΤΙΜΕΤΩΠΙΣΗ;

Παπαντωνίου Κ,[1] Σωτηρόπουλος Χ,[2] Παρασκευάς Θ,[1] Θωμόπουλος Κ,[2] Κωνσταντάκης Χ[2]
[1]Παθολογική Κλινική, Πανεπιστημιακό Γενικό Νοσοκομείο Πατρών, Πάτρα, [2]Γαστρεντερολογική Κλινική, Πανεπιστημιακό Γενικό Νοσοκομείο Πατρών, Πάτρα

Εισαγωγή: Η καθυστερημένη αιμορραγία μετά από πολυπεκτομή αποτελεί την συχνότερη επιπλοκή της ενδοσκοπικής πολυπεκτομής. Η κυριότερη μέθοδος αντιμετώπισης είναι η ενδοσκοπική αιμόσταση. Έχει προταθεί ο διαχωρισμός των βλαβών σε high risk (ορατό αγγείο, θρόμβος, ενεργός αιμορραγία) και low risk stigmata (επίπεδο στίγμα, καθαρός πυθμένας). Τα τελευταία δεν χρήζουν πρακτικά ενδοσκοπικής αιμόστασης. Σε μερικές περιπτώσεις έχει προταθεί η συντηρητική αντιμετώπιση του συνδρόμου, τα δεδομένα ωστόσο είναι περιορισμένα.
Σκοπός: Η εύρεση παραγόντων που σχετίζονται με την παρουσία high ή low risk στιγμάτων στο σημείο της πολυπεκτομής, που καθιστούν απαραίτητη (ή μη) τη διενέργεια ενδοσκοπικής αιμόστασης.
Υλικά και μέθοδος: Έγινε αναδρομική καταγραφή και ανάλυση των χαρακτηριστικών των ασθενών που νοσηλεύτηκαν στην γαστρεντερολογική κλινική του ΠΓΝΠ εξαιτίας καθυστερημένης αιμορραγίας μετά από πολυπεκτομή κατά το διάστημα Ιανουάριος 2015–Ιούλιος 2023. Έγινε στατιστική ανάλυση όλων των κλινικών και ενδοσκοπικών μεταβλητών που πιθανώς σχετίζονται με την παρουσία στιγμάτων στην επαναληπτική ενδοσκόπηση.
Αποτελέσματα: 98 ασθενείς νοσηλεύτηκαν με καθυστερημένη αιμορραγία μετά από πολυπεκτομή στο προαναφερθέν διάστημα. Οι 86 ενδοσκοπήθηκαν, και σε 72 εξ αυτών αναγνωρίστηκαν high risk στίγματα. Η αιμοδυναμική αστάθεια [OR:1.8 (0.091–35.29), p value: 0.69], η ανάγκη για μετάγγιση [OR:4.41 (0.54–36.0), p value:1.65], το shock index>1 [OR: 0.57 (0.18–1.85), p value: 0.357], το μεγάλο μέγεθος πολύποδα [OR έως 1εκ: 0.23 (0.04-1.34) p value: 0.104, OR 1εκ–2εκ: 0.486 (0.139–1.68) p value: 0.256, OR >2εκ: 0.285, 0.048-1.67, p value: 0.165s] και η μη χρήση προληπτικών αιμοστατικών clips [OR:2.58 (0.67–9.86), p value: 0.163] φαίνεται να συνδέονται με την ύπαρξη high risk στιγμάτων στη θέση της πολυπεκτομής, με το δείγμα όμως να είναι αρκετά μικρό για ασφαλή συμπεράσματα.
Συμπεράσματα: Από τα δεδομένα του κέντρου μας οι αιμορραγίες μετά πολυπεκτομή θα πρέπει να επαν-ενδοσκοπούνται. Μεγαλύτερου εύρους μελέτες απαιτούνται ώστε να καθοριστεί ποιοι ασθενείς με καθυστερημένη αιμορραγία μετά από πολυπεκτομή μπορούν να αντιμετωπιστούν συντηρητικά.

ΠΑ27

ΠΡΟΒΛΕΠΤΙΚΟΙ ΠΑΡΑΓΟΝΤΕΣ ΠΑΡΑΤΕΤΑΜΕΝΗΣ ΝΟΣΗΛΕΙΑΣ ΣΕ ΑΣΘΕΝΕΙΣ ΜΕ ΑΙΜΟΡΡΑΓΙΑ ΚΑΤΩΤΕΡΟΥ ΠΕΠΤΙΚΟΥ.

Παπαστεργίου Β, Παπαρίζου Α, Κατωπόδη Κ, Χατζηευαγγελινού Χ, Μυλωνάς Ι, Μπέκα Ε, Βερετάνος Χ, Γεωργιάδη Τ, Κοζομπόλη Δ, Αρβανίτης Κ, Κουστένης Κ, Μουντάκη Α, Καλόγηρος Γ, Αλμπάνη Φ, Προβή Δ, Νούσιας Γ, Μουσουράκης Κ, Τσατσά Α, Καραούζας Λ, Πάτση Μ, Μελά Μ, Χρηστίδου Α, Βαρυτιμιάδης Κ, Αρχαύλης Ε, Αδάμου Έ, Βιάζης Ν
Γαστρεντερολογικό Τμήμα, ΓΝ «Ο Ευαγγελισμός-Πολυκλινική Αθηνών»

Εισαγωγή: Η οξεία αιμορραγία από το κατώτερο πεπτικό (ΟΑΚΠ) αποτελεί συχνή αιτία εισαγωγής στο νοσοκομείο.
Σκοπός: Να μελετηθούν προβλεπτικοί παράγοντες που σχετίζονται με παρατεταμένη διάρκεια νοσηλείας (ΠΔΝ) σε ασθενείς με ΟΑΚΠ.
Μέθοδοι: Τα δεδομένα συνεχόμενων ασθενών με ΟΑΚΠ (1/2019-6/2022) μελετήθηκαν αναδρομικά. Παράγοντες που σχετίζονται με ΠΔΝ (διάρκεια νοσηλείας ≥6 ημέρες) προσδιορίστηκαν με πολυπαραγοντική ανάλυση.
Αποτελέσματα: Συμπεριελήφθησαν 160 συνεχόμενοι ασθενείς με ΟΑΚΠ (53.5% γυναίκες, μέση ηλικία 75.8 έτη), εκ των οποίων 29.4% ελάμβαναν αντιαιμοπεταλιακά, 30% αντιπηκτικά, 13.1% ήταν αιμοδυναμικά ασταθής κατά την εισαγωγή και 32.5% χρειάστηκαν μετάγγιση αίματος. Συνολικά, 152 (95%) υπεβλήθησαν σε ενδοσκοπικό έλεγχο μετά από ενδιάμεσο διάστημα 1 ημέρας από την εισαγωγή (εύρος: 0-6): 55 (34.4%) υπεβλήθησαν απευθείας σε κολονοσκόπηση, ενώ σε 97 (60.6%) ο έλεγχος πρώτης γραμμής έγινε με ορθοσιγμοειδοσκόπηση. Η αιμορραγία από εκκολπώματα ήταν η πιο συχνή αιτία ΟΑΚΠ (43.3%), ακολουθούμενη από την ισχαιμική κολίτιδα (12.1%). Ενδοσκοπική θεραπεία έγινε στο 17.5%, 10.5% υπεβλήθησαν σε CT αγγειογραφία και 2.5% χρειάστηκαν εμβολισμό ή χειρουργείο. Ο ενδιάμεσος χρόνος νοσηλείας ήταν 5 ημέρες (εύρος: 1–29), ενώ ΠΔΝ παρατηρήθηκε σε 60 (38.2%). Σε πολυπαραγοντική ανάλυση, η παρουσία αιμοδυναμικής αστάθειας κατά την εισαγωγή ήταν ο μόνος παράγοντας που συσχετίστηκε σημαντικά με ΠΔΝ [odds ratio (OR)=4.51, 95% confidence interval (CI): 1.58-12.86; p=0.005], ενώ η διενέργεια ενδοσκοπικής αιμόστασης επέδειξε μη-στατιστικα σημαντική αντίστροφη συσχέτιση (OR=0.40, 95% CI: 0.14-1.10; p=0.07).
Συμπεράσματα: Η βαριά αιμορραγία με αιμοδυναμική αστάθεια κατά την εισαγωγή φαίνεται να αποτελεί τον κύριο παράγοντα που σχετίζεται με ΠΔΝ σε ασθενείς που νοσηλεύονται για ΟΑΚΠ. Ο ρόλος της ενδοσκοπικής αιμόστασης χρήζει περαιτέρω αξιολόγησης σε μεγαλύτερες μελέτες.

ΠΑ28

ΠΑΡΑΓΟΝΤΕΣ ΠΟΥ ΣΧΕΤΙΖΟΝΤΑΙ ΜΕ ΕΠΑΝΑΜΟΛΥΝΣΗ ΑΠΟ ΤΟΝ HCV ΣΕ ΑΤΟΜΑ ΠΟΥ ΚΑΝΟΥΝ ΧΡΗΣΗ ΟΥΣΙΩΝ

Μανωλακοπούλου Μ,[1] Αναγνώστου Ό,[1] Κρανιδιώτη Χ,[1] Ζησιμόπουλος Κ,[2] Βασιλειάδη Σ,[1] Αβραμοπούλου Ε,[2] Σιακαβέλλας Σ.[1] Ντόιτς Μ,[1] Τριάντος,[2] Μανωλακόπουλος Σ[1]
1 Ηπατογαστρεντερολογική μονάδα, Β΄ Πανεπιστημιακή Παθολογική Κλινική, ΓΝΑ «Ιπποκράτειο», [2]Πανεπιστημιακή Γαστρεντερολογική Κλινική, Πανεπιστημιακό Νοσοκομείο Ρίου, Πάτρα

Εισαγωγή: Η υψηλή αποτελεσματικότητα των άμεσα δρώντων αντιικών φαρμάκων (ΑΔΑ) οδήγησε στο σχέδιο εξάλειψης της ηπατίτιδας C. Η επαναμόλυνση, όμως, σε πληθυσμούς αυξημένου κινδύνου όπως οι χρήστες ενδοφλέβιων ουσιών (ΧΕΝ) πιθανόν να αποτελέσει εμπόδιο.
Σκοπός: Διερεύνηση παραγόντων που συσχετίζονται με την επαναμόλυνση από τον ιό της ηπατίτιδας C (HCV) σε ομάδα ΧΕΝ.
Υλικό και μέθοδος: Συμπεριλήφθηκαν ασθενείς με χρόνια αντιρροπούμενη HCV που κάνουν ή έκαναν χρήση ουσιών και τεκμηριωμένη μόνιμη ιολογική ανταπόκριση με ΑΔΑ. Μετά από επικοινωνία τουλάχιστον έναν χρόνο μετά τη θεραπεία και μετά από πλήρη ενημέρωση οι ασθενείς εκληθησαν για επανεξέταση. Στον επανέλεγχο καταγράφηκαν παράμετροι όπως το κοινωνικοοικονομικό επίπεδο και οι συνήθειες χρήσης και έγινε αιμοληψία για HCV RNA. Συνολικά εκλήθησαν 221 ΧΕΝ εκ των οποίων 58 δεν προσήλθαν για επανέλεγχο.
Αποτελέσματα: Εντοπίσαμε 11 (7%) επαναμολύσεις σε 428.2 patient-years(PY) καταγράφοντας ποσοστό επαναμόλυνσης 2.6/100 PY. Οι ασθενείς με επαναμόλυνση ήταν νεότεροι (43±5 vs 52±9 έτη, p=0.001), άνεργοι (91% vs 55%, p=0.024), με ιστορικό φυλάκισης (55% vs 24%, p=0.037) και άστεγοι (40% vs 6%, p=0.004). Είχαν μεγαλύτερο συνολικό ιστορικό ενδοφλέβιας χρήσης ουσιών (23±7 vs 14±8 years, p=0.002) και συγκεκριμένα ήταν ενεργοί χρήστες του τελευταίους 12 μήνες (82% vs 23%, p<0.001). Επιπροσθέτως έκαναν ενδοφλέβια χρήση (64% vs 9%, p<0.001) και είχαν μοιραστεί σύνεργα χρήσης (91% vs 38%, p=0.002). Η επαναμόλυνση συσχετίστηκε με την συν-λοίμωξη με HIV (40% vs 0%, p<0.001) και με την χρήση κάνναβης (82% vs 44%, p=0.023). Η πολυπαραγοντική ανάλυση ανέδειξε ότι η συν-λοίμωξη με HIV (p=0.001), η ηλικία (p=0.010), το ιστορικό φυλάκισης (p=0.023), το συνολικό ιστορικό χρήσης (p=0.021) και η χρήση ουσιών τους τελευταίους 12 μήνες (p=0.054) είναι ανεξάρτητοι παράγοντες που συσχετίζονται με την επαναμόλυνση.
Συμπεράσματα: Η HCV επαναμόλυνση ανέρχεται στο 2.6/100 PY. Η στενή παρακολούθηση των υποομάδων ασθενών αυξημένου κινδύνου για επαναμόλυνση πιθανόν να την προλαμβάνει.

ΠΑ29

ΣΥΣΧΕΤΙΣΗ ΑΙΤΙΟΛΟΓΙΑΣ ΗΠΑΤΙΚΗΣ ΝΟΣΟΥ ΚΑΙ ΕΠΙΠΕΔΩΝ Α-ΦΕΤΟΠΡΩΤΕΪΝΗΣ (AFP) ΚΑΙ ΠΡΩΤΕΪΝΗΣ ΕΠΑΓΟΜΕΝΗΣ ΑΠΟ ΤΗΝ ΕΛΛΕΙΨΗ ΒΙΤΑΜΙΝΗΣ Κ (PIVKA-II) ΣΕ ΑΣΘΕΝΕΙΣ ΜΕ ΗΠΑΤΟΚΥΤΤΑΡΙΚΟ ΚΑΡΚΙΝΟ (ΗΚΚ)

Συρίχα Α, Πάντζιος Σ, Μανδηλαρά Δ, Πανταζής Α, Μεταξά Ι, Καβούρη Ε, Σταθοπούλου Ι, Ελευσινιώτης Ι
Πανεπιστημιακή Παθολογική Κλινική- Ηπατογαστρεντερολογική Μονάδα, ΓΟΝΚ «Οι Άγιοι Ανάργυροι», Αθήνα

Εισαγωγή: Μεταβολές στα επίπεδα βιοδεικτών ορού (AFP,PIVKA-II) κατά τη θεραπεία με atezolizumab/bevacizumab έχουν συσχετιστεί με την ανταπόκριση και την επιβίωση σε ασθενείς με προχωρημένο ΗΚΚ.
Σκοπός: Αξιολόγηση των βιοδεικτών ορού κατά την έναρξη της θεραπείας σε κιρρωτικούς ασθενείς με ΗΚΚ (προχωρημένου/BCLC-C ή ενδιαμέσου/BCLC-B σταδίου) υποψήφιους για συστηματική θεραπεία.
Υλικό και μέθοδος: 69 κιρρωτικοί ασθενείς με ιστολογικά επιβεβαιωμένο ΗΚΚ (48 BCLC-C/29 με μακροαγγειακή διήθηση-ΜΑΔ και 21 BCLC-B), 32 ιογενούς (ΙΑ) και 37 μη ιογενούς αιτιολογίας (ΜΙΑ) εκτιμήθηκαν για τα επίπεδα AFP και PIVKA-II πριν την έναρξη αγωγής.
Αποτελέσματα: 37/69 (53.62%) είχαν AFP>400 ng/ml ενώ 50/69 (72.46%) PIVKA-II>1000 mAU/mL. 62.16% εκείνων με AFP>400 ΙΑ ενώ ΙΑ (52%) ή ΜΙΑ (48%) παρατηρήθηκε εξίσου σε ασθενείς με PIVKA-II>1000. Η πλειονότητα εκείνων με AFP≤400 (71.87%) ή PIVKA-II ≤1000 (68.42%) παρουσίαζαν ηπατική νόσο ΜΙΑ. 75% με AFP≤400 και PIVKA-II ≤1000, είχαν ΜΙΑ ενώ 66.6% με AFP>400 και PIVKA-II>1000 είχαν ΙΑ. Από εκείνους με PIVKA-II>1000 αλλά AFP≤400, 70% είχαν ΜΙΑ (42.85% ΜΑΔ) και μόνο 30% ΙΑ.
Συμπεράσματα: Περίπου σε 70% των ΜΙΑ κιρρωτικών ασθενών με ΗΚΚ ανευρέθηκαν σχετικά χαμηλά baseline επίπεδα βιοδεικτών ορού, οπότε αλλαγές στις τιμές τους κατά τη διάρκεια της συστηματικής θεραπείας πιθανά δε θα μπορούσαν να χρησιμοποιηθούν για την πρόβλεψη της ανταπόκρισης ή μη σε αυτή. Αντιθέτως, κάτι τέτοιο ίσως αποτελέσει επιλογή σε ασθενείς με ΙΑ καθώς αντιπροσωπεύουν ποσοστό >60% εκείνων με AFP>400 και περίπου τα 2/3 (66.6%) εκείνων με AFP>400 και PIVKA-II>1000. Μεμονωμένα υψηλά επίπεδα PIVKA-II>1000 χωρίς συνοδό AFP>400 χαρακτηρίζουν κυρίως κιρρωτικούς ασθενείς με ΗΚΚ και ΜΙΑ (70%), ιδίως με προχωρημένη νόσο και συχνά ΜΑΔ.

ΠΑ30

ΟΙ ΑΝΘΡΩΠΟΜΕΤΡΙΚΕΣ ΜΕΤΡΗΣΕΙΣ ΩΣ ΕΝΑΛΛΑΚΤΙΚΗ ΜΕΘΟΔΟΣ ΤΗΣ ΕΚΤΙΜΗΣΗΣ ΤΗΣ ΠΟΣΟΤΗΤΑΣ ΚΑΙ ΠΟΙΟΤΗΤΑΣ ΤΟΥ ΣΚΕΛΕΤΙΚΟΥ ΜΥΟΣ ΓΙΑ ΤΗΝ ΔΙΑΓΝΩΣΗ ΤΗΣ ΣΑΡΚΟΠΕΝΙΑΣ ΣΤΗΝ ΚΙΡΡΩΣΗ

Αλεξόπουλος Θ,[1] Γελαδάρη Ε,[2] Βασίλιεβα Λ,[2] Μάνη Η,[2] Κοντογιάννη Μ,[2] Τέντα Ρ,[3] Στρουμπούλη Ε,[4] Αλεξοπούλου Α[1]

[1]Πανεπιστημιακή Γαστρεντερολογική Κλινική Εθνικό και Καποδιστριακό Πανεπιστήμιο Αθηνών, Λαϊκό ΓΝΑ, [2]Β' Παθολογική Κλινική, Ιατρική Σχολή, Εθνικό και Καποδιστριακό Πανεπιστήμιο Αθηνών, Ιπποκράτειο ΓΝΑ, [3]Τμήμα Επιστήμης Διαιτολογίας-Διατροφής, Χαροκόπειο Πανεπιστήμιο, [4]Τμήμα Ακτινολογίας, Ιπποκράτειο ΓΝΑ

Εισαγωγή: Η σαρκοπενία αποτελεί νόσημα του μυός και συσχετίζεται με αυξημένο κίνδυνο επιπλοκών και θνητότητας στην κίρρωση. Η χειροδυναμομέτρηση, ο δείκτης σκελετικής μυϊκής μάζας (SMI) (μέσω αξονικής τομογραφίας-CT) και η μυοστεάτωση αποτελούν κριτήρια διάγνωσής της. Το κόστος και η ιονίζουσα ακτινοβολία της CT δημιουργούν την ανάγκη αναζήτησης εναλλακτικών μεθόδων.

Σκοπός: Η αξιολόγηση των ανθρωπομετρικών μετρήσεων ως εναλλακτικού τρόπου μέτρησης του σκελετικου μυός.

Υλικό-Μέθοδοι: Μετρήθηκε η περίμετρος μεσότητας βραχίονα (MAC), η δερματική πτυχή τρικεφάλου (TSF), η περίμετρος μυός μεσότητας βραχίονα (MAMC) και η επιφάνεια μυός μεσότητας βραχίονα (MAMA). Παθολογικές θεωρήθηκαν οι μετρήσεις <5% βάσει ηλικίας και φύλου. Για την αξιολόγηση της μυϊκής μάζας και ποιότητας διενεργήθηκε CT στο επίπεδο O3 και χρησιμοποιήθηκε ειδικό λογισμικό. Η σαρκοπενία διαγνώσθηκε βάσει των τελευταίων κριτηρίων του EWGSOP-2.

Αποτελέσματα: Συμπεριελήφθησαν 197 διαδοχικοί ασθενείς [67,5% άνδρες, MELD 10,50 (7,75-16,00), 60,9% μη αντιρροπούμενη κίρρωση, 43,1%, 23,4% και 33,5% με αλκοολική, ιογενή και άλλη αιτιολογία αντίστοιχα] ενώ 45,2% είχε σαρκοπενία. Το 20,8% 53,3%, 52,3% και 43,4% είχαν μειωμένα MAC, MAMC, MAMA και SMI αντίστοιχα. Η παρουσία μίας εκ των τριών (MAC, MAMC ή MAMA) παθολογικών μετρήσεων σε συνδυασμό με μειωμένη χειροδυναμομέτρηση διέγνωσε τη σαρκοπενία με ευαισθησία 61,8%, ειδικότητα 89,1%, θετική προγνωστική αξία 83,3% και αρνητική 74,5%, θεωρώντας ως μέθοδο αναφοράς το χαμηλό SMI ±παρουσία μυοστεάτωσης σε συνδυασμό με μειωμένη χειροδυναμομέτρηση, με ευαισθησία 61,8%, ειδικότητα 100%, θετική προγνωστική αξία 100% και αρνητική 76%.

Συμπεράσματα: Ο συνδυασμός ανθρωπομετρικών μετρήσεων με χειροδυναμομέτρηση είχε συγκρίσιμη διαγνωστική αξία με τον συνδυασμό εκλογής για τη διάγνωση της σαρκοπενίας στους ασθενείς με κίρρωση.

ΠΑ31

Ο ΣΥΝΔΥΑΣΜΟΣ ΤΩΝ ΔΙΑΤΑΡΑΧΩΝ ΤΟΥ ΘΡΟΜΒΟΥ ΣΤΗΝ ΠΕΡΙΣΤΡΟΦΙΚΗ ΘΡΟΜΒΟΕΛΑΣΤΟΜΕΤΡΙΑ ΕΧΕΙ ΥΨΗΛΗ ΠΡΟΓΝΩΣΤΙΚΗ ΑΞΙΑ ΣΤΟΥΣ ΑΣΘΕΝΕΙΣ ΜΕ ΟΞΕΙΑ ΕΠΙ ΧΡΟΝΙΑΣ ΗΠΑΤΙΚΗ ΑΝΕΠΑΡΚΕΙΑ

Καμπέλος Γ,[1] Αλεξόπουλος Θ,[2] Βασιλίεβα Λ,[3] Μάνη Η,[1] Χατζηγιάννη Α,[1] Γιαννούλη Σ,[1] Μανιουδάκη Σ,[4], Νομικού Ε,[5] Αλεξοπούλου Α[1]

[1]Β' Παθολογική Κλινική & Ομώνυμο Εργαστήριο, Ιατρική Σχολή, Εθνικό & Καποδιστριακό Πανεπιστήμιο Αθηνών, Ιπποκράτειο ΓΝΑ, [2]Γαστρεντερολογική Κλινική, Εθνικό & Καποδιστριακό Πανεπιστήμιο Αθηνών, Ιατρική Σχολή, Γενικό Νοσοκομείο Λαϊκό, [3]Γαστρεντερολογικό Τμήμα, Γενικό Νοσοκομείο Αλεξάνδρα, [4]Μονάδα Εντατικής Θεραπείας, Σισμανόγλειο ΓΝΑ, [5]ΝΥ Αιμοδοσίας &Τμήμα Αιμορροφιλικών, Ιπποκράτειο ΓΝΑ

Εισαγωγή: Αναφέρεται ότι οι ιξωδολαστικές μέθοδοι προσφέρουν σφαιρικότερη και σαφέστερη εκτίμηση της αιμόστασης συγκριτικά με τις συμβατικές μεθόδους. Ο ρόλος τους και η προγνωστική τους αξία, στην οξεία-επί-χρονίας ηπατική ανεπάρκεια (ACLF) και στην οξεία ρήξη της αντιρρόπησης (AD) δεν έχει επαρκώς αξιολογηθεί.

Σκοπός: Να εκτιμηθούν τα χαρακτηριστικά και η προγνωστική αξία της υποπηκτικότητας, όπως μετρήθηκε με την μέθοδο της περιστροφικής θρομβοελαστομετρίας (ROTEM) ασθενών με ACLFκαι AD.

Υλικό και Μέθοδος; Εντάχτηκαν 84 ασθενείς (35ACLF και 49AD). Είκοσι υγιή άτομα χρησιμοποιήθηκαν ως ομάδα ελέγχου. Μελετήθηκαν 9 παράμετροι ROTEM (4 EXTEM, 4 INTEM και 1 FIBTEM) και οι ασθενείς κατατάχθηκαν σε «υποπηκτικό» (ΥΠ) (≥4 παράμετροι ενδεικτικοί υποπηκτικότητας) και μη προφίλ (ΥΠ N=37 και μη-ΥΠ N=47).

Αποτελέσματα: Διαπιστώθηκε σημαντική «υποπηκτικότητα» στους ACLFκαι AD συγκριτικά με την ομάδα ελέγχου στις περισσότερες παραμέτρους της μεθόδου μεμονωμένα. Το ΥΠ του συνολικού δείγματος συσχετίστηκε με σοβαρότερη ηπατική νόσο (MELD και Child-Pugh scores p<0,001) και στην ομάδα ACLF με μεγαλύτερη ανεπάρκεια οργάνων (p=0.047). Οι ασθενείς με ΥΠ εμφάνισαν υψηλότερη θνητότητα 30-ημερών (Logrank p=0,012). Το ACLF status και το ΥΠ ήταν ανεξάρτητοι προγνωστικοί παράγοντες θνητότητας 30-ημερών (p=0,002 και p=0,046, αντίστοιχα) στο σύνολο του δείγματος ενώ δεν συσχετίστηκαν με περισσότερα επεισόδια αιμορραγίας. Το ΥΠ στους AD δεν συσχετίστηκε με αυξημένη θνητότητα.

Συμπεράσματα: Το «υποπηκτικό» προφίλ συσχετίστηκε με προχωρημένη ηπατική νόσο και υψηλότερη βραχυπρόθεσμη θνητότητα 30-ημερών. Παρότι το ΥΠ παρατηρείται και στις δυο ομάδες, μόνο στην ομάδα των ACLFσυσχετίστηκε με υψηλότερη θνητότητα, ενώ αντιθέτως δεν σχετίστηκε με αυξημένο αιμορραγικό κίνδυνο.

ΠΑ32

ΧΕΙΡΟΥΡΓΙΚΗ ΑΝΤΙΜΕΤΩΠΙΣΗ ΤΗΣ ΗΠΑΤΙΚΗΣ ΕΧΙΝΟΚΟΚΚΙΑΣΗΣ. ΤΡΙΕΤΗΣ ΕΜΠΕΙΡΙΑ ΕΝΟΣ ΤΡΙΤΟΒΑΘΜΙΟΥ ΝΟΣΟΚΟΜΕΙΟΥ

Δελής Σ,[1] Χαριτάκη Ε,[2] Κοκορόσκος Ν,[2] Παρασκευά Κ,[3] Τριαντοπούλου Χ,[4] Καρακαξάς Δ,[5] Δαμηλάκης Ι,[5] Παπασταματίου Μ[6]

[1]Διευθυντής Μονάδας Ήπατος-Παγκρέατος, Κωνσταντοπούλειο Νοσοκομείο, Αθήνα Ελλάδα, [2]Ειδικευόμενοι Γενικής Χειρουργικής, Κωνσταντοπούλειο Νοσοκομείο, Αθήνα Ελλάδα, [3]Διευθύντρια Γαστρεντερολογικού Τμήματος, Κωνσταντοπούλειο Νοσοκομείο, Αθήνα Ελλάδα, [4]Διευθύντρια Ακτινολογικού Τμήματος, Κωνσταντοπούλειο Νοσοκομείο, Αθήνα Ελλάδα, [5]Γενικός Χειρουργός, Κωνσταντοπούλειο Νοσοκομείο, Αθήνα Ελλάδα, [6]Διευθυντής Χειρουργικού Τμήματος, Κωνσταντοπούλειο Νοσοκομείο, Αθήνα Ελλάδα

Εισαγωγή: Η Εχινοκοκκική νόσος είναι μια παρασιτική λοίμωξη που προκαλείται από τις προνύμφες του echinococcus granulosus. Η χειρουργική αντιμετώπιση παραμένει πρόκληση λόγω της τοπικής επέκτασης και του κινδύνου ρήξης με επακόλουθη διασπορά και αντίδραση υπερευαισθησίας.

Σκοπός: Η παρουσίαση της εμπειρίας μας σε μια σπάνια οντότητα όσο και ένας πρακτικός αλγόριθμος λήψης αποφάσεων.

Υλικό και μέθοδος: Συμπεριλήφθηκαν όλες οι περιπτώσεις των τελευταίων 3 ετών. Αναλύθηκε η χειρουργική προσέγγιση, η μετεγχειρητική νοσηρότητα και τα προγνωστικά αποτελέσματα αναδρομικά.

Αποτελέσματα: Συνολικά 21 ασθενείς συμπεριλήφθηκαν σε αυτή τη μελέτη. Σε ανοιχτή χειρουργική επέμβαση υποβλήθηκαν 15 ασθενείς και 6 σε λαπαροσκοπική. Οι χειρουργικές επεμβάσεις περιελάμβαναν: μερική περικυστεκτομή (16 ασθενείς), ολική κυστεκτομή (3 ασθενείς) και αριστερή πλάγια ηπατεκτομή (2 ασθενείς). Σε 4 περιπτώσεις τοποθετήθηκε stent εντός του χοληδόχου πόρου λόγω ίκτερου. Εφαρμόστηκε επιπλοοπλαστική σε 4 περιπτώσεις μετά από fenestration της κύστης. Η κυστεο-χολική επικοινωνία αναγνωρίστηκε σε 7 ασθενείς και χρειάστηκε πρωτογενής αποκατάσταση σε 2 περιπτώσεις, ηπατικο-νηστιδοστομία σε 3 περιπτώσεις, ενώ 2 ασθενείς εμφάνισαν χολόρροια μετεγχειρητικά και χρειάστηκαν ERCP. Αριστερή πλάγια ηπατεκτομή διενεργήθηκε σε 2 ασθενείς με πλήρη διήθηση του ηπατικού λοβού και με συνοδό θρόμβωση πυλαίας φλέβας σε 1 από αυτούς. Όλοι οι ασθενείς έλαβαν μετεγχειρητική θεραπεία με αλβενδαζόλη. Υποτροπή ανιχνεύθηκε σε 1 περίπτωση που αντιμετωπίστηκε συντηρητικά.

Συμπεράσματα: Η χειρουργική αντιμετώπιση παραμένει η πρώτη επιλογή αντιμετώπισης των κύστεων τύπου III και IV. Τόσο η ριζική εκτομή όσο και η αποστέγαση του τοιχώματος αποτελούν θεραπείες εκλογής. Η λαπαροσκοπική εκτομή επιλέγεται σε επιφανειακές μονήρεις κύστεις, ενώ η κυστο-χοληφόρος επικοινωνία ανταποκρίνεται σε ERCP ή χολοπεπτική αναστόμωση.

ΠΑ33

ΣΥΣΧΕΤΙΣΗ ΑΙΤΙΟΛΟΓΙΑΣ ΗΠΑΤΙΚΗΣ ΝΟΣΟΥ ΚΑΙ ΒΙΟΔΕΙΚΤΩΝ ΟΡΟΥ ΜΕ ΤΗ ΣΥΓΧΡΟΝΗ ΜΟΡΦΟΜΟΡΙΑΚΗ ΤΑΞΙΝΟΜΗΣΗ ΤΟΥ ΗΠΑΤΟΚΥΤΤΑΡΙΚΟΥ ΚΑΡΚΙΝΩΜΑΤΟΣ (ΗΚΚ) ΣΕ ΚΙΡΡΩΤΙΚΟΥΣ ΑΣΘΕΝΕΙΣ

Συρίχα Α,[1] Βλάχος Ι,[2] Γρυπάρη Ι-Μ,[2] Πάντζιος Σ,[1] Σιδηρόπουλος Ο,[1] Μπάρλα, Γ,[1] Τηνιακού Ν,[2] Ελευσινιώτης Ι[1]

[1]Πανεπιστημιακή Παθολογική Κλινική Ηπατογαστρεντερολογική Μονάδα, ΓΟΝΚ «Οι Άγιοι Ανάργυροι», Αθήνα, [2]Παθολογοανατομικό Εργαστήριο, Αρεταίειο Νοσοκομείο, Ιατρική Σχολή, Εθνικό και Καποδιστριακό Πανεπιστήμιο Αθηνών, Αθήνα

Εισαγωγή: Η σύγχρονη μορφομοριακή ταξινόμηση του ΗΚΚ θεωρείται ότι μπορεί να δώσει προγνωστικές ή/και προβλεπτικές πληροφορίες για τη διαχείριση των κιρρωτικών ασθενών με ΗΚΚ.

Σκοπός: Συσχέτιση δεδομένων για τη μορφομοριακή ταξινόμηση του ΗΚΚ (proliferative subgroup-P/non-proliferative subgroup-NP) με την αιτιολογία της ηπατικής νόσου(viral-V /non-viral-NV) και τους βιοδείκτες α-φετοπρωτεΐνη(AFP) και πρωτεΐνη επαγόμενη από την έλλειψη βιταμίνης Κ(PIVKA-II) ορού.

Υλικό και μέθοδος: Μελετήθηκαν 45 κιρρωτικοί ασθενείς με ιστολογικά τεκμηριωμένο ΗΚΚ, 24 V και 21 NV αιτιολογίας. Μορφομοριακή ταξινόμηση με ειδική ανοσοϊστοχημική ανάλυση βασισμένη σε 4 δείκτες (glutamine synthetase, p53, β-κατενίνη, κερατίνη 19) κατέστη δυνατή σε 44/45 δείγματα, 22 κατατάχθηκαν στην P-υποομάδα και 22 στην NP-υποομάδα. Προσδιορισμός AFP ορού έγινε σε όλους και του PIVKA-II σε 38 ασθενείς.

Αποτελέσματα: 42.2% ασθενείς παρουσίαζαν υψηλά επίπεδα AFP (>400 ng/ml) και 55.3% υψηλά επίπεδα PIVKA-II (>1000 mAU/mL). Το 57.9% και το 57.1% των ασθενών με AFP >400 και PIVKA-II >1000, αντίστοιχα, ανήκαν στην P-υποομάδα, όπως και η πλειονότητα (72.7%) εκείνων με υψηλά επίπεδα και των δύο βιοδεικτών. Επίσης, στην P-υποομάδα κατατάχθηκε 58.3% ΗΚΚ με V αιτιολογία και 38% με NV αιτιολογία ηπατικής νόσου. Υψηλά επίπεδα AFP >400 παρατηρήθηκαν μόνο σε 23.8% των NV ασθενών ενώ αξιοσημείωτο είναι ότι η πλειονότητα των ασθενών NV αιτιολογίας με χαμηλά επίπεδα AFP <400 (68.7%) ανήκαν στην NP-υποομάδα.

Συμπεράσματα: Ιογενής αιτιολογία ηπατικής νόσου και υψηλά επίπεδα βιοδεικτών ορού χαρακτηρίζουν τους κιρρωτικούς ασθενείς με ΗΚΚ που κυρίως κατατάσσονται στην proliferative μοριακή υποομάδα ενώ αντίθετα ασθενείς με NV αιτιολογία και χαμηλά επίπεδα AFP ορού κατατάσσονται συχνότερα στη non-proliferative. Τα αποτελέσματά μας χρήζουν περαιτέρω τεκμηρίωσης σε μεγαλύτερο αριθμό περιπτώσεων.

ΠΑ34

ΣΠΕΙΡΟΕΙΔΗΣ ΕΝΤΕΡΟΣΚΟΠΗΣΗ: ΤΑ ΠΡΩΤΑ Η/ΚΑΙ ΤΑ ΤΕΛΕΥΤΑΙΑ ΕΛΛΗΝΙΚΑ ΔΕΔΟΜΕΝΑ

Λαζαρίδης Ν,[1,2,3] Δόκας Σ,[1] Χατζηνάκος Γ,[1] Μπουμπόναρης Α,[4] Παπαποστόλου Κ,[5] Καλτσίκης Θ,[6] Έξαρχος Ξ[1]
[1]Ενδοσκοπικό Τμήμα, Κλινική «Άγιος Λουκάς», Θεσσαλονίκη, [2]Α' Παθολογική κλινική, Πανεπιστημιακό Γενικό Νοσοκομείο «ΑΧΕΠΑ», Θεσσαλονίκη, [3]Royal Free Unit for Endoscopy, The Royal Free Hospital and University College London (UCL) Institute for Liver and Digestive Health, Λονδίνο, Ηνωμένο Βασίλειο, [4]Γαστρεντερολογικό Τμήμα, 424 Γενικό Στρατιωτικό Νοσοκομείο, Θεσσαλονίκη, [5]Αναισθησιολογικό Τμήμα, Κλινική «Άγιος Λουκάς», Θεσσαλονίκη, [6]Χειρουργικό Τμήμα, Κλινική «Άγιος Λουκάς», Θεσσαλονίκη

Εισαγωγή: Η σπειροειδής εντεροσκόπηση (ΣΕ), όπου ένας περιστρεφόμενος μηχανισμός διευκολύνει την προώθηση του ενδοσκοπίου στο λεπτό έντερο, επανήλθε στο προσκήνιο το 2016 (novel motorized spiral enteroscopy). Μελέτες και μετα-αναλύσεις ανέδειξαν αποτελεσματικότητα, μικρή καμπύλη εκμάθησης και ταχύτητα. Πληθαίνουν όμως, μεμονωμένες αναφορές περιστατικών δυσλειτουργίας του εντεροσκοπίου (device-related-adverse-events).
Ασθενείς και μέθοδος: Αναδρομική μελέτη των ασθενών που υποβλήθηκαν σε ΣΕ στον «Άγιος-Λουκάς». Καταγράφηκαν δημογραφικά, ενδοσκοπικά δεδομένα, επιπλοκές και πορεία νόσου.
Αποτελέσματα: Πραγματοποιήθηκαν 14 εντεροσκοπήσεις σε 12 ασθενείς. Οι 11 είχαν υποβληθεί σε ενδοσκοπική κάψουλα και 9 σε μαγνητική εντερογραφία. Η πλειοψηφία των ασθενών έπασχε από αγγειοεκτασίες, με τακτική ανάγκη σιδηροθεραπείας ή μεταγγίσεων. Ένας ασθενής διαγνώστηκε με εκκόλπωμα Meckel και ένας με νόσο Crohn. Έντεκα εντεροσκοπήσεις πραγματοποιήθηκαν από το στόμα (anterograde) και 3 από τον πρωκτό (retrograde). Μία ασθενής υποβλήθηκε σε κατιούσα εντεροσκόπηση 2 φορές(για την αντιμετώπιση πολλαπλών αγγειοεκτασιών) και 1 ασθενής σε κατιούσα και ανιούσα(για να εξεταστεί ολόκληρο το λεπτό). Σε 1 ασθενή χρειάστηκε διαστολή οισοφάγου, πριν την εντεροσκόπηση (10%). Μέση διάρκεια τα 93λεπτά και μέσο μήκος προώθησης 4,5 μέτρα. Οι αγγειοεκτασίες αντιμετωπίστηκαν με argon-plasma-coagulation και clips. Σοβαρές ανεπιθύμητες ενέργειες (αιμορραγία ή διάτρηση) δεν παρατηρήθηκαν. Μία ασθενής με πτώση αιματοκρίτη, αντιμετωπίστηκε συντηρητικά. Οι ασθενείς παρέμειναν για 24ωρη παρακολούθηση. Παρατηρήθηκε ήπια κάκωση του βλεννογόνου του οισοφάγου κατά την έξοδο του εντεροσκοπίου και φαινόμενα δυσκαταποσίας. Με μέσο όρο παρακολούθησης τους 12,3 μήνες, 1 ασθενής χρειάστηκε νέα εντεροσκόπηση για συμπληρωματικό καυτηριασμός αγγειοεκτασιών και 4 ασθενείς χορήγηση σιδήρου. Ένας ασθενής χρειάστηκε χορήγηση αίματος.
Συμπεράσματα: Αν και η περιορισμένη ελληνική εμπειρία ανέδειξε μια ασφαλή και αποτελεσματική εξέταση, πρόσφατες αναφορές για σημαντικές ανεπιθύμητες ενέργειες οδήγησαν στην απόσυρση του εντεροσκοπίου.

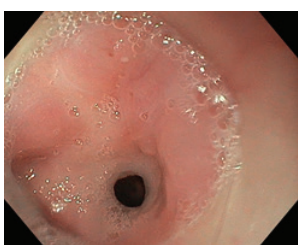
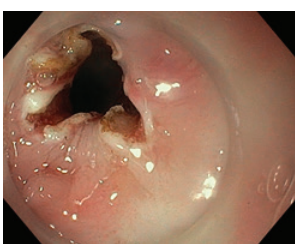
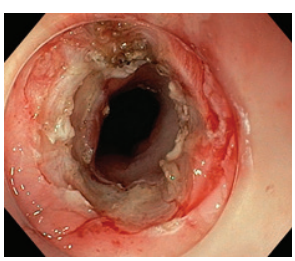
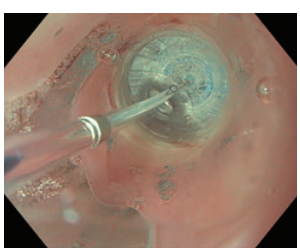
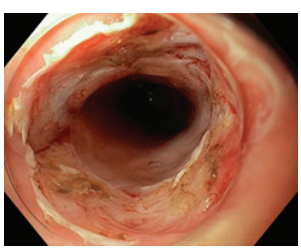
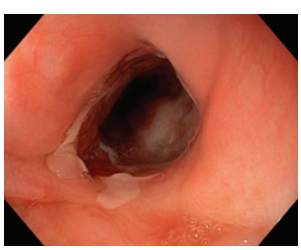

ΠΑ35

ΕΝΔΟΣΚΟΠΙΚΗ ΣΤΕΝΟΠΛΑΣΤΙΚΗ ΜΕ ΗΛΕΚΤΡΟ-ΧΕΙΡΟΥΡΓΙΚΟ ΜΑΧΑΙΡΙΔΙΟ ΣΥΝΔΥΑΣΤΙΚΑ ΜΕ ΜΠΑΛΟΝΙ ΔΙΑΣΤΟΛΗΣ ΓΙΑ ΤΗ ΔΙΑΝΟΙΞΗ ΜΕΤΕΓΧΕΙΡΗΤΙΚΩΝ ΟΙΣΟΦΑΓΟ-ΓΑΣΤΡΙΚΩΝ ΣΤΕΝΩΣΕΩΝ

Κατζάκης Χ[1], Γκαραγκάνης Δ,[1] Κοσμίδης Χ,[1] Χατζηνικολάου Μ,[1] Στούπαρ Μ,[1] Τριανταφύλλου Τ,[2] Θεοδώρου Δ,[2] Μπασιούκας Σ[1]
[1]Κλινική Προηγμένης Θεραπευτικής Ενδοσκόπησης, Νοσοκομείο Metropolitan General, Αθήνα, [2]Μονάδα Χειρουργικής Ανωτέρου Πεπτικού, Α' Προπαιδευτική Χειρουργική Κλινική Πανεπιστημίου Αθηνών, Ιπποκράτειο ΓΝΑ

Εισαγωγή: Η ανάπτυξη στένωσης σε οισοφάγο-γαστρική αναστόμωση εμφανίζεται στο 9-48% των περιπτώσεων. Η ενδοσκοπική διαστολή με κηρία ή μπαλόνι (CRE) αποτελεί τη βασική θεραπεία αποκατάστασης της βατότητας της αναστόμωσης. Η ενδοσκοπική στενοπλαστική (ΕΣ) με ήλεκτρο-χειρουργικό μαχαιρίδιο μπορεί να δοκιμαστεί κυρίως σε ανθεκτικές σε διαστολή στενώσεις. Η εκτομή της ίνωσης δημιουργεί συνθήκη ομοιογενούς ακτινικής διάτασης με ιδανική αναδιαμόρφωση της στενωτικής αναστόμωσης.
Σκοπός: Σκοπός της μελέτης αποτελεί η καταγραφή της αποτελεσματικότητας και της ασφάλειας από την εφαρμογή της τεχνικής της ΕΣ συνδυαστικά με διαστολή με CRE σε αρχικές αλλά και ανθεκτικές μετεγχειρητικές οισοφάγο-γαστρικές στενώσεις.
Υλικό και Μέθοδος: Συνολικά μελετήθηκαν 11 ασθενείς σε περίοδο 2 ετών. Επτά ασθενείς είχαν αναπτύξει ανθεκτική στένωση σε διαστολές με CRE. Η τεχνική της ΕΣ εφαρμόστηκε με τη χρήση IT-nano/Hook Knife με την επιμήκη τομή της στένωσης σε 4-6 σημεία έως το επίπεδο του υποβλεννογόνιου του οισοφαγικού τοιχώματος. Κατόπιν τα σημεία τομής ενώθηκαν με κυκλοτερή εκτομή. Ακολούθως εφαρμόστηκε διαστολή με CRE 16-18 mm.
Αποτελέσματα: Η διάνοιξη της αναστόμωσης κατέστη τεχνικά δυνατή σε όλους τους ασθενείς. Οι 7 ασθενείς με ανθεκτική στένωση αποκατέστησαν τη βατότητα της αναστόμωσης μετά από μέσο όρο 1,7 συνεδριών. Στους υπόλοιπους 4 ασθενείς με αρχική στένωση χρειάστηκαν 1 συνεδρία σε 3 ασθενείς και 2 συνεδρίες σε έναν ασθενή, αντίστοιχα. Δύο ασθενείς με ανθεκτική στένωση χρειάστηκαν νέα συνεδρία (1 συνολικά έκαστος) μετά από 8 και 13 μήνες, αντίστοιχα. Δεν παρατηρήθηκε καμία επιπλοκή και όλες οι συνεδρίες έγιναν σε εξωτερική βάση
Συμπεράσματα Η ΕΣ σε συνδυασμό με CRE μπορεί να προφέρει μία νέα μέθοδο αναδιαμόρφωσης αρχικών και ανθεκτικών μετεγχειρητικών οισοφάγο-γαστρικών στενώσεων με μικρό αριθμό συνεδριών.

ΠΑ36

ΓΑΣΤΡΙΚΗ ΕΓΧΥΣΗ BTX-A ΚΑΙ ΥΠΟΔΟΡΙΑ ΧΟΡΗΓΗΣΗ ΛΙΡΑΓΛΟΥΤΙΔΗΣ ΓΙΑ ΤΗ ΔΙΑΧΕΙΡΙΣΗ ΒΑΡΟΥΣ ΥΠΕΡΒΑΡΩΝ ΚΑΙ ΠΑΧΥΣΑΡΚΩΝ ΑΣΘΕΝΩΝ: ΑΠΟΤΕΛΕΣΜΑΤΑ ΑΝΑΔΡΟΜΙΚΗΣ ΜΕΛΕΤΗΣ ΣΕΙΡΑΣ

Τζαννετάκου Ξ,[1] Ζάχου Μ,[2] Κουμούτσος Ι,[1] Τασούλα Ε,[1] Ανυφαντής Ν[1]
[1]Β' Γαστρεντερολογική Κλινική, Γενική Κλινική ΙΑΣΩ, Αθήνα, Ελλάδα, [2]Γαστρεντερολογικό Τμήμα, ΓΝΑ Σισμανόγλειο-Αμαλία Φλέμινγκ, Αθήνα, Ελλάδα

Εισαγωγή: Η γαστρική έγχυση βοτουλινικής τοξίνης Α (BTX-A) αποτελεί μία ελάχιστα επεμβατική μέθοδο διαχείρισης βάρους. Επιπλέον, τα τελευταία χρόνια υπάρχει εξέλιξη και στη φαρμακευτική αντιμετώπιση της παχυσαρκίας με τη λιραγλουτίδη να βρίσκεται στο επίκεντρο. Με βάση τη βιβλιογραφία,δεν υπάρχουν μελέτες που να συνδυάζουν τη χορήγηση BTX-A και λιραγλουτίδης (BTX-A+LIRA) για τη διαχείριση του βάρους.
Σκοπός: Διερεύνηση της ασφάλειας και αποτελεσματικότητας BTX-A+LIRA στη διαχείριση βάρους παχύσαρκων και υπέρβαρων ασθενών,στους 3 και 6 μήνες μετά τη θεραπεία.
Υλικό και μέθοδοι: Αναδρομική μελέτη σειράς, με συλλογή δεδομένων από το αρχείο της Β' Γαστρεντερολογικής Κλινικής του ΙΑΣΩ κατά το διάστημα 03-07/2023.
Αποτελέσματα: Μετά τη θεραπεία, το ΣΒ και ο ΔΜΣ μειώθηκαν σημαντικά: κατά 8,3±4,3 kg και 3±1,6 kg/m^2 σε 3 μήνες και κατά 12±6,2 kg και 4,2±2,2 kg/m^2 στους 6 μήνες (P<0,001). Στους 3 μήνες, ο ΔΜΣ μειώθηκε κατά 8,9±4,5% και το σωματικό βάρος κατά 8,8±4%.Επιπλέον, το 65% των ατόμων είχαν ήδη χάσει περισσότερο από το 7% του αρχικού ΣΒ, και το 55% πάνω από 8% του αρχικού ΔΜΣ. Η μείωση ΣΒ, ΔΜΣ και σπλαχνικού λίπους δεν διέφερε σημαντικά μεταξύ ανδρών/γυναικών ή υπέρβαρων/παχύσαρκων. Ωστόσο, ασθενείς με μέτριου βαθμού παχυσαρκία φάνηκε να έχουν μεγαλύτερη μείωση ΣΒ (12±5,4 kg) και ΔΜΣ (4,3±1,9 kg/m^2), συγκριτικά με τους υπέρβαρους (6,7±2,9kg, p=0,002) και εκείνους με ήπιου βαθμού παχυσαρκία (6,9±2,7 kg, p=0,001). Μετά από 6 μήνες, το σπλαχνικό λίπος μειώθηκε σημαντικά κατά 2,3±3,8% (P=0,002). Συνολικά,το 12% παρουσίασε ήπιες παρενέργειες: πονοκέφαλο (5%), διάρροια (4%) και ναυτία(3%).
Συμπεράσματα: Σύμφωνα με τα αποτελέσματα της μελέτης, ο συνδυασμός BTX-A+LIRA επιτυγχάνει στατιστικά σημαντική μείωση στο ΣΒ,στο ΔΜΣ και στο σπλαχνικό λίπος,χωρίς εμφάνιση σοβαρών επιπλοκών

ΠΑ37

ΕΠΙΔΡΑΣΗ ΤΗΣ ΛΟΙΜΩΞΗΣ ΑΠΟ ΕΛΙΚΟΒΑΚΤΗΡΙΔΙΟ ΤΟΥ ΠΥΛΩΡΟΥ ΣΤΙΣ ΟΡΟΛΟΓΙΚΕΣ, ΙΣΤΟΛΟΓΙΚΕΣ ΚΑΙ ΚΛΙΝΙΚΕΣ ΠΑΡΑΜΕΤΡΟΥΣ ΑΣΘΕΝΩΝ ΜΕ ΚΟΙΛΙΟΚΑΚΗ: ΜΙΑ ΠΡΟΟΠΤΙΚΗ ΜΕΛΕΤΗ

Παπαστεργίου Β, Μπέκα Ε, Χατζηευαγγελινού Χ, Κουστένης Κ, Μουντάκη Α, Αρβανίτης Κ, Βερετάνος Χ, Αλμπάνη Φ, Μυλωνάς Ι, Γεωργιάδη Τ, Κοζομπόλη Δ, Καλόγηρος Γ, Προβή Δ, Παπαρίζου Α, Νούσιας Ν, Καραούζας Λ, Μουσουράκης Κ, Τσατσά Α, Πάτση Μ, Χρηστίδου Α, Μελά Μ, Βαρυτιμιάδης Κ, Κατωπόδη Κ Αρχαύλης Ε, Βιάζης Ν
Γαστρεντερολογικό Τμήμα, ΓΝ «Ο Ευαγγελισμός-Πολυκλινική Αθηνών»

Εισαγωγή: Η σχέση μεταξύ κοιλιοκάκης και λοίμωξης από ελικοβακτηρίδιο του πυλωρού (ΕΠ) παραμένει αμφισβητούμενη.
Σκοπός: Σύγκριση των ιστολογικών, εργαστηριακών και ορολογικών παραμέτρων σε ασθενείς με κοιλιοκάκη με ή χωρίς λοίμωξη από ΕΠ.
Μέθοδοι: Προοπτική μελέτη στην οποία συμπεριελήφθησαν συνεχόμενοι ασθενείς με ιστολογικά τεκμηριωμένη διάγνωση κοιλιοκάκης. Όλοι οι ασθενείς υπεβλήθησαν σε γαστροσκόπηση λόγω κλινικής υποψίας κοιλιοκάκης.
Αποτελέσματα: Συμπεριελήφθησαν 31 ασθενείς (71% γυναίκες) με μέση ηλικία 38.7±12.9 έτη. Ο επιπολασμός λοίμωξης από ΕΠ στις γαστρικές βιοψίες ήταν 7/31 (22.6%). Οι ασθενείς με λοίμωξη από ΕΠ είχαν υψηλότερη ενδιάμεση τιμή τίτλου αντισωμάτων IgA έναντι της ιστικής τρανσγλουταμινάσης (tTG-IgA, 100 έναντι 83 U/mL, p=0.05) και χαμηλότερα επίπεδα βιταμίνης B12 σε σχέση με τους ασθενείς χωρίς ΕΠ (μέση τιμή 303 pg/ml έναντι 430 pg/ml, p=0.0048). Οι ασθενείς με ΕΠ είχαν επίσης υψηλότερα ποσοστά ολικής ατροφίας των λαχνών (Marsh 3c, 42.9% έναντι 25%) και χαμηλότερη ενδιάμεση τιμή φερριτίνης (9 έναντι 16 μg/L), χωρίς οι διαφορές ωστόσο να είναι στατιστικά σημαντικές (p=0.38 και p=0.37, αντίστοιχα). Επίσης, δε διαπιστώθηκαν στατιστικά σημαντικές διαφορές σε σχέση με την ηλικία (36.2 έναντι 39.4 έτη, p=0.58), τα επίπεδα φυλλικού οξέος (5 έναντι 3.8 ng/ml, p=0.34) και την αιμοσφαιρίνη (12.1 έναντι 13.2 g/dL, p=0.56).
Συμπεράσματα: Στη συγκεκριμένη μελέτη παρατηρούμε σχετικά χαμηλό επιπολασμό λοίμωξης από ΕΠ σε ασθενείς με κοιλιοκάκη. Η λοίμωξη από ΕΠ φαίνεται να επηρεάζει βασικές κλινικές παραμέτρους της νόσου, ωστόσο τα ευρήματα μας χρήζουν επαλήθευσης σε μεγαλύτερες μελέτες.

ΠΑ38

ΑΞΙΟΛΟΓΗΣΗ ΔΥΟ ΠΡΟΓΝΩΣΤΙΚΩΝ ΜΟΝΤΕΛΩΝ ΓΙΑ ΤΗΝ ΠΡΟΒΛΕΨΗ ΤΗΣ ΕΝΔΟΝΟΣΟΚΟΜΕΙΑΚΗΣ ΘΝΗΤΟΤΗΤΑΣ ΣΕ ΜΗ-ΑΝΤΙΡΡΟΠΟΥΜΕΝΗ ΚΙΡΡΩΣΗ

Παπαστεργίου Β, Αρβανίτης Κ, Μελά Μ, Χατζηευαγγελινού Χ, Κατωπόδη Κ, Βερετάνος Χρ, Μπέκα Ε, Γεωργιάδη Τ, Μυλωνάς Ι, Κοζομπόλη Δ, Παπαρίζου Α, Προβή, Μουσουράκης Κ, Κουστένης Κ, Μουντάκη Α, Αλμπάνη Φ, Καλόγηρος Γ, Πάτση Μ, Τσατσά Α, Νούσιας Ν, Χρηστίδου Α, Βαρυτιμιάδης Κ, Αρχαύλης Ε, Βιάζης Ν
Γαστρεντερολογικό Τμήμα, ΓΝ «Ο Ευαγγελισμός-Πολυκλινική Αθηνών»

Εισαγωγή: Η μη-αντιρροπούμενη κίρρωση αποτελεί συχνή αιτία εισαγωγής στο νοσοκομείο και σχετίζεται με υψηλά ποσοστά ενδονοσοκομειακής θνητότητας.
Σκοπός: Να μελετηθούν ο λόγος ουδετερόφιλων-προς-λεμφοκύτταρα (Neutrophil-to-Lymphocyte-Ratio, NLR) και το Model-for-End-stage-Liver-Disease (MELD) στην πρόβλεψη της ενδονοσοκομειακής θνητότητας σε ασθενείς με μη-αντιρροπούμενη κίρρωση.
Μέθοδοι: Ανάλυση προοπτικής βάσης δεδομένων (4/2022-7/2023) ασθενών που νοσηλευθήκαν λόγω επιπλοκών της κίρρωσης (ασκίτης, εγκεφαλοπάθεια, κιρσορραγία, λοίμωξη). Η διακριτική αξία των NLR και MELD στην πρόβλεψη της ενδονοσοκομειακής θνητότητας μελετήθηκε με προσδιορισμό του εμβαδού κάτω από την καμπύλη ROC (AUROC).
Αποτελέσματα: Συμπεριελήφθησαν 50 κιρρωτικοί (66% γυναίκες, μέση ηλικία 58.4 έτη, ιστορικό κατάχρησης αλκοόλ 70%). Κατά την εισαγωγή, κιρσορραγία παρουσίαζε το 52%, ασκίτη 75.5% και ηπατική εγκεφαλοπάθεια το 40%. Αυτόματη βακτηριακή περιτονίτιδα διαγνώστηκε στο 6%, βακτηριαιμία στο 12% και νεφρική δυσπραγία (Cre≥2 mg/dl) στο 20%. Ο ενδιάμεσος χρόνος νοσηλείας ήταν 6 ημέρες (εύρος 1–44) και 11/50 (22%) απεβίωσαν εντός του νοσοκομείου έπειτα από ενδιάμεσο διάστημα νοσηλείας 18 ημερών (εύρος 2–44). Η ενδιάμεσες τιμές MELD και NLR κατά την εισαγωγή ήταν 12.8 (εύρος 6.1–44.4) και 5.3 (εύρος 0.9–45.0), αντίστοιχα. Και τα 2 προγνωστικά μοντέλα αποδείχτηκαν κλινικά χρήσιμα στην πρόβλεψη της ενδονοσοκομειακής θνητότητας με AUROC 0.89 (95% CI 0.77–1.00) για το MELD και 0.80 (95% CI 0.66–0.93) για το NLR. Τα βέλτιστα διακριτικά όρια (cut-offs) ήταν το MELD 18 (ευαισθησία/ειδικότητα: 90%/79.5%) και το NLR 5.8 (ευαισθησία/ειδικότητα: 90.9%/65.8%).
Συμπεράσματα: Σε ασθενείς με μη-αντιρροπούμενη κίρρωση, τα MELD και NLR αποτελούν κλινικά χρήσιμους δείκτες για την πρόβλεψη της ενδονοσοκομειακής θνητότητας.

ΠΑ39

ΑΠΟΤΕΛΕΣΜΑΤΑ ΕΝΤΕΡΟΣΚΟΠΗΣΗΣ ΔΙΠΛΟΥ ΜΠΑΛΟΝΙΟΥ ΣΕ ΝΕΟΥΣ VS ΗΛΙΚΙΩΜΕΝΟΥΣ ΑΣΘΕΝΕΙΣ: ΕΜΠΕΙΡΙΑ ΕΝΟΣ ΚΕΝΤΡΟΥ ΑΝΑΦΟΡΑΣ

Πουτακίδης Χ,[1] Στασινός Ι,[2] Γογγάκη Σ,[1] Λεβεντάκη Φ,[1] Ζάντζα Π-Σ,[1] Ανδρόνε Ι,[5] Παρασκευοπούλου Σ,[1] Σιδηρόπουλος Ο,[1] Κουιμτζίδης Ι,[1] Χαχόπουλος Χ,[1] Μπραϊμάκης Ι,[1] Θεοφανοπούλου Α,[1] Καλαντζής Χ,[3] Τσιμπούρης Π,[3] Αποστολόπουλος Π[4]
[1]Ειδικευόμενος ιατρός, Γαστρεντερολογική κλινική, Νοσηλευτικό Ίδρυμα Μετοχικού Ταμείου Στρατού (ΝΙΜΤΣ), Αθήνα, [2]Επιμελητής Α΄ ΕΣΥ, Γαστρεντερολογική κλινική, Νοσηλευτικό Ίδρυμα Μετοχικού Ταμείου Στρατού (ΝΙΜΤΣ), Αθήνα, [3]Διευθυντής ΕΣΥ, Γαστρεντερολογική κλινική, Νοσηλευτικό Ίδρυμα Μετοχικού Ταμείου Στρατού (ΝΙΜΤΣ), Αθήνα, [4]Επιστημονικά και διοικητικά υπεύθυνος Διευθυντής ΕΣΥ, Γαστρεντερολογική κλινική, Νοσηλευτικό Ίδρυμα Μετοχικού Ταμείου Στρατού (ΝΙΜΤΣ), Αθήνα, [5]Επιμελήτρια Α΄ ΕΣΥ, Αναισθησιολογικό τμήμα, Νοσηλευτικό Ίδρυμα Μετοχικού Ταμείου Στρατού (ΝΙΜΤΣ), Αθήνα

Η εντεροσκόπηση διπλού μπαλονιού (DBE) έχει αποδειχτεί η πιο αξιόπιστη μέθοδος στη διάγνωση και θεραπευτική αντιμετώπιση παθήσεων του λεπτού εντέρου.
Σκοπός: Παρουσίαση διαδοχικών περιπτώσεων ασθενών που αντιμετωπίστηκαν με εντεροσκόπηση διπλού μπαλονιού και ανάλυση ενδείξεων, ευρημάτων, θεραπευτικής παρέμβασης που χρησιμοποιήθηκε και επιπλοκών σε δύο διαφορετικές ηλικιακές ομάδες (<65 και ≥65 ετών).
Υλικό-Μέθοδοι: Αναδρομική μελέτη DBE επεμβάσεων που πραγματοποιήθηκαν σε τριτοβάθμιο κέντρο αναφοράς της Αθήνας την περίοδο Δεκέμβρης 2021–Αύγουστος 2023.
Αποτελέσματα: Εβδομήντα-πέντε επεμβάσεις DBE πραγματοποιήθηκαν σε διάστημα 21 μηνών σε 63 ασθενείς (μέση ηλικία 61±3.2 έτη, 68% άνδρες) εκ των οποίων 32 ήταν ≥65 ετών. Η προσέγγιση έγινε μέσω της στοματικής οδού σε 52 περιπτώσεις και μέσω της ορθικής σε 23. Μακροσκοπική αιμορραγία πεπτικού ήταν η συχνότερη (64%) ένδειξη στους ≥65 ετών ενώ αντιμετώπιση συνδρόμου Peutz-Jeghers η συχνότερη (33%) στους <65. Η διαγνωστική απόδοση ήταν μεγαλύτερη στους <65 (77% vs 58%, p=0,03) με συχνότερο εύρημα πολύποδες PJS (33%) και όγκους λεπτού εντέρου (15%), ενώ αγγειακές βλάβες (36%) ήταν συχνότερες στους ≥65. Θεραπευτική παρέμβαση ήταν πιο συχνή στους <65 (49% vs 36%, p=0.0042), με συχνότερη την πολυποδεκτομή. Ο χρόνος (εύρος) νοσηλείας ήταν 1–10 ημέρες και στις δύο ηλικιακές ομάδες. Δεν υπήρξε καμία επιπλοκή.
Συμπεράσματα: Οι ενδείξεις και τα ευρήματα της DBE διαφέρουν σε νέους και ηλικιωμένους ασθενείς, όμως η μέθοδος είναι εξίσου ασφαλής στις δύο ηλικιακές ομάδες.

ΠΕΡΙΛΗΨΕΙΣ
ΗΛΕΚΤΡΟΝΙΚΑ ΑΝΑΡΤΗΜΕΝΩΝ ΑΝΑΚΟΙΝΩΣΕΩΝ (ePOSTERS)

eP01

ΑΞΙΟΛΟΓΗΣΗ ΤΩΝ ΕΠΙΠΕΔΩΝ ΤΩΝ ΒΙΟΔΕΙΚΤΩΝ: (Ι) ΔΙΜΕΡΕΣ ΤΗΣ ΙΣΟΜΟΡΦΗΣ Μ2 ΤΟΥ ΕΝΖΥΜΟΥ ΠΥΡΟΥΒΙΚΗ ΚΙΝΑΣΗ (TuM2PK) ΚΑΙ (ΙΙ) ΜΕΤΑΛΛΟΠΡΩΤΕΪΝΑΣΗ 9 (MMP-9) ΣΕ ΑΣΘΕΝΕΙΣ ΜΕ ΕΝΔΟΣΚΟΠΙΚΑ ΤΕΚΜΗΡΙΩΜΕΝΗ ΔΙΑΓΝΩΣΗ ΚΑΛΟΗΘΩΝ ΚΑΙ ΚΑΚΟΗΘΩΝ ΠΑΘΗΣΕΩΝ ΤΟΥ ΓΑΣΤΡΕΝΤΕΡΙΚΟΥ

Βεργενάκη Ε,[3] Ράπτης Ν,[1] Ποταμιάνος Σ,[2] Κυρίου-Μάλλη Λ,[3] Μακρή Κ,[3] Καψωριτάκης Α[2]
[1]Ενδοσκοπική Μονάδα, Γαστρεντερολογική Κλινική ΓΝΑ «Ο Ευαγγελισμός», Πολυκλινική, [2]Ενδοσκοπική Μονάδα, Γαστρεντερολογική Κλινική Πανεπιστημιακό Γενικό Νοσοκομείο Λάρισας, [3]Βιοχημικό Εργαστήριο, ΓΝΑ «Ο Ευαγγελισμός», Πολυκλινική

Εισαγωγή: Μελέτες τελευταίων ετών αποδίδουν στο διμερές της ισομορφής Μ2 της πυρουβικής κινάσης ρόλο «κλειδί» στον κυτταρικό πολλαπλασιασμό, μέσω τροποποίησης του μεταβολικού προφίλ των κυττάρων, προς αναβολικές διεργασίες. Αντίστοιχο ρόλο διαδραματίζει η μεταλλοπρωτεϊνάση 9 στην αναδιαμόρφωση της θεμέλιας ουσίας τόσο σε φλεγμονώδεις διεργασίες, αλλά και στην ογκογένεση, προάγοντας την εξέλιξη προκαρκινικών αλλοιώσεων σε καρκινικές και ενισχύοντας προοδευτικά το μεταστατικό δυναμικό τους.
Σκοπός: (α) Συγκριτική μελέτη των επιπέδων των βιοδεικτών TuM2-PK (πλάσμα) και MMP-9 (ορός) σε ασθενείς με ενδοσκοπικά και ιστολογικά τεκμηριωμένη διάγνωση καλοήθων πολυπόδων, φλεγμονής ή/και κακοήθειας στο ΓΣ, κατόπιν ελέγχου κατώτερου ή/και ανώτερου πεπτικού. (β) Συσχέτισή τους με το συνολικό νοσολογικό προφίλ των ασθενών.
Υλικό και μέθοδος: Προσδιορισμός των επιπέδων των TuM2-PK (<15 U/mL) και MMP-9 (169-705ng/mL) με ανοσοενζυμική μέθοδο ELISA, σε 551 ασθενείς. Η στατιστική ανάλυση πραγματοποιήθηκε μέσω t-test.
Κριτήρια ομαδοποίησης: (ι) το φύλο (Γυναίκες: N=243, Άνδρες: N=308), (ιι) η ηλικία (<50:[N=87], [50-65]:[N=220], ≥66:[N=244]), (ιιι) ο αριθμός πολυπόδων ΓΣ [ΠΓ(0):N=215, ΠΓ(1):N=147, ΠΓ(2):N=66, ΠΓ(3-5):N=68, ΠΓ(6-10):N=26, ΠΓ>10:N=30], (ιν) ο συνδυασμός του (ιιι) με συνυπάρχοντα καλοήθη και κακοήθη νοσήματα εκτός ΓΣ, διαμορφώνοντας δύο γενικές ομάδες: 1. Καλοήθεια [N=474] και 2. Κακοήθεια [N=65]. Υποδιαίρεση της πρώτης σε: (1Α) Φλεγμονή [N=27], (1Β) Καλοήθεις όγκους-νοσήματα [N=447], (ν) Διάκριση των ΠΓ(0) και Φλεγμονή σε ΠΓ(0)Α:(N=40), ΠΓ(0)Β:(N=175) και ΦΑ:(N=16)], ΦΒ:(N=54)] με κριτήριο την παρουσία ή μη ειδικών φλεγμονών του ΓΣ.
Αποτελέσματα: (ι) Μέση τιμή (ΜΤ) TuM2-PK σε γυναίκες (78.54) και σε άνδρες (81.70): [p=0.801]. ΜΤ MMP-9 σε γυναίκες (584.92) και άνδρες (659.61): [p=0.100].
(ιι) ΜΤ TuM2-PK ασθενών <50 (101.14) σε σχέση με: ΜΤ TuM2-PK ασθενών [50-65] (73.62) [p=0.144] και ≥66 (78.89) [p=0.298]. Σύγκριση ΜΤ TuM2-PK ασθενών μεταξύ [50-65] και ≥66 [p=0.640]. ΜΤ MMP-9 ασθενών <50 (698.92) συγκριτικά με: ΜΤ MMP-9 ασθενών [50-65] (628.21) [p=0.339] και ≥66 (599.50) [p=0.075]. ΜΤ MMP-9 ασθενών μεταξύ [50-65] και ≥66 [p=0.572], (ιιι) ΜΤ TuM2-PK ασθενών με ΠΓ(0) (91.98) συγκριτικά με: ΜΤ TuM2-PK ασθενών με ΠΓ(1) (87.71) [p=0.819], ΠΓ(2) (58.34) [p=0.120], ΠΓ(3-5) (65.66) [p=0.222], ΠΓ(6-10) (53.47) [p=0.259], ΠΓ>10 (64.02) [p=0.382]. ΜΤ MMP-9 ασθενών με ΠΓ(0) (621.21) σε σχέση με: ΜΤ αυτών με ΠΓ(1) (629.68) [p=0.886], ΠΓ(2) (628.02) [p=0.933], ΠΓ(3-5) (561.60) [p=0.434], ΠΓ(6-10) (690.60) [p=0.600], ΠΓ>10 (736.51) [p=0.322], (ιιι-ν) ΜΤ TuM2-PK ΠΓ(0)Α (131.69) με: ΜΤ TuM2-PK ΠΓ(0)Β (82.90) [p=0.106], ΠΓ(1) [p=0.207], ΠΓ(2) [**p=0.024**], ΠΓ(3-5) [**p=0.045**], ΠΓ(6-10) [p=0.124], ΠΓ>10 [p=0.158]. ΜΤ TuM2-PK ΠΓ(0)Β με: ΜΤ TuM2-PK ΠΓ(1) [p=0.789], ΠΓ(2) [p=0.184], ΠΓ(3-5) [p=0.354], ΠΓ(6-10) [p=0.311], ΠΓ>10 [p=0.489]. ΜΤ MMP-9 ΠΓ(0)Α (786.03) με: ΜΤ MMP-9 ΠΓ(0)Β (583.54) [**p=0.058**], ΠΓ(1) [p=0.188], ΠΓ(2) [p=0.316], ΠΓ(3-5) [p=0.149], ΠΓ(6-9) [p=0.716], ΠΓ>10 [p=0.825]. ΜΤ MMP-9 ΠΓ(0)Β με: ΜΤ MMP-9 ΠΓ(1) [p=0.317], ΠΓ(2) [p=0.430], ΠΓ(3-5) [p=0.692], ΠΓ(6-10) [p=0.267], ΠΓ>10 [**p=0.049**],
(ιν) ΜΤ TuM2-PK ασθενών με φλεγμονή (163.80) σε σχέση με αυτή ασθενών με κακοήθεια (102.90) [p=0.210] και ασθενών με καλοήθη νοσήματα (72.79) [**p=0.0019**]. Συσχέτιση ΜΤ TuM2-PK ασθενών με κακοήθεια και ασθενών με καλοήθη νοσήματα [p=0.077]. Για MMP-9 αντιστοίχως: ΜΤ MMP-9 ασθενών με φλεγμονή (666.60) σε σχέση με ΜΤ MMP-9 ασθενών με κακοήθεια (626.88) [p=0.705] και ασθενών με καλοήθη νοσήματα (626.10) [p=0.708]. Σύγκριση ΜΤ MMP-9 μεταξύ ασθενών με κακοήθη και καλοήθη νοσήματα [p=0.991].
(ιν-ν) ΜΤ TuM2-PK ασθενών με κακοήθεια με: ΜΤ TuM2-PK αυτών με ΦΑ (184.57) [p=0.149] και ΦΒ (133.58) [p=0.546]. ΜΤ TuM2-PK ασθενών με καλοήθη νοσήματα συγκριτικά με: ΜΤ TuM2-PK αυτών με ΦΑ [**p=0.002**] και ΦΒ [p=0.132]. Αντιστοίχως, ισχύει: ΜΤ MMP-9 ασθενών με κακοήθεια σε σχέση με ΜΤ MMP-9 αυτών με ΦΑ (623.40) [p=0.978] και ΦΒ (729.44) [p=0.493]. ΜΤ MMP-9 ασθενών με καλοήθη νοσήματα με: ΜΤ MMP-9 αυτών με ΦΑ [p=0.985] και ΦΒ [p=0.537]. Σύγκριση ΜΤ TuM2-PK ασθενών ΦΑ:ΦΒ [p=0.699] και ΜΤ MMP-9 [p=0.582] αντιστοίχως.
Συμπεράσματα: (ι) Υψηλότερες μέσες τιμές των δύο μελετούμενων παραμέτρων καταγράφονται για τον ανδρικό πληθυσμό, χωρίς όμως να προκύπτει στατιστικά σημαντική διαφορά κατά τη σύγκρισή τους με τις αντίστοιχες του γυναικείου φύλου.
(ιι) Νεότεροι ασθενείς (<50 ετών) χαρακτηρίζονται από υψηλότερα επίπεδα TuM2-PK και MMP-9 στο αίμα συγκριτικά με εκείνους των ηλικιακών ομάδων [50-65] και ≥66 (απουσία στατιστικά σημαντικής διαφοράς). Ο προσδιορισμός των επιπέδων του MMP-9 στον ορό, σε μεγαλύτερο δείγμα ασθενών, πιθανότατα θα καθιστούσε στατιστικά εφικτή τη διάκριση μεταξύ των ηλικιακών ομάδων [50-65] και ≥66.
(ιιι) Η ενδοσκοπικά τεκμηριωμένη παρουσία πολυπόδων ΓΣ και η προοδευτική αύξηση του αριθμού τους δε συνοδεύεται από αντίστοιχη αύξηση των επιπέδων TuM2-PK στο πλάσμα. Αντίθετα, η υψηλότερη μέση τιμή του βιοδείκτη σε ασθενείς χωρίς πολύποδες αναδεικνύει ότι καθοριστικός παράγοντας της διαμόρφωσης αυτών αποτελεί η παράμετρος φλεγμονή. Ασθενείς με ενδοσκοπικά τεκμηριωμένη ΙΦΝΕ ή περισσότερους από 5 πολύποδες ΓΣ χαρακτηρίζονται από αισθητά υψηλότερα επίπεδα MMP-9 σε σχέση με τα αντίστοιχα των υπολοίπων ομάδων.
(ιιι-ν) Ο βιοδείκτης TuM2-PK δύναται να διακρίνει ασθενείς με ΙΦΝΕ και ασθενείς με 2 έως 5 πολύποδες, ενώ η υψηλότερη μέση τιμή του σε ασθενείς με ΙΦΝΕ υποδηλώνει ό,τι νοσήματα αυτοάνοσης αιτιολογίας είναι συνυφασμένα με αυξημένη έκφραση του γονιδίου του. Σε επίπεδο στατιστικής σημαντικότητας πλησίον του 5%, το MMP-9 προσφέρεται δυνητικά ως χρήσιμο εργαλείο στη διάκριση μεταξύ: (α) ασθενών με ή χωρίς ειδικές φλεγμονές και (β) ασθενών με μη ειδικές φλεγμονές ΓΣ και εκείνων, που ανευρίσκονται ενδοσκοπικά με περισσότερους των 10 πολυπόδων.
(ιν-ν) Η παράμετρος TuM2-PK επιτυγχάνει να διακρίνει: (α) φλεγμονώδη νοσήματα (ειδικά και μη) ή (β) ειδικές φλεγμονές από άλλα κακοήθη νοσήματα, ενώ προσεγγίζει το επίπεδο στατιστικής σημαντικότητας 5% κατά τη σύγκριση ευρύτερων ομάδων ασθενών με κακοήθη και καλοήθη (μη φλεγμονώδους αρχής) νοσήματα. Αντίθετα, ο βιοδείκτης MMP-9 δεν καταφέρνει να συνεισφέρει στη διάκριση ασθενών των τριών προαναφερθέντων νοσολογικών ομάδων.

eP02

Η ΣΥΧΝΟΤΗΤΑ ΤΗΣ ΕΝ ΤΩ ΒΑΘΕΙ ΦΛΕΒΙΚΗΣ ΘΡΟΜΒΩΣΗΣ ΚΑΙ ΠΑΡΑΓΟΝΤΕΣ ΚΙΝΔΥΝΟΥ ΣΕ ΑΣΘΕΝΕΙΣ ΜΕ ΙΦΝΕ.

Τσαφαρίδου Μ,[1] Φωτεινογιαννοπούλου Κ,[1] Θεοδωράκη Ε,[2] Ορφανουδάκη Ε,[3] Δρυγιανάκης Ι,[1] Κουτρουμπάκης Ι[1]
[1]Γαστρεντερολογική Κλινική, Πανεπιστημιακό Γενικό Νοσοκομείο Ηρακλείου, Ηράκλειο Κρήτης, [2]Ιδιωτικό Γαστρεντερολογικό Ιατρείο Μοιρών, Επιστημονική συνεργάτιδα Γαστρεντερολογικής κλινικής ΠΑΓΝΗ, [3]Περιφερειακό Γενικό Νοσοκομείο Χανίων, Χανιά Κρήτης

Εισαγωγή: Οι ιδιοπαθείς φλεγμονώδεις νόσοι εντέρου (ΙΦΝΕ) σχετίζονται με την εμφάνιση θρομβοεμβολικών επεισοδίων, όπως η εν τω βάθει φλεβική θρόμβωση (ΕΦΘ) και η πνευμονική εμβολή (ΠΕ), ωστόσο τα επιδημιολογικά δεδομένα για αυτούς τους ασθενείς είναι λίγα και οι παράγοντες κινδύνου δεν έχουν επαρκώς μελετηθεί.
Σκοπός: Σκοπός της μελέτης ήταν να εξετάσει τη συχνότητα της ΕΦΘ στους ασθενείς με ΙΦΝΕ που παρακολουθούνται στη Γαστρεντερολογική κλινική του ΠΑΓΝΗ και να ερευνήσει πιθανούς παράγοντες που σχετίστηκαν με τις παραπάνω επιπλοκές.
Υλικό και Μέθοδος: Αναδρομική μελέτη καταγραφής, με αναζήτηση στην ηλεκτρονική βάση δεδομένων της Κλινικής όλων των περιστατικών με νόσο Crohn (NC) και ελκώδη κολίτιδα (ΕΚ), που προοπτικά καταγράφηκαν από το 2012 ως και το 2023, που εμφάνισαν ΕΦΘ ή ΠΕ. Αναζητήθηκαν δημογραφικά δεδομένα, χαρακτηριστικά σχετικά με τη νόσο, ο χρόνος του επεισοδίου και η ενεργότητα της νόσου κοντά στο επεισόδιο.
Αποτελέσματα: Από τους 1042 ασθενείς που είναι καταγεγραμμένοι, σημειώθηκαν 22 θρομβοεμβολικά επεισόδια σε 21 ασθενείς,11 με NC (1%), από τους οποίους 7 με ΕΦΘ (0.67%), 2 με ΠΕ (0.2%), 1 με ΕΦΘ και ΠΕ (0.1%). Δέκα ασθενείς είχαν ΕΚ (0.95%), 6 (0.58%) με ΕΦΘ και 4 (0.4%) με ΠΕ. Οι μισοί σχεδόν (10 ασθενείς) είχαν ενεργότητα νόσου κατά την εμφάνιση της επιπλοκής, ενώ 4 ασθενείς εμφάνισαν ΕΦΘ πριν τη διάγνωση της νόσου. Σε 11 ασθενείς διενεργήθηκε έλεγχος θρομβοφιλίας, ενώ 3 βρέθηκαν θετικοί σε ετεροζυγωτία παράγοντα V-Leiden. Η μέση διάρκεια νόσου πριν την εκδήλωση ήταν τα 5,5 έτη για τους ασθενείς με NC (IQR 1-30), και τα 14.4έτη για τους ασθενείς με ΕΚ (IQR 2-40). Δε βρέθηκε στατιστικά σημαντική συσχέτιση σε σχέση με το κάπνισμα,το φύλο,τα χειρουργεία για τη νόσο ή την έκταση της νόσου.
Συμπεράσματα: Σχεδόν 1 στους 10 ασθενείς με ΙΦΝΕ εμφανίζει επεισόδια ΕΦΘ και οι μισοί από αυτούς το εμφανίζουν κατά τη διάρκεια ενεργότητας της νόσου.Η ΕΦΘ αποτελεί μία ομάδα σοβαρών επιπλοκών και η ορθή ανάδειξη παραγόντων κινδύνου θα βοηθήσει στην πρόληψη και αντιμετώπιση.

eP03

Η ΘΕΣΗ ΤΗΣ ΑΖΑΘΕΙΟΠΡΙΝΗΣ ΩΣ ΜΟΝΟΘΕΡΑΠΕΙΑ ΣΤΗ ΔΙΑΤΗΡΗΣΗ ΤΗΣ ΥΦΕΣΗΣ ΣΕ ΑΣΘΕΝΕΙΣ ΜΕ ΙΔΙΟΠΑΘΕΙΣ ΦΛΕΓΜΟΝΩΔΕΙΣ ΝΟΣΟΥΣ ΤΟΥ ΕΝΤΕΡΟΥ

Θεοδωράκη Ε,[1] Παπατζέλου Ι,[2] Κουτρουμπάκης Ι[3]
[1]Επιστημονικός συνεργάτης, Γαστρεντερολογική Κλινική, Πανεπιστημιακό Νοσοκομείο Ηρακλείου, [2]Ειδικευόμενη, Γαστρεντερολογική Κλινική, Πανεπιστημιακό Νοσοκομείο Ηρακλείου [3]Καθηγητής Γαστρεντερολογίας Ιατρικής Σχολής Πανεπιστημίου Κρήτης Διευθυντής Γαστρεντερολογικής Κλινικής Πανεπιστημιακού Νοσοκομείου Ηρακλείου

Εισαγωγή: Η αζαθειοπρίνη (ΑΖΑ) είναι μία θεραπευτική επιλογή για διατήρηση της ύφεσης κυρίως σε ασθενείς με κορτικοεξαρτώμενη νόσο Crohn(NC) ή ελκώδη κολίτιδα (ΕΚ). Παρά τη σημαντική της θέση παλαιότερα, σήμερα η χρήση της έχει περιοριστεί.
Σκοπός: Να μελετηθούν οι ασθενείς με ιδιοπαθή φλεγμονώδη νόσο εντέρου (ΙΦΝΕ) που βρίσκονται σε μονοθεραπεία με ΑΖΑ, το προφίλ ανεπιθύμητων ενεργειών, όπως και οι πιθανοί σχετιζόμενοι παράγοντες παραμονής στη θεραπεία.
Υλικό και μέθοδοι: Αναδρομική μελέτη παρατήρησης με δεδομένα από τη βάση μακροχρόνιας προοπτικής καταγραφής ασθενών με ΙΦΝΕ της Γαστρεντερολογικής κλινικής ΠΑΓΝΗ.
Αποτελέσματα: Από τους 149 ασθενείς που έλαβαν ΑΖΑ, οι 79 (53%) έλαβαν μονοθεραπεία ΑΖΑ, 34(43%) γυναίκες, 61(77%) NC, διάμεσης ηλικίας(IQR)47(36-59)έτη, μέσος χρόνος από τη διάγνωση (±SD) 17(±8.5) έτη, διάμεσος χρόνος λήψης ΑΖΑ (IQR) 82.5 (18-120) μήνες. Οι 27(34%) ασθενείς συνεχίζουν την αγωγή τους ως σήμερα (22NC, 5ΕΚ), με διάμεσο χρόνο λήψης (IQR)108(82-132) μήνες. Από αυτούς οι 16(59%) (14 με NCκαι 2 με ΕΚ) παρουσιάζουν ενδοσκοπική ύφεση και 9(33%) (7 με NC, 2 με ΕΚ) ήπια ενεργότητα (SES-CDScore&Mayoscore). Από τους 52 που διέκοψαν, οι 30(37%) παρουσίασαν ανεπιθύμητες ενέργειες, 4(5%) ανέπτυξαν κακοήθεια, 5(6%) δεν ανταποκρίθηκαν εξ αρχής, 5(6%) είχαν απώλεια ανταπόκρισης (σε διάμεσο διάστημα 118 μηνών), 3(4%) διέκοψαν λόγω προχωρημένης ηλικίας, 3(4%) αυτοβούλως και 1 στο πλαίσιο αποκλιμάκωσης. Οι ασθενείς που τείνουν να ανταποκρίνονται στη μονοθεραπεία με ΑΖΑ είναι εκείνοι χωρίς ιστορικό χειρουργείου ή εξωεντερικών εκδηλώσεων, P=0.09 και 0.08.
Συμπεράσματα: Ένας στους τρεις ασθενείς με ΙΦΝΕ που λαμβάνουν ΑΖΑ ως μονοθεραπεία παρουσιάζει μακροχρόνια ανταπόκριση και δύο στους τρεις από αυτούς ύφεση νόσου.

eP04

UPADACITINIB ΓΙΑ ΤΗΝ ΘΕΡΑΠΕΙΑ ΤΗΣ ΝΟΣΟΥ CROHN. Η ΕΜΠΕΙΡΙΑ ΤΕΣΣΑΡΩΝ ΚΕΝΤΡΩΝ

Παπαθανασίου Ε.[1] Θεοδωροπούλου Α,[2] Μαρκόπουλος Ρ,[3] Τσιρώνη Ε,[3] Ιωάννου Α,[1] Ζαχαροπούλου Ε,[4] Λεωνιδάκις Γ,[1] Τζουβαλά Μ,[4] Ζαμπέλη Ε,[1] Μιχόπουλος Σ[1]
[1]Γαστρεντερολογική Κλινική, Γενικό Νοσοκομείο Αθηνών Αλεξάνδρα, [2]Γαστρεντερολογικό Τμήμα, Βενιζέλειο Νοσοκομείο Ηρακλείου, [3]Γαστρεντερολογικό Τμήμα, ΓΑΝΠ Μεταξά, [4]Γαστρεντερολογικό Τμήμα, Γενικό Νοσοκομείο Νίκαια-Πειραιάς, «Άγιος Παντελεήμων», Γενικό Νοσοκομείο Δυτικής Αττικής «Αγία Βαρβάρα»

Εισαγωγή: Το Upadacitinib είναι ένας εκλεκτικός αναστολέας JAK1 που έλαβε έγκριση από τον FDA (05/23) για μέτρια προς σοβαρή νόσο Crohn. Στην Ελλάδα υπάρχει η δυνατότητα πρώιμης πρόσβασης στο φάρμακο μέσω ΣΗΠ.
Σκοπός: Η αξιολόγηση της κλινικής ανταπόκρισης ασθενών με ανθεκτική νόσο Crohn στη θεραπεία με upadacitinib.
Μέθοδοι: Η συλλογή των δεδομένων έγινε αναδρομικά από τους φακέλους των ασθενών. Η θεραπεία επαγωγής περιλαμβάνει την χορήγηση upadacitinib σε δόση 45 mg ημερησίως για 12 εβδομάδες. Η θεραπεία συντήρησης αφορά σε δόση 30 ή 15mg ημερησίως. Η ανταπόκριση στο φάρμακο αξιολογήθηκε με βάση την εκτίμηση του θεράποντος και τον αριθμό των κενώσεων του ασθενούς. Καταγράφηκαν οι ανεπιθύμητες ενέργειες.
Αποτελέσματα: Συνολικά 7 ασθενείς (5 γυναίκες) έλαβαν upadacitinib. Μέση ηλικία 42,8 έτη (25-58). Τέσσερις ασθενείς (57,1%) είχαν ειλεοκολική εντόπιση της νόσου, δύο ειλεϊκή και ένας νόσο του παχέος. Ένας ασθενής είχε υποβληθεί σε χειρουργική επέμβαση. Ένας ασθενής έλαβε αρχικά upadacitinib για ψωριασική αρθρίτιδα και χρειάστηκε επαγωγή με την υψηλή δόση λόγω ανεπαρκούς ανταπόκρισης. Όλοι οι ασθενείς είχαν αποτύχει σε τουλάχιστον δύο βιολογικούς παράγοντες. Τρείς ασθενείς είχαν αποτύχει σε 4, ενώ 3 σε τρεις παράγοντες. Τέσσερις ασθενείς διανύουν το πρώτο τρίμηνο χορήγησης της υψηλής δόσης, ενώ οι υπόλοιποι τρεις λαμβάνουν θεραπεία συντήρησης. Η μέση διάρκεια λήψης του φαρμάκου ήταν 4,3 μήνες (2,5-12). Όλοι οι ασθενείς ανταποκρίθηκαν στο φάρμακο. Κανένας ασθενής δεν χρειάστηκε κορτικοειδή. Δεν διαπιστώθηκαν ανεπιθύμητες ενέργειες.
Συμπέρασμα: Σε μία μικρή σειρά ασθενών με ανθεκτική νόσο Crohn, όλοι οι ασθενείς ανταποκρίθηκαν κλινικά στην θεραπεία επαγωγής με upadacitinib.

Πίνακας

Ηλικία-Φύλο	Νόσος-διάγνωση	Φαινότυπος	Προηγούμενες θεραπείες	Κλινική ανταπόκριση	Διάρκεια λήψης	Δόση upa
25 ♀	NC	A2L3L4B1	azathioprine, infliximab, adalimumab, certolizumab, ustekinumab	Άριστη CRP 0,5	2,5 μήνες	45 mg×1
42 ♀	NC	A2L3B1	azathioprine, infliximab, adalimumab, ustekinumab	Άριστη CRP 0,4	2 μήνες	45 mg×1
49 ♀	NC	A3L1B1	adalimumab, ustekinumab	Άριστη CRP 0,1	4 μήνες	15 mg×1
32 ♀	NC	A2L3B1p	azathioprine, infliximab, adalimumab, ustekinumab, guselkumab, methotrexate	Άριστη CRP 0,6	3 μήνες	30 mg×1
48 ♀	NC	A2L2B1p	azathioprine, adalimumab, vedolizumab, ustekinumab, ozanimod	Άριστη CRP O,8	2,5 μήνες	45 mg×1
46 ♀	NC	A2L1L4B2	adalimumab, infliximab, ustekinumab	Άριστη CRP 0,4	4 μήνες	30 mg×1
58 ♀	NC	A3L3B1	azathioprine, vedolizumab, adalimumab, ustekinumab, methotrexate	Άριστη CRP 0,6	12 μήνες	45 mg×1

eP05

ΕΝΔΟΣΟΠΙΚΗ ΑΝΤΙΜΕΤΩΠΗΣΗ ΜΕΤΕΓΧΕΙΡΗΤΙΚΗΣ ΔΙΑΦΥΓΗΣ ΜΕ ENDO-SPONGE®

Αξιάρης Γ.[1] Περλεπέ Ν,[1] Γεωργίου Χ,[2] Γούβας Ν,[2] Δημητρίου Ν,[2] Φράγκου Ε[1]
[1]Γαστρεντερολόγος, Γαστρεντερολογικό τμήμα, Γενικό Νοσοκομείο Λευκωσίας, Λευκωσία, Κύπρος, [2]Γενικός Χειρουργός, Χειρουργική κλινική, Γενικό Νοσοκομείο Λευκωσίας, Λευκωσία, Κύπρος

Εισαγωγή: Οι μετεγχειρητικές αναστομωτικές διαφυγές αποτελούν σημαντικές επιπλοκές των χειρουργικών επεμβάσεων συνδεόμενες με αυξημένη θνητότητα. Το Endo-Sponge® αποτελεί μία ελάχιστα επεμβατική τεχνική που χρησιμοποιείται τελευταία για την αντιμετώπιση μετεγχειρητικών διαφυγών με καλά αποτελέσματα.
Κλινική περίπτωση: Ασθενής άνδρας 75 ετών υποβλήθηκε σε χαμηλή πρόσθια εκτομή λόγω αδενοκαρκινώματος ορθού (T3N1M0) ενώ είχε προηγηθεί (neo-adjuvant) χήμειο-άκτινοθεραπεία. Ο ασθενής προσήλθε 15 ημέρες μετά την επέμβαση με εμπύρετο, κοιλιακό άλγος και διαρροϊκές κενώσεις. Υποβλήθηκε σε αξονική τομογραφία με χορήγηση γαστρογραφίνης από το ορθό που ανέδειξε διαφυγή και συλλογή στο επίπεδο της αναστόμωσης. Στην ενδοσκόπηση ελέγχθηκε κοιλότητα μέγιστης διαμέτρου 4 cm στο ύψος της αναστόμωσης. Ο ασθενής αντιμετωπίστηκε αρχικά με αντιβιοτικά ευρέος φάσματος και διενεργήθηκε ειλεοστομία εκτροπής. Το Endo-Sponge® τοποθετήθηκε 20 ημέρες μετά το αρχικό χειρουργείο. Ο ασθενής υποβλήθηκε σε συνολικά 6 αλλαγές του Endo-Sponge® σε χρονικό διάστημα 2 μηνών με προοδευτική μείωση της κοιλότητας που στον τελευταίο έλεγχο ήταν μικρότερη του ενός εκατοστού χωρίς να παρατηρηθούν επιπλοκές. Ο ενδοσκοπικός επανέλεγχος 12 εβδομάδες μετά την ολοκλήρωση της θεραπείας ανέδειξε μικρό ψευδοεκκόλπωμα στη θέση της διαφυγής. Στη συνέχεια ακολούθησε σύγκλειση της ειλεοστομίας με τον ασθενή να εμφανίζει ομαλή κλινική πορεία.
Συμπέρασμα: Η έγκαιρη χρήση (<6 εβδομάδες) του Endo-Sponge® αποτελεί μία αξιόπιστη θεραπευτική επιλογή για την αντιμετώπιση μικρού-μέσου μεγέθους μετεγχειρητικών διαφυγών σε χειρουργεία χαμηλής πρόσθιας εκτομής.

eP06

Η ΕΝΔΟΣΚΟΠΙΚΗ ΔΙΑΣΤΟΛΗ ΜΕ ΜΠΑΛΟΝΙ (ΕΔΜ) ΕΠΗΡΕΑΖΕΙ ΤΙΣ ΠΑΡΑΜΕΤΡΟΥΣ ΤΗΣ ΜΑΝΟΜΕΤΡΙΑΣ ΥΨΗΛΗΣ ΑΝΑΛΥΣΗΣ (HRM) ΑΣΘΕΝΩΝ ΜΕ ΑΧΑΛΑΣΙΑ ΟΙΣΟΦΑΓΟΥ ΧΩΡΙΣ ΝΑ ΕΠΗΡΕΑΖΕΙ ΤΗΝ ΦΥΣΙΚΗ ΕΞΕΛΙΞΗ ΤΗΣ ΝΟΣΟΥ

Ιωάννου Α.[1] Σαχτούρης Γ,[2] Torresan F,[3] Δημητρουλόπουλος Δ[2]
[1]Γαστρεντερολογική Κλινική, Γενικό Νοσοκομείο Αθηνών «Αλεξάνδρα», Αθήνα, Ελλάδα, [2]Γαστρεντερολογικό Τμήμα, ΓΑΟΝΑ «Ο Άγιος Σάββας», Αθήνα, Ελλάδα, [3]Department of Medical and Surgical Sciences, St. Orsola-Malpighi Hospital University of Bologna, Italy

Εισαγωγή: Η αχαλασία του οισοφάγου ταξινομείται μανομετρικά σε τρεις υποτύπους. Έχει υποτεθεί ότι η προοδευτική απώλεια γαγγλιακών κυττάρων στον οισοφάγο, την εξελίσσει σταδιακά από τον σπαστικό τύπο III, στον τύπο II (πανοισοφαγική πίεση) και τελικά στον τύπο I (απώλεια σύσπασης του σώματος).
Σκοπός: Αξιολόγηση της επίδρασης της ΕΔΜ στην υπόθεση φυσικής εξέλιξης της αχαλασίας.
Υλικό και Μέθοδος: Αξιολόγηση με ενδοσκόπηση, οισοφαγογράφημα και HRM. Ταξινόμηση με βάση το μανομετρικό υπότυπο σύμφωνα με την ταξινόμηση Σικάγο 4.0, κατά την διάγνωση και μετά την εφαρμογή ΕΔΜ.
Αποτελέσματα: Σε 33 ασθενών με αχαλασία (19M/14F, 62,7±14,2 έτη), η HRM στην διάγνωση ανέδειξε 7 (21,2%) ασθενείς με αχαλασία τύπου I, 23 (69,7%) με τύπου II και 3 (9,1%) με τύπο III. Μετά την ΕΔΜ, με Rigiflex 30mm, η HRM επιβεβαίωσε ίδιο υπότυπο σε 25 (75,7%) ενώ διαφορετικός υπότυπος παρατηρήθηκε σε 8 (24,2%) ασθενείς. Στην ομάδα διατήρησης ίδιου υποτύπου, 17 (68%) ήταν τύπου II, 7 (28%) τύπου I και 1 (4%) τύπου III. Στους ασθενείς με διαφορετικό υπότυπο, 6 (75%) ήταν τύπου II [4 (77,7%) εμφάνισαν αχαλασία τύπου I και 2 (23,3%) διάχυτο οισοφαγικό σπασμό], ενώ 2 (25%) ασθενείς με τύπου III ανέπτυξαν τύπου II αχαλασία. Η στατιστική ανάλυση των μανομετρικών παραμέτρων πριν την ΕΔΜ ανέδειξε την μέση υπολοιπόμενη πίεση (IRP) (p=0,014) και τη μεγαλύτερη ηλικία (p=0,020) να συσχετίζονται με την αλλαγή του υποτύπου μετά την ΕΔΜ.
Συμπεράσματα: Η ΕΔΜ επηρεάζει την κινητικότητα του οισοφάγου στο 25% των ασθενών με αχαλασία, χωρίς όμως να εμποδίζει την φυσική εξέλιξη της νόσου από τον τύπο III στον τύπο I.

eP07

ΜΑΛΝΗ ΚΑΙ ΜΗ ΕΠΕΜΒΑΤΙΚΟΙ ΔΕΙΚΤΕΣ ΙΝΩΣΗΣ ΤΟΥ ΗΠΑΤΟΣ ΣΕ ΑΣΘΕΝΕΙΣ ΜΕ ΙΦΝΕ

Μάντακα Α, Ορφανουδάκη Ε, Πατσαβέλα Σ, Κίντριλη Α, Αναγνωστοπούλου Ε
Γαστρεντερολογικό Τμήμα, ΓΝ Χανίων «Άγιος Γεώργιος»

Εισαγωγή: Η μη αλκοολική λιπώδης νόσος του ήπατος (ΜΑΛΝΗ) συνυπάρχει στο ¼ περίπου των ασθενών με Ιδιοπαθή Φλεγμονώδη Νόσο του Εντέρου (ΙΦΝΕ). Η μεγαλύτερη ηλικία, το μεταβολικό σύνδρομο, το ιστορικό χειρουργείου για τη νόσο και η μεγαλύτερη διάρκεια νόσου συνιστούν παράγοντες κινδύνου για ΜΑΛΝΗ στους ασθενείς με ΙΦΝΕ.
Σκοπός: Σκοπός της μελέτης είναι να εκτιμηθεί η συχνότητα εμφάνισης ΜΑΛΝΗ σε ασθενείς με ΙΦΝΕ, να υπολογιστεί ο βαθμός ηπατικής ίνωσης με FIB-4 και NFS και να ανιχνευθούν πιθανές συσχετίσεις με τα χαρακτηριστικά της νόσου.
Υλικό-Μέθοδοι: Καταγράφηκαν προοπτικά ασθενείς με ΙΦΝΕ, οι οποίοι παρακολουθούνται στο Ιατρείο ΙΦΝΕ στο Γενικό Νοσοκομείο Χανίων και είχαν τουλάχιστον έναν υπέρηχο άνω κοιλίας από 1/1/2022 έως 31/08/2023. Κριτήρια αποκλεισμού ήταν: α) ιστορικό πρωτοπαθούς ηπατικής νόσου (AIH, PBC, PSC, αιμοχρωμάτωση, νWilson, A1AT), μεταβολικού νοσήματος ή θετικό HBSAg ή anti-HCV, β) ιστορικό κίρρωσης, ηπατοκυτταρικού καρκίνου, μεταμόσχευσης ήπατος, γ) ημερήσια κατανάλωση αλκοόλ >20g στις γυναίκες, >30g στους άνδρες και δ) φαρμακευτική τοξικότητα ή διαταραχές θρέψης. Η στατιστική ανάλυση έγινε με τη χρήση SPSS 24 (SPSSInc.Chicago, IL, USA).
Αποτελέσματα: Μελετήθηκαν 85 ασθενείς [56.5%(48) άνδρες, 51.8%(44) με νόσο Crohn], διάμεσης ηλικίας 54έτη (20-78), μέσης διάρκειας νόσου 12.53±9.78 έτη, 62.4% με ιστορικό λήψης τουλάχιστον ένα βιολογικού παράγοντα(43.5% με χρήση anti-TNF α) κανείς με πρόσφατη χρήση κορτικοειδών, 30.6% με εξωεντερικές εκδηλώσεις και 8.2%(7) με ιστορικό χειρουργείου για τη νόσο. Από τους κλασικούς παράγοντες καρδιαγγειακού κινδύνου 28.2% με ΑΥ, 11.8% με ΣΔ, 14.1% με ΔΛΔ, ιστορικό καπνίσματος 55.3% και BMI>30 σε ποσοστό 21.2%. Υπερηχογραφικά ευρήματα στεάτωσης (ήπια 17.6%, μέτρια 7.1%, σοβαρή 1.2%) βρέθηκαν σε 25.9% των ασθενών με ΙΦΝΕ. Ενδιάμεσου κινδύνου για ίνωση με FIB-4 1.3-2.67 βρέθηκε στο 12.9% και NFS -1.455-0.675 στο 31.8% των ασθενών με ΙΦΝΕ. Η στεάτωση δεν βρέθηκε να σχετίζεται με το είδος, τη διάρκεια της νόσου, το ιστορικό λήψης βιολογικού παράγοντα, το ιστορικό χειρουργείου ή την αυξημένη CRP.
Συμπεράσματα: Η ΜΑΛΝΗ συνυπάρχει στο 1/4 των ασθενών μας με ΙΦΝΕ, ποσοστό αντίστοιχο με τη διεθνή βιβλιογραφία. Μεγαλύτερες μελέτες απαιτούνται για να εκτιμηθεί η πιθανή αλληλεπίδραση των δύο νοσημάτων και να ανιχνευθούν τα φαινοτυπικά χαρακτηριστικά των ασθενών με ΙΦΝΕ με κίνδυνο για εμφάνιση ηπατικής ίνωσης και προχωρημένης ηπατικής νόσου.

eP8

ΠΡΩΤΟΠΑΘΕΣ MALT ΛΕΜΦΩΜΑ ΣΕ ΑΣΘΕΝΗ ΜΕ ΜΟΝΗ ΕΝΤΟΠΙΣΗ ΤΟ ΠΑΧΥ ΕΝΤΕΡΟ

Αργυρόπουλος Θ, Νάκου Ε, Μπαμπαλή Α, Βούλγαρη Ε, Ζορμπάς Π, Παπαθανάσης Α, Βουδούκης Ε, Πούλου Α
Γαστρεντερολογικό τμήμα, ΓΝΑ «Κοργιαλένειο-Μπενάκειο» ΕΕΣ

Εισαγωγή: Τα εξωλεμφαδενικά λεμφώματα του γαστρεντερικού είναι καλά περιγεγραμμένες κλινικές οντότητες, αλλά τα πρωτοπαθή MALT (Mucosal Associated Lymphoid Tissue) Λεμφώματα με μόνη εντόπιση το παχύ έντερο είναι εξαιρετικά σπάνια. Τις περισσότερες φορές οι ασθενείς έχουν μη ειδικά συμπτώματα, καθιστώντας δύσκολη τη διάγνωση. Παρουσιάζουμε την περίπτωση ασθενούς 69 ετών με σιδηροπενική αναιμία, στην οποία, στα πλαίσια διερεύνησης με κολονοσκόπηση, ανευρέθησαν δύο πολύποδες, η ιστολογική εξέταση των οποίων ανέδειξε χαμηλόβαθμο Β-λέμφωμα του τύπου του λεμφώματος οριακής ζώνης εκ του λεμφικού ιστού των βλεννογόνων/MALTΛέμφωμα.
Παρουσίαση περιστατικού: Ασθενής 69 ετών, θήλυ, με ατομικό αναμνηστικό αρτηριακής υπέρτασης, υπεβλήθη σε ενδοσκόπηση κατωτέρου πεπτικού στα πλαίσια διερεύνησης σιδηροπενικής αναιμίας πρόσφατης έναρξης, στην οποία ανευρέθησαν 2 πολύποδες διαμέτρου 3 και 1 εκατοστού στο σιγμοειδές. Αρχικά ελήφθησαν βιοψίες που έθεσαν την υπόνοια MALT λεμφώματος και η ασθενής παραπέμφθηκε σε Αιματολόγο ο οποίος συνέστησε περαιτέρω διερεύνηση με PET CT για σταδιοποίηση. Ο έλεγχος ανέδειξε μόνο τις δύο εστίες στο παχύ έντερο και συνεστήθη από τον θεράποντα ιατρό ενδοσκοπική εκτομή των βλαβών αντί χειρουργείου. Η επέμβαση πραγματοποιήθηκε στο ενδοσκοπικό τμήμα μας και η βιοψία επιβεβαίωσε την αρχική διάγνωση. Η ασθενής ακολούθως εντάχθηκε σε χημειοθεραπευτικό σχήμα, το οποίο λαμβάνει μέχρι και σήμερα.
Συμπέρασμα: Δεν υπάρχουν προς το παρόν τεκμηριωμένες θεραπευτικές οδηγίες για την αντιμετώπιση του MALT λεμφώματος με μόνη εντόπιση το παχύ έντερο. Οι θεραπευτικές επιλογές περιλαμβάνουν χειρουργική αφαίρεση, χημειοθεραπεία, ακτινοθεραπεία και ενδοσκοπική εκτομή.

eP9

ΤΕΛΙΚΗ ΕΙΛΕΪΤΙΔΑ ΩΣ ΤΥΧΑΙΟ ΕΥΡΗΜΑ ΕΝΔΟΣΚΟΠΙΚΟΥ ΕΛΕΓΧΟΥ ΣΕ ΑΣΥΜΠΤΩΜΑΤΙΚΟΥΣ ΑΣΘΕΝΕΙΣ

Τσαφαρίδου Μ,[1] Φωτεινογιαννοπούλου Κ,[1] Θεοδωράκη Ε,[2] Ορφανουδάκη Ε,[3] Δρυγιανάκης Ι,[1] Κουτρουμπάκης Ι[1]
[1]Γαστρεντερολογική Κλινική, Πανεπιστημιακό Γενικό Νοσοκομείο Ηρακλείου, Ηράκλειο Κρήτης, [2]Ιδιωτικό Γαστρεντερολογικό Ιατρείο Μοιρών, Επιστημονική συνεργάτιδα Γαστρεντερολογικής κλινικής ΠΑΓΝΗ, [3]Περιφερειακό Γενικό Νοσοκομείο Χανίων, Χανιά Κρήτης

Σκοπός: Σκοπός της μελέτης ήταν η εξέταση της συχνότητας παρουσίας φλεγμονής στον τελικό ειλεό, ως τυχαίο εύρημα κολονοσκόπησης σε ασυμπτωματικούς ασθενείς, καθώς και της φυσικής πορείας των ασθενών αυτών.
Υλικό και Μέθοδος: Αναδρομική μελέτη, με αναζήτηση στην ηλεκτρονική βάση (με προοπτική καταγραφή) δεδομένων της Γαστρεντερολογικής κλινικής του ΠΑΓΝΗ, του όρου «έλκη στον τελικό ειλεό», όλων των ασθενών που υποβλήθηκαν σε κολονοσκόπηση με ένδειξη: προσυπτωματικός έλεγχος, επανενδοσκόπηση μετά από πολυπεκτομή, προμεταμοσχευτικός έλεγχος, από το 2012 ως το 2023. Αποκλείστηκαν από τη μελέτη ασθενείς με ήδη γνωστή διάγνωση ιδιοπαθούς φλεγμονώδους νόσου. Έγινε καταγραφή δημογραφικών χαρακτηριστικών και παραγόντων που έχουν συσχετιστεί βιβλιογραφικά με φλεγμονή στον τελικό ειλεό [κάπνισμα, λήψη μη-στεροειδών αντιφλεγμονωδών φαρμάκων (ΜΣΑΦ)]. Έγινε μονοπαραγοντική και πολυπαραγοντική ανάλυση των δεδομένων με λογισμικό SpSS v22 και ως επίπεδο στατιστικής σημαντικότητας χρησιμοποιήθηκε το όριο 0.05.
Αποτελέσματα: Η αναζήτηση ανέδειξε 465 ασθενείς με έλκη στον τελικό ειλεό, από τους οποίους οι 205 είχαν ήδη διαγνωσμένη νόσο. Από τους υπόλοιπους, 208 υποβλήθηκαν σε κολονοσκόπηση με ένδειξη κάποιο σύμπτωμα (διάρροια, κοιλιακό άλγος, αναιμία, απώλεια βάρους) και αποκλείστηκαν από τη μελέτη. Τελικά 52 ασθενείς αποτέλεσαν τον πληθυσμό μελέτης (44% γυναίκες, μέσος όρος ηλικίας 57 έτη, μέση παρακολούθηση 4 έτη. Από αυτούς 43 (82.6%) υποβλήθηκαν σε επαναληπτική κολονοσκόπηση και σε 15 (29%) η ειλεΐτιδα είχε υφεθεί ενώ οι υπόλοιποι είχαν ενδοσκοπικά και ιστολογικά χαρακτηριστικά μη ειδικής ειλεΐτιδας, από τους οποίους 3 έλαβαν αγωγή με βουδεζονίνη, αλλά δεν εμφάνισαν συμπτώματα κατά την παρακολούθηση και η αγωγή διεκόπη. Τεκμηρίωση διάγνωσης NC έγινε σε 12 (23%), οι μισοί από αυτούς εκδήλωσαν συμπτωματολογία κατά την παρακολούθηση, 6 ασθενείς έλαβαν αγωγή και μόνο 5 από αυτούς (9.6%) ειδική προχωρημένη θεραπεία με κλασικά ανοσοκατασταλτικά ή βιολογικό παράγοντα. Στην πολυπαραγοντική ανάλυση των αποτελεσμάτων, δε βρέθηκε στατιστικά σημαντική συσχέτιση ανάμεσα στη διάγνωση μη-ειδικής ειλεΐτιδας και την εκδήλωση συμπτωματολογίας, την επιμονή της ενδοσκοπικής εικόνας σε επαναληπτική κολονοσκόπηση, τη λήψη ΜΣΑΦ ή το κάπνισμα.
Συμπεράσματα: Η φλεγμονή στον τελικό ειλεό αποτελεί σχετικά συχνό εύρημα σε προσυμπτωματικές ενδοσκοπήσεις. Η πλειοψηφία των ασθενών διαδράμουν ασυμπτωματικοί μόνο ένας στους 10 θα χρειαστεί μακροχρόνια ειδική θεραπεία. Η τακτική παρακολούθηση των ασθενών είναι η ενδεικνυόμενη προσέγγιση για την εκλογή όσων θα χρειαστούν φαρμακευτική αντιμετώπιση. Για την διερεύνηση προδιαθεσικών παραγόντων και της φυσικής πορείας της μη ειδικής τελικής ειλεΐτιδας απαιτούνται περισσότερες μελέτες.

eP10

ΑΣΦΑΛΕΙΑ ΚΑΙ ΑΠΟΤΕΛΕΣΜΑΤΙΚΟΤΗΤΑ ΤΗΣ ΛΕΥΚΑΦΑΙΡΕΣΗΣ ΩΣ ΣΥΜΠΛΗΡΩΜΑΤΙΚΗΣ ΘΕΡΑΠΕΙΑΣ ΓΙΑ ΤΗΝ ΕΛΚΩΔΗ ΚΟΛΙΤΙΔΑ

Παπαθανασίου Ε,[1] Τσιρώνη Ε,[2] Τζουβαλά Μ,[3] Ιωάννου Α,[1] Μαρκόπουλος Π,[2] Ζαχαροπούλου Ε,[3] Τζάκρη Μ,[1] Παντελάκης Ε,[1] Λεωνιδάκις Γ,[1] Μπάμιας Γ,[4] Μιχόπουλος Σ,[1] Ζαμπέλη Ε[1]
[1]Γαστρεντερολογική Κλινική, Γενικό Νοσοκομείο Αθηνών Αλεξάνδρα, [2]Γαστρεντερολογικό Τμήμα, ΓΑΝΠ Μεταξά, [3]Γαστρεντερολογικό Τμήμα, Γενικό Νοσοκομείο Νίκαιας Πειραιά «Άγιος Παντελεήμων»- Γενικό Νοσοκομείο Δυτικής Αττικής «Η Αγία Βαρβάρα», [4]Γαστρεντερολογική Κλινική, Γενικό Νοσοκομείο Νοσημάτων Θώρακος «Η Σωτηρία»

Εισαγωγή: Η αφαίρεση κοκκιοκυττάρων/μονοκυττάρων (λευκαφαίρεση) είναι μία μη φαρμακευτική παρέμβαση για ασθενείς με ιδιοπαθή φλεγμονώδη νοσήματα του εντέρου (ΙΦΝΕ). Η εφαρμογή της μπορεί να ωφελήσει σε περιπτώσεις πρωτοπαθούς ή δευτεροπαθούς μη ανταπόκρισης σε βιολογικούς παράγοντες.
Σκοπός: Η αξιολόγηση της αποτελεσματικότητας και ασφάλειας της λευκαφαίρεσης ως συμπληρωματικής θεραπείας σε ασθενείς με ελκώδη κολίτιδα.
Υλικό και Μέθοδος: Το σχήμα εφόδου περιλαμβάνει δύο συνεδρίες εβδομαδιαίως για τουλάχιστο 3 εβδομάδες. Η συντήρηση περιλαμβάνει μία εβδομαδιαία συνεδρία για έναν μήνα, εν συνεχεία μία συνεδρία κάθε 15 ημέρες για ένα μήνα και μηνιαίες συνεδρίες έκτοτε. Η αξιολόγηση της ανταπόκρισης γίνεται μετά από την ολοκλήρωση τουλάχιστο 10 συνεδριών.
Αποτελέσματα: 9 ασθενείς (6 άνδρες) με εκτεταμένη (Ε3) και μία ασθενής με αριστερόπλευρη (Ε2) ελκώδη κολίτιδα υποβλήθηκαν σε λευκαφαίρεση. Μέση ηλικία 39,6 έτη (22-61). Όλοι οι ασθενείς είχαν αποτύχει σε έναν και τα δύο τρίτα, σε δύο βιολογικούς παράγοντες. Όλοι υποβλήθηκαν σε λευκαφαίρεση σε συνδυασμό με την τρέχουσα αγωγή τους: 4 σε συνδυασμό με υψηλή δόση tofacitinib, 3 με ustekinumab, 2 με vedolizumab και ένας ασθενής με κορτικοειδή. Η μέση διάρκεια θεραπείας ήταν 5,1 μήνες (2-13 μήνες), ενώ ο μέσος αριθμός συνεδριών ήταν 16,2 (6-45). Σε δύο περιπτώσεις επιτεύχθηκε κλινική και ενδοσκοπική ύφεση της νόσου (20%), ενώ τρείς ασθενείς εκδήλωσαν κλινική ανταπόκριση (30%). Και οι 4 ασθενείς υπό tofacitinib είχαν ευνοϊκή ανταπόκριση. Δύο ασθενείς υποβλήθηκαν τελικά σε κολεκτομή και τρεις ασθενείς διέκοψαν λόγω μη ανταπόκρισης. Δεν διαπιστώθηκαν ανεπιθύμητες ενέργειες.
Συμπεράσματα: Σε μια σειρά ανθεκτικών ασθενών με ελκώδη κολίτιδα, οι μισοί ασθενείς ωφελήθηκαν από την προσθήκη λευκαφαίρεσης στην βιολογική θεραπεία.

Πίνακας

ΑΑ	Ηλικία	Φύλο	Έκταση Νόσου	Προηγούμενη θεραπεία	Τρέχουσα θεραπεία	Σύνολο συνεδριών	Διάρκεια Θεραπείας	Έκβαση
1	32	♂	E3	steroids, infliximab	vedolizumab	20	13 μήνες	αλλαγή θεραπείας
2	42	♂	E3	steroids, AZA, infliximab, vedolizumab	tofacitinib	27	13 μήνες	ύφεση
3	52	♂	E3	steroids, adalimumab, infliximab, AZA MTX	ustekinumab	10	3 μήνες	αλλαγή θεραπείας
4	32	♂	E3	steroids, infliximab, vedolizumab	cyclosporine, steroids, ustekinumab	45	9 μήνες	κολεκτομή
5	35	♂	E3	steroids, infliximab	vedolizumab	8	2 μήνες	κολεκτομή
6	61	♂	E3	steroids, vedolizumab, infliximab	tofacitinib	12	4 μήνες	κλινική ανταπόκριση
7	30	♂	E2	steroids, infliximab, tofacitinib	steroids	9	2 μήνες	αλλαγή θεραπείας
8	35	♂	E3	steroids, vedolizumab, infliximab, AZA	tofacitinib	13	2 μήνες	ύφεση
9	55	♂	E3	steroids, infliximab, AZA	ustekinumab	6	1 μήνας	κλινική ανταπόκριση
10	22	♂	E3	steroids, AZA, infliximab, MTX, adalimumab	tofacitinib	12	2 μήνες	κλινική ανταπόκριση

eP11

ΕΠΑΝΑΧΟΡΗΣΗ INFLIXIMAB ΣΕ ΑΣΘΕΝΕΙΣ ΜΕ ΠΕΡΙΕΔΡΙΚΗ ΝΟΣΟ CROHN ΠΟΥ ΕΧΟΥΝ ΑΠΟΤΥΧΕΙ ΣΕ ΟΛΕΣ ΤΙΣ ΑΛΛΕΣ ΘΕΡΑΠΕΙΕΣ

Μουσουράκης Κ, Χρηστίδου Α, Νούσιας Γ, Κουστένης Κ, Μπέκα Ε, Αρβανίτης Κ, Χατζηευαγγελινού Χ, Κατωπόδη Κ, Βερετάνος Χ, Γεωργιάδη Τ, Μυλωνάς Ι, Κοζομπόλη Δ, Παπαρίζου Α, Προβή Δ, Μουντάκη Α, Αλμπάνη Φ, Καλόγηρος Γ, Πάτση Μ, Τσατσά Α, Καραούζας Λ, Μελά Μ, Βαρυτιμιάδης Κ, Αρχαύλης Ε, Παπαστεργίου Β, Βιάζης Ν
Γαστρεντερολογικό Τμήμα, ΓΝ «Ο Ευαγγελισμός, Πολυκλινική Αθηνών»

Σκοπός: Να αξιολογήσει αν είναι αποτελεσματική η επαναχορήγηση infliximab (IFX) σε μια κοόρτη ασθενών με εξαιρετικά ανθεκτική νόσο Crohn με περιεδρική συμμετοχή.
Μεθοδοι: Αναδρομική ανάλυση δεδομένων που συλλέγησαν προοπτικά από ασθενείς με νόσο Crohn (CD) και περιεδρική συμμετοχή, οι οποίοι παρότι υποβλήθηκαν σε θεραπεία με infliximab αναγκάστηκαν να αλλάξουν θεραπεία είτε λόγω πρωτοπαθούς μη ανταπόκρισης, είτε λόγω απώλειας της ανταπόκρισης, είτε λόγω εμφάνισης αλλεργικής αντίδρασης. Στη συνέχεια εμφάνισαν ανθεκτικότητα και στις υπόλοιπες θεραπείες που δοκιμάστηκαν, με συνέπεια να χορηγηθεί εκ νέου IFX. Αξιολογήθηκε η κλινική ανταπόκριση στην αντιμετώπιση των συριγγίων (Perianal Disease Activity Index PDAI ≤ 4), καθώς και οι ανεπιθύμητες ενέργειες των ασθενών αυτών.
Αποτελέσματα: Συμπεριελήφθησαν 7 ασθενείς (4 γυναίκες), με μέση ηλικία (SD) τα 38.2 (9.5) έτη. Σύμφωνα με την ταξινόμηση κατά Μόντρεαλ οι ασθενείς είχαν L1 (n=1), L2 (n=1) και L3 (n=5) νόσο. Μετά την αρχική αποτυχία του IFX, οι ασθενείς έλαβαν vedolizumab, ustekinumab και adalimumab χωρίς όμως ανταπόκριση ή με δευτερογενή απώλεια της ανταπόκρισης. Για το λόγο αυτό αποφασίστηκε η εκ νέου χορήγηση infliximab με παράλληλη χορήγηση αζαθειοπρίνης. Μετά από 1 έτος παρακολούθησης κλινική ανταπόκριση (PDAI ≤ 4) εμφάνισαν 2 ασθενείς (28.5%). Η χορήγηση IFX σταμάτησε σε 1 ασθενή μετά την αρχική δόση λόγω σοβαρής αλλεργικής αντίδρασης, όμως οι υπόλοιποι ασθενείς δεν εμφάνισαν σημαντικές παρενέργειες.
Συμπέρασμα: Η επαναχορήγηση IFX μπορεί να βοηθήσει ένα μικρό ποσοστό ανθεκτικών στη θεραπεία ασθενών με περιεδρική νόσο Crohn.

eP12

ΚΛΙΝΙΚΗ ΥΦΕΣΗ ΕΝΑ ΧΡΟΝΟ ΜΕΤΑ ΤΗΝ ΠΡΩΤΟ-ΔΙΑΓΝΩΣΗ ΝΟΣΟΥ CROHN. ΔΕΔΟΜΕΝΑ ΑΠΟ ΕΝΑ ΚΕΝΤΡΟ ΑΝΑΦΟΡΑΣ

Κοζομπόλη Δ, Χρηστίδου Α, Βερετάνος Χ, Γεωργιάδη Τ, Παπαρίζου Α, Αρβανίτης Κ, Μπέκα Ε, Μουντάκη Α, Αλμπάνη Φ, Μυλωνάς Ι, Καλόγηρος Γ, Κουστένης Κ, Προβή Δ, Μουσουράκης Κ, Τσατσά Α, Νούσιας Γ, Καραούζας Λ, Πάτση Μ, Παπαστεργίου Β, Μελά Μ, Κατωπόδη Κ, Χατζηευαγγελινού Χ, Βαρυτιμιάδης Κ, Αρχαύλης Ε, Βιάζης Ν
Γαστρεντερολογικό Τμήμα, ΓΝ «Ο Ευαγγελισμός, Πολυκλινική Αθηνών»

Σκοπός: Να αξιολογήσουμε τα ποσοστά ύφεσης μεταξύ των νεοδιαγνωσθέντων ασθενών με νόσο Crohn (CD) στο Τμήμα μας την τελευταία 3ετία.
Μέθοδοι: Η ενεργότητα της νόσου καθορίστηκε με βάση τον δείκτη ενεργότητας της νόσου Crohn (Crohn's disease activity index-CDAI). Ως κλινική ύφεση μετά από 1 χρόνο παρακολούθησης ορίστηκε ο CDAI <150, η απουσία περιεδρικής νόσου και η απουσία λήψης στεροειδών > 3 μήνες. Ως βιοχημική ύφεση ορίστηκε τιμή CRP<1 mg/dl και τιμή fecal calprotectin (FC)<150 ug/g (εφόσον η μέτρησης της ήταν εφικτή) σε συνδυασμό με φυσιολογικές τιμές αλβουμίνης. Ως ενδοσκοπική ύφεση ορίστηκε η τιμή SES-CD<3. Ως βαθιά ύφεση ορίστηκε ο συνδυασμός κλινικής, βιοχημικής και ενδοσκοπικής ύφεσης.
Αποτελέσματα: Συμπεριελήφθησαν 101 ασθενείς (50.42% γυναίκες, μέση ηλικία 34 έτη), 72 με φλεγμονώδη φαινότυπο (71.28%), 21 στενωτική νόσο (20.79%) και 8 διατιτραίνουσα νόσο (7.92%). Εικοσιπέντε ασθενείς (24.75%) είχαν περιεδρική νόσο, 28 είχαν και εξω-εντερικές εκδηλώσεις (27.72%), ενώ 59 ασθενείς (58.41%) είχαν μέτρια-σοβαρή νόσο (CDAI>220). Κατά τον πρώτο χρόνο από τη διάγνωση, 62 ασθενείς έλαβαν βιολογικό παράγοντα (61.38%) και πιο συγκεκριμένα αντι-TNF (n=38, 61.29%), vedolizumab (n=11, 17.74%) και ustekinumab (n=13, 20.96%). Μετά από 1 έτος παρακολούθησης 67 ασθενείς εμφάνισαν κλινική ύφεση (66.33%), 53 ασθενείς εμφάνισαν βιοχημική ύφεση (52.47%) ενώ 8 ασθενείς υποβλήθηκαν σε χειρουργική επέμβαση (7.92%). Από τους 101 ασθενείς της μελέτης, στο 1 έτος ενδοσκοπήθηκαν οι 59 και βαθιά ύφεση παρατηρήθηκε στους 15 από αυτούς (25.42%).
Συμπεράσματα: Σε πρωτοδιαγνωσμένους ασθενείς με νόσο Crohn η σωστή χρήση του θεραπευτικού αλγορίθμου οδηγεί σε υψηλά ποσοστά κλινικής ύφεσης (>60%) μετά από 1 χρόνο θεραπείας.

eP13

ΚΟΣΤΟΣ ΕΝΔΟΣΚΟΠΙΚΗΣ ΑΝΑΣΤΡΟΦΗΣ ΧΟΛΑΓΓΕΙΟΠΑΓΚΡΕΑΤΟΓΡΑΦΙΑΣ: ΑΝΑΔΡΟΜΙΚΗ ΜΟΝΟΚΕΝΤΡΙΚΗ ΜΕΛΕΤΗ ΠΑΡΑΤΗΡΗΣΗΣ

Χλωράκης Γ,[1] Αυγουστάκη Α,[1] Βαλάτας Β,[1] Πουλή Ε,[2] Καλαϊτζάκης Ε[1]
[1]Τμήμα Γαστρεντερολογίας, Πανεπιστημιακό Γενικό Νοσοκομείο Ηρακλείου, Πανεπιστήμιο Κρήτης, Ηράκλειο, [2]Τμήμα Ακτινολογίας, Πανεπιστημιακό Γενικό Νοσοκομείο Ηρακλείου, Πανεπιστήμιο Κρήτης, Ηράκλειο

Εισαγωγή: Η ERCP αποτελεί επεμβατική μέθοδο με υψηλό κόστος, αλλά όχι αποκλειστικά, λόγω των υλικών που χρησιμοποιούνται. Δεδομένα αναφορικά με το κόστος της ERCP στην Ελλάδα, πρακτικά, δεν υπάρχουν.
Σκοπός: Η αξιολόγηση του κόστους ERCP.
Ασθενείς και Μέθοδος: Από την ενδοσκοπική βάση δεδομένων του νοσοκομείου αναλύθηκαν όλες οι ERCP του διαστήματος Μάιος-Ιούνιος 2023. Αποκλείστηκαν οι ERCP που έγιναν για αφαίρεση πλαστικής ενδοπρόθεσης.
Αποτελέσματα: Σε 44 ασθενείς διενεργήθηκαν 50 ERCP (86% επείγουσες, μέση ηλικία 68 έτη, 54% γυναίκες, 68% με λιθίαση, 32% με κακοήθη στένωση κοινού χοληδόχου πόρου, 6% χολαγγειοσκόπηση ενός χρήστη). Ο μέσος χρόνος νοσηλείας ήταν 7,95 ημέρες (IQR=10-4,5). Η μέση τιμή κόστους υλικών και νοσηλείας ήταν 1167€ (IQR=1254-664) και 2464€ (IQR=3466-1466), αντίστοιχα. Υψηλότερο κόστος υλικών παρατηρήθηκε σε προγραμματισμένα περιστατικά, σχετιζόμενα με κακοήθη απόφραξη των χοληφόρων και σε διενέργεια χολαγγειοσκόπησης (Πίνακας). Σε κάθε προγραμματισμένη επέμβαση απασχολήθηκαν δύο ιατροί επιμελητές Α' και δύο νοσηλευτές/τριες με ημερήσιο μισθολογικό κόστος 117€ και 82€ αντίστοιχα, έκαστος, το οποίο αντιστοιχεί σε 66 € για κάθε ERCP.
Η αδυναμία καθετηριασμού του φύματος λόγω καρκινικής διήθησης (n=3) οδήγησε σε διαδερμική διηπατική παροχέτευση χοληφόρων (PTBD) με μέσο όρο κόστους νοσηλείας 3606 € (vs. 2430 € στους ασθενείς όπου επιτεύχθηκε πρόσβαση στα χοληφόρα, p=0,464).
Συμπέρασμα: Το κόστος ERCP εκτοξεύεται στις περιπτώσεις τοποθέτησης μεταλλικού stent και όσο αυξάνεται ο βαθμός πολυπλοκότητας (χολαγγειοσκόπηση), ενώ το κόστος νοσηλείας αυξάνεται στις περιπτώσεις κακοήθους απόφραξης των χοληφόρων.

Πίνακας. Κόστος υλικών ERCP και νοσηλείας.

	Κόστος ERCP (€, μέση τιμή (IQR), p-value)	Κόστος Νοσηλείας (€, μέση τιμή (IQR), p-value)
Προγραμματισμένη vs. Επείγουσα	1507 (1512-664) vs. 1173 (1279-664), *p=0,662*	1959 (2139-1038) vs. 2624 (3612-1552) *p=0,812*
Τοποθέτηση ενδοπρόθεσης vs. Όχι	1609 (2308-860) vs. 939 (1096-609), *p=0,031*	2876 (3869-1558) vs. 2231 (2770-2770), *p=0,171*
Πλαστική	1227 (1464-805), *p=0,971*	2560 (3715-1521), *p=0,817*
Μεταλλική	3232 (4355-2440), *p=0,025*	4065 (5079-3086), *p=0,035*
Κακοήθης vs. Καλοήθης νόσος	1583 (2440-675) vs. 1157 (1187-664), *p=0,213*	3319 (4359-2539) vs. 2132 (2363-1423) *p=0,02*
Χολαγγειοσκόπηση vs. Όχι	4597 vs. 1005 *p=0,035*	5107 vs. 2320 *p=0,043*

eP14

ΣΠΑΝΙΑ ΕΞΩΘΩΡΑΚΙΚΗ ΕΝΤΟΠΙΣΗ ΜΕΤΑΣΤΑΤΙΚΟΥ ΜΕΣΟΘΗΛΙΩΜΑΤΟΣ ΥΠΕΖΩΚΟΤΑ ΠΟΥ ΔΙΑΓΝΩΣΤΗΚΕ ΜΕ ΕΝΔΟΣΚΟΠΙΚΟ ΥΠΕΡΗΧΟΤΟΜΟΓΡΑΦΗΜΑ

Γαλανόπουλος Μ,[1] Δημητριάδης Δ,[1] Τζαννίνης Δ,[2] Καραγιάννης Δ[1]
[1]Α Γαστρεντερολογικό Τμήμα, Ιατρικό Κέντρο Αθηνών, [2]Ογκολογική κλινική, Ιατρικό Κέντρο Αθηνών

Εισαγωγή: Το κακόηθες μεσοθηλίωμα του υπεζωκότα αποτελεί σπάνια μορφή όγκου της υπεζωκοτικής κοιλότητας και συνδέεται συνήθως με ιστορικό χρόνιας έκθεσης στον αμίαντο. Οι κύριες θέσεις για μεταστάσεις είναι ο πνεύμονας, οι επιχώριοι λεμφαδένες, το ήπαρ, τα επινεφρίδια και οι νεφροί. Σπάνια έχουν παρατηρηθεί εξω-θωρακικές θέσεις μετάστασης του όγκου, όπως η μεταστατική διήθηση ηπατογαστρικού λεμφαδένα όπως περιγράφεται στο περιστατικό μας.
Παρουσίαση περιστατικού: Θήλυ ασθενής 62 ετών υπεβλήθηκε σε αξονική τομογραφία (CT) θώρακος το 2015 στα πλαίσια έναρξης δύσπνοιας με ανεύρεση πλευριτικού υγρού. Ακολούθησε διερεύνηση με θωρακοσκοπική βιοψία του υπεζωκότα, οπότε και ετέθη η διάγνωση του κακοήθους μεσοθηλιώματος και αντιμετωπίστηκε με δεξιά πλευροπνευμονεκτομή (2016) και συνεδρία ακτινοθεραπειών. Ασθενής παρέμεινε ασυμπτωματική και σταθερή στην περίοδο παρακολούθησης μέχρι το καλοκαίρι του 2022 που σε απεικονιστικό επανέλεγχο με PET ελέγχεται παθολογική καθήλωση του ραδιοφαρμάκου σε ηπατογαστρικό λεμφαδένα, διαμέτρου 15 χιλιοστών και το φθινόπωρο επιβεβαιώνεται με CT κοιλίας η αύξηση του μεγέθους του. Λόγω της γειτνίασης του στην κοιλιακή αρτηρία και αδυναμία προσέγγισης υπό ακτινοσκοπική καθοδήγηση αποφασίστηκε η διενέργεια Ενδοσκοπικού υπερήχου με γραμμικού τύπου ηχοενδοσκόπιο. Επανελέχθηκε παθολογικής μορφολογίας υποηχογενής σχηματισμός περί τα 2 εκατοστών, ανάγγειος με μειωμένη ελαστικότητα στον δυναμικό έλεγχο με ελαστογραφία. Ακολούθησε η λήψη βιοπτικού υλικού με ειδική βελόνη βιοψίας FNB, πράξη ιδιαίτερα απαιτητική λόγω της άμεσης γειτνίασης της βλάβης με την έκφυση της κοιλιακής αρτηρίας από την αορτή. Η ιστολογική ανάλυση κατέδειξε στοιχεία μεταστατικής νόσου μεσοθηλιώματος.
Συμπεράσματα: Η εξωθωρακική μεταστατική νόσος του μεσοθηλιώματος αποτελεί μία ιδιαίτερα σπάνια παθολογική οντότητα που αν ταυτοποιηθεί έγκαιρα, η αντιμετώπιση της επιφέρει καλύτερο προσδόκιμο και ποιότητα ζωής για τους ασθενείς μας.

eP15

ΑΝΑΔΡΟΜΙΚΗ ΜΕΛΕΤΗ ΔΙΑΧΕΙΡΙΣΗΣ ΑΣΘΕΝΩΝ ΜΕ ΣΥΜΠΑΓΗ ΜΑΖΑ ΠΑΓΚΡΕΑΤΟΣ ΜΕ ΤΗ ΣΥΜΒΟΛΗ ΤΟΥ ΕΝΔΟΣΚΟΠΙΚΟΥ ΥΠΕΡΗΧΟΓΡΑΦΗΜΑΤΟΣ. ΔΕΔΟΜΕΝΑ ΕΝΟΣ ΚΕΝΤΡΟΥ ΑΝΑΦΟΡΑΣ.

Φραγκάκη Μ, Αρνά Δ, Ψιστάκης Α, Νικολάου Π, Βουδούκης Ε, Βάρδας Ε, Πασπάτης Γ
Γαστρεντερολογική Κλινική, Βενιζέλειο Γενικό Νοσοκομείο, Ηράκλειο Κρήτης

Εισαγωγή-Σκοπός: Σκοπός της μελέτης είναι η αξιολόγηση των ασθενών με παρουσία συμπαγούς μάζας παγκρέατος με τη χρήση του ενδοσκοπικού υπερηχογραφήματος σε ένα κέντρο αναφοράς.
Μέθοδος: Πρόκειται για αναδρομική μελέτη ενός κέντρου αναφοράς από το 03/2017 έως τον 08/2023. Κριτήρια ένταξης των ασθενών ήταν η παρουσία συμπαγούς μάζας του παγκρέατος σε CT/ MRI. Οι ασθενείς υπεβλήθησαν σε ενδοσκοπικό υπερηχογράφημα και ακολούθως σε λήψη FNA/B.
Αποτελέσματα: 218 ασθενείς εντάχθηκαν στη μελέτη (100 άνδρες (45.9%), διάμεση ηλικία 70 έτη). 61 ασθενείς (28%) ήταν καπνιστές και 108 (49.5%) είχαν σακχαρώδη διαβήτη. Τόπος διαμονής των ασθενών ήταν στην πλειοψηφία η Κρήτη (215 ασθενείς, 98.6%) με κατανομή ανά νομό Ηράκλειο 52.3%, Χανιά 21.1%, Λασίθι 14.7%, Ρέθυμνο 10.6%. Σε 212 ασθενείς έγινε λήψη υλικού από τη βλάβη με βελόνα FNB στους 215 (98.6%). Ο διάμεσος αριθμός περασμάτων ήταν 2. Κανένας ασθενής δεν εμφάνισε επιπλοκή από την ενδοσκοπική παρέμβαση. Η κυτταρολογική διάγνωση ήταν στην πλειοψηφία αδενοκαρκίνωμα (190ασθενείς, 87.2%) και ακολούθως νευροενδοκρινής όγκος (15 ασθενείς, 6.9%), μετάσταση (5 ασθενείς, 2.9%), συμπαγές ψευδοθηλώδες νεόπλασμα (2ασθενείς, 0.9%), λέμφωμα (1ασθενής, 0.5%) και καλοήθης βλάβη (5 ασθενείς,2.3%). 72 ασθενείς (33%) υπεβλήθησαν σε χειρουργική επέμβαση, ενώ χημειοθεραπεία έλαβε το 65.6% (143 ασθενείς). Ο συνολικός διάμεσος χρόνος παρακολούθησης ήταν 13.74 μήνες. 156 ασθενείς (71.6%) απεβίωσαν με διάμεσο χρονικό διάστημα επιβίωσης 6.77 μήνες (εύρος 0-122). 62 ασθενείς (28.4%) ζουν με διάμεσο χρονικό διάστημα παρακολούθησης 15.13 μήνες (εύρος 0-64.97).
Συμπεράσματα: Η παρούσα αναδρομική μελέτη δεικνύει την αποτελεσματικότητα του ενδοσκοπικού υπερηχογραφήματος στην καθημερινή τριτοβάθμια πράξη.

eP16

ΚΛΙΝΙΚΗ ΠΕΡΙΠΤΩΣΗ ΣΑΡΚΩΜΑΤΟΣ KAPOSI ΠΕΠΤΙΚΟΥ ΣΕ ΑΣΘΕΝΗ ΜΕ ΕΠΙΚΤΗΤΗ ΑΝΟΣΟΑΝΕΠΑΡΚΕΙΑ

Παπαντωνίου Ε,[1] Αρβανιτάκης Κ,[2] Καλοπήτας Γ,[2] Τσάκου Α,[2] Τσιαμήτρος Σ,[2] Γερμανίδης Γ,[2] Χρυσανθίδης Θ[1]
[1]Μονάδα Ειδικών Λοιμώξεων, Α' Παθολογική Κλινική ΠΓΝΘ ΑΧΕΠΑ, Αριστοτέλειο Πανεπιστήμιο Θεσσαλονίκης, ΠΓΝΘ ΑΧΕΠΑ, Θεσσαλονίκη, [2]Γαστρεντερολογικό τμήμα, Α' Παθολογική Κλινική ΠΓΝΘ ΑΧΕΠΑ, Αριστοτέλειο Πανεπιστήμιο Θεσσαλονίκης, ΠΓΝΘ ΑΧΕΠΑ, Θεσσαλονίκη

Εισαγωγή: Το σχετιζόμενο-με-AIDS σάρκωμα Kaposi (KS), είναι ένα αγγειοϋπερπλαστικό νεόπλασμα χαμηλής κακοήθειας που σχετίζεται με μόλυνση από τον ανθρώπινο ερπητοϊο-8 (HHV-8) και αποτελεί την συχνότερη κακοήθεια σε οροθετικούς, ενώ σχετίζεται με το βαθμό της ανοσοκαταστολής. Η πλειοψηφία των ασθενών παραμένει ασυμπτωματική ή εμφανίζει χαρακτηριστικές δερματικές αλλοιώσεις, ωστόσο 40% των ασθενών θα αναπτύξουν σπλαχνική νόσο με προσβολή του πεπτικού και μόλις 8% εξ αυτών, θα εμφανίσουν συμπτωματολογία από το γαστρεντερικό.
Παρουσίαση Περιστατικού: Θήλυ 24 ετών, με ιστορικό επίκτητης ανοσοανεπάρκειας και πρόσφατη διακοπή αντιρετροϊκών, προσήλθε στο τμήμα επειγόντων περιστατικών λόγω κοιλιακού άλγους, διαρροϊκών κενώσεων και εμέτων από μηνός. Ο εργαστηριακός έλεγχος ανέδειξε υψηλούς δείκτες φλεγμονής, σιδηροπενική αναιμία και υποαλβουμιναιμία, ενώ η αξονική τομογραφία κοιλίας ανέδειξε συλλογές ελάσσονος πυέλου, ως επί περιορθικών αποστημάτων. Η ασθενής ετέθη υπό αμπικιλλίνη/σουλμπακτάμη και μετρονιδαζόλη, ελήφθησαν γενική, παρασιτολογική, καλλιέργεια κοπράνων, PCR Cl. Difficile και γαστρεντερικού, χωρίς απομόνωση παθογόνου μικροοργανισμού. Ακολούθως, πραγματοποιήθηκε διαδερμική παροχέτευση περιορθικών αποστημάτων με την καλλιέργεια, την κυτταρολογική και την PCR φυματίωσης να αποβαίνουν αρνητικές. Διενεργήθη κολονοσκόπηση με ευρήματα ερυθηματωδών φλεγμονωδών αλλοιώσεων στο ανιόν και ιστολογικά χαρακτηριστικά διήθησης από ατρακτοκυτταρικό νεόπλασμα δίκην KS, με ανοσοϊστοχημικό έλεγχο θετικό για HHV-8. Ακολούθησε γαστροσκόπηση με ανεύρεση βλάβης άντρου με παρόμοια ιστολογικά ευρήματα, ενώ η βιοψία 2 δερματικών βλαβών ύποπτων για KS ήταν αρνητική. Η ασθενής υπεβλήθη σε 2 κύκλους χημειοθεραπείας με δοξορουβικίνη, με πλήρη ύφεση συμπτωματολογίας.
Συμπεράσματα: Το KS του γαστρεντερικού αποτελεί πρόκληση καθώς η πλειοψηφία των ασθενών παραμένει ασυμπτωματική και επομένως αδιάγνωστη. Η ισχυρή κλινική υποψία και η διενέργεια ενδοσκόπησης ειδικά μεταξύ οροθετικών ασθενών, ακόμα και επί απουσίας δερματικών βλαβών, κρίνεται επιβεβλημένη.

eP17

ΜΕΤΑΣΤΑΤΙΚΟΣ ΚΑΡΚΙΝΟΣ ΣΤΟΝ ΜΑΣΤΟ ΑΠΟ ΟΡΘΟΠΡΩΚΤΙΚΟ ΜΕΛΑΝΩΜΑ

Γεωργόπουλος Η, Μπραϊμάκης Α, Κουτρουμπή Μ-Θ, Στεφανόπουλος Α, Ανδρικόπουλος Ε, Χέρας Π
Παθολογική Κλινική Γενικού Νοσοκομείου Ναυπλίου

Εισαγωγή: Η μετάσταση στον μαστό από εξωμαστικά νεοπλάσματα είναι σπάνια. Αντιπροσωπεύουν 0,4 έως 6% του συνόλου των καρκίνων του μαστού. Λιγοστά είναι τα περιστατικά μεταστατικού μελανώματος στον μαστό που έχουν περιγραφεί στην βιβλιογραφία.
Παρουσίαση περιστατικού: Παρουσιάζουμε μια ασυνήθιστη περίπτωση μεταστατικού μελανώματος στον μαστό έναν χρόνο μετά από κοιλιοπεριτοναϊκή εκτομή του πρωτοπαθούς ορθοπρωκτικού μελανώματος. Πρόκειται για μια 50χρονη γυναίκα που παρουσίασε ένα εξόγκωμα στον μαστό, το οποίο εμφανίστηκε ένα χρόνο αργότερα, αφού είχε υποβληθεί σε κοιλιοπεριτοναϊκή εκτομή ορθοπρωκτικού μελανώματος. Μετά από αφαίρεση του οζιδίου στον αριστερό μαστό, έγινε ανοσοϊστοχημεία που έθεσε την τελική διάγνωση του ορθοπρωκτικού μελανώματος. Η ασθενής υποβλήθηκε σε χημειοθεραπεία με Dacarbazin (Deticene), αφού πρώτα υποβλήθηκε σε αξονική τομογραφία εγκεφάλου-άνω/κάτω κοιλίας, για τον αποκλεισμό πιθανών άλλων μεταστάσεων.
Συμπεράσματα: Στην γνωστή βιβλιογραφία περιγράφεται μια προηγούμενη περίπτωση ορθοπρωκτικού μελανώματος, που έχει δώσει μετάσταση στον μαστό. Η περίπτωση αυτή είναι ασυνήθιστη δεδομένου ότι η κύρια περιοχή είναι η ορθοπρωκτική.

eP18

ΕΝΔΟΣΚΟΠΙΚΗ ΑΦΑΙΡΕΣΗ ΑΔΕΝΟΚΑΡΚΙΝΩΜΑΤΟΣ ΠΑΧΕΟΣ ΕΝΤΕΡΟΥ ΜΕ ΜΕ Full-thickness resection device (FTRD)

Αρνά Δ-Ε, Φραγκάκη Μ, Ψιστάκης Α, Νικολάου Π, Βάρδας Ε, Πασπάτης Γ
Γαστρεντερολογική Κλινική, Βενιζέλειο Γενικό Νοσοκομείο, Ηράκλειο Κρήτης

Εισαγωγή: Η μέθοδος ενδοσκοπικής αφαίρεσης με FTRD ολοένα και διευρύνεται. Χαρακτηριστικές ενδείξεις της μεθόδου στο παχύ έντερο είναι η παρουσία αδενώματος με αδυναμία ανύψωσης ("non-lifting" adenoma), η ατελής ενδοσκοπική αφαίρεση, η υποτροπή εκτομηθέντος αδενώματος, όταν έχουμε αδένωμα στην εντομή της σκωληκοειδούς απόφυσης ή πέριξ εκκολπωμάτων καθώς και όταν υπάρχει ισχυρή υποψία T1 αδενοκαρκινώματος + ένδειξη ενδοσκοπικής εκτομής.
Αποτελέσματα: Πρόκειται για ασθενή 55 ετών με ατομικό αναμνηστικό χειρουργηθέντος αδενοκαρκινώματος μαστού, η οποία στα πλαίσια προληπτικού ελέγχου υπεβλήθη σε κολονοσκόπηση σε ιδιώτη γαστρεντερολόγο και ανευρέθη επίπεδος πολύποδας 2εκ. στο εγκάρσιο, όπου η ιστολογική απάντηση ανέδειξε αδενοκαρκίνωμα παχέος εντέρου μέτριας διαφοροποίησης. Διενεργήθηκε απεικονιστικός έλεγχος με αξονική τομογραφία θώρακος, άνω-κάτω κοιλίας, όπου δεν ανευρέθηκαν παθολογικά ευρήματα. Η ασθενής παραπέμφθηκε στο τμήμα μας για προσπάθεια διενέργειας EFTR της βλάβης. Πραγματοποιήθηκε ενδοσκοπικά πλήρης εκτομή του πολύποδα με τη μέθοδο FTRD. Η ιστολογική εκτίμηση ανέδειξε εικόνα πλήρους αφαίρεσης αδενοκαρκινώματος παχέος εντέρου, μέτριας διαφοροποίησης, παθολογοανατομικού σταδίου με πλήρη διήθηση του υποβλεννογονίου χιτώνα pT1 (sm3), R0. Η ασθενής μετά από εκτεταμένη συζήτηση στο ογκολογικό συμβούλιο παραπέμφθηκε τελικά προς χειρουργική αντιμετώπιση.
Συμπεράσματα: Η πλήρης εκτομή του αδενοκαρκινώματος με τη μέθοδο EFTR και το παθολογοανατομικό στάδιο της νόσου θέτουν ερωτήματα για το μέλλον όσον αφορά τη χειρουργική αντιμετώπιση για λεμφαδενικό καθαρισμό ή τη χορήγηση χημειοθεραπευτικών σχημάτων.

eP19

ΤΟ USTEKINUMAB ΩΣ ΜΙΑ ΥΠΟΣΧΟΜΕΝΗ ΘΕΡΑΠΕΥΤΙΚΗ ΕΠΙΛΟΓΗ ΓΙΑ ΤΗΝ ΜΕΤΕΓΧΕΙΡΗΤΙΚΗ ΥΠΟΤΡΟΠΗ ΤΗΣ ΝΟΣΟΥ CROHN

Κόγιας Δ.[1] Καφαλής Ν,[2] Κουκλάκης Γ[3]
[1]*Ειδικευόμενος Παθολογίας, Α΄ Πανεπιστημιακή Παθολογική Κλινική, Τμήμα Ιατρικής ΔΠΘ, ΠΓΝ Αλεξανδρούπολης, Αλεξανδρούπολη,* [2]*Ειδικός Γαστρεντερολόγος, Α΄ Πανεπιστημιακή Παθολογική Κλινική, Τμήμα Ιατρικής ΔΠΘ, ΠΓΝ Αλεξανδρούπολης, Αλεξανδρούπολη,* [3]*Καθηγητής Γαστρεντερολογίας, Α΄ Πανεπιστημιακή Παθολογική Κλινική, Τμήμα Ιατρικής ΔΠΘ, ΠΓΝ Αλεξανδρούπολης, Αλεξανδρούπολη*

Εισαγωγή: Η μετεγχειρητική υποτροπή (POR, post-operative recurrence) μετά από ειλεο-κολεκτομή αποτελεί μείζονα ανησυχία σε ασθενείς με νόσο Crohn (NC). Η αποτελεσματικότητα του ustekinumab (UST) ως θεραπευτικής επιλογής για την POR σε ασθενείς με NC είναι επί του παρόντος άγνωστη.
Σκοπός: Σκοπός της παρούσας μελέτης ήταν η εκτίμηση της αποτελεσματικότητας του UST ως θεραπευτικής επιλογής για την POR σε ασθενείς με NC.
Υλικό-Μέθοδοι: Συμπεριλήφθηκαν 22 ασθενείς με NC με baseline μετεγχειρητική κολονοσκόπηση που έδειχνε POR με βαθμολογία Rutgeerts ≥i1 στους 6-12 μήνες από την ειλεο-κολονική εκτομή και έλαβαν θεραπεία με UST μετά την αρχική κολονοσκόπηση. Εκτιμήθηκαν η ενδοσκοπική επιτυχία, που ορίστηκε ως μείωση τουλάχιστον ενός βαθμού της βαθμολογίας Rutgeerts και η κλινική αποτυχία, που αξιολογήθηκε στο τέλος της παρακολούθησης και ορίστηκε ως εξής: ήπια κλινική υποτροπή (Harvey-Bradshaw=5-7), κλινικά σχετική υποτροπή (Harvey-Bradshaw>7).
Αποτελέσματα: Η baseline μετεγχειρητική κολονοσκόπηση έδειξε ήπια βαρύτητα υποτροπής (Rutgeerts i1) στο 23%(5/22), ενδιάμεση βαρύτητα υποτροπής (Rutgeerts i2) στο 27%(6/22) και σοβαρή υποτροπή (Rutgeerts i3-i4) στο 50%(11/22) των ασθενών. Μόνο 3 ασθενείς (13%) ήταν naive σε βιολογική θεραπεία, ενώ οι περισσότεροι είχαν προηγούμενη αποτυχία σε έναν (73%,16/22) ή δύο (13%,3/22) βιολογικούς παράγοντες. Στην κολονοσκόπηση 12 μήνες μετά την έναρξη του UST, ενδοσκοπική επιτυχία επετεύχθη σε 14/22(64%) ασθενείς. Κανένας από αυτούς δεν πληρούσε τα κριτήρια κλινικής αποτυχίας. Κλινική αποτυχία στο τέλος της παρακολούθησης αναφέρθηκε σε 6/22(27%) ασθενείς. Κανένας από αυτούς τους 6 ασθενείς δεν είχε επιτύχει ενδοσκοπική επιτυχία στην κολονοσκόπηση μετά τη θεραπεία.
Συμπεράσματα: Το Ustekinumab είναι μια πολλά υποσχόμενη επιλογή για τη θεραπεία της POR NC.

eP20

ΕΝΔΟΣΚΟΠΙΚΗ ΘΕΡΑΠΕΙΑ ΣΤΕΝΩΣΗΣ ΓΑΣΤΡΙΚΟΥ ΣΩΛΗΝΑ ΜΕΤΑ ΑΠΟ SLEEVE ΓΑΣΤΡΕΚΤΟΜΗ

Κρανιδιώτης Γ, Τσουκαλάς Ν, Έλληνα Μ, Εμμανουηλίδου Γ, Λάππας Ι, Κοτσικόρος Ν, Τρίκολα Ά, Ροδιάς Μ, Βασιλειάδης Κ, Σγούρος Σ, Στεφανίδης Γ
Γαστρεντερολογική κλινική, Ναυτικό Νοσοκομείο Αθηνών

Εισαγωγή: Η γαστρεκτομή sleeve είναι μία από τις πιο συχνές βαριατρικές επεμβάσεις. Η επιπλοκή της στένωσης του γαστρικού sleeve επηρεάζει σημαντικά τον ασθενή με αδυναμία σίτισης, υποθρεψία και κακή ποιότητα ζωής. Στο περιστατικό αυτό περιγράφονται με σειρά οι ενδοσκοπικές μέθοδοι που εφαρμόσθηκαν έως την επίτευξη του θεραπευτικού αποτελέσματος.
Περιγραφή περιστατικού: Γυναίκα, 46 ετών, υποβλήθηκε σε sleeve γαστρεκτομή λόγω νοσογόνου παχυσαρκίας. 3 μήνες μετά την επέμβαση παρουσιάζει επαναλαμβανόμενα επεισόδια εμέτων αναφέροντας δυσφαγία σε στερεές τροφές. Διενεργήθηκε γαστροσκόπηση η οποία ανέδειξε στένωση του γαστρικού sleeve. Παρατηρήθηκε διάταση του εγγύς στομάχου με υπολειμματικό τροφώδες περιεχόμενο εντός αυτού και η δίοδος του ενδοσκοπίου ήταν δυσχερής από τον στενωμένο αυλό του γαστρικού sleeve. Ακολούθησε επιπροσθέτως ακτινοσκόπηση με κατάποση σκιαγραφικού η οποία επιβεβαίωσε τη διάγνωση. Αρχικά διενεργήθηκαν συνεδρίες διαστολών με καθετήρα μπαλόνι με διάμετρο έως 20 mm χωρίς ικανοποιητικό αποτέλεσμα (μερική ύφεση της συμπτωματολογίας). Στη συνέχεια τέθηκε πλήρως μεταλλική καλυμμένη ενδοπρόσθεση στο σώμα του sleeve υπό ακτινοσκοπική παρακολούθηση όπου εξαιτίας της μετανάστευσης της αφαιρέθηκε ενδοσκοπικά. Λόγω της αποτυχίας των ανωτέρω ενδοσκοπικών μεθόδων και αποφυγής επαναληπτικού χειρουργείου προχωρήσαμε σε αεροδιαστολή με μπαλόνι Rigilfex 30mm υπό ακτινοσκοπική παρακολούθηση σταδιακά έως 20psi. Πραγματοποιήθηκαν συνολικά 4 συνεδρίες και η ασθενής παρουσίασε πλήρη βελτίωση με ύφεση της συμπτωματολογίας και ικανοποιητική σίτιση.
Συμπέρασμα: Η στένωση του γαστρικού sleeve είναι μία σπάνια αλλά σημαντική επιπλοκή μετά από sleeve γαστρεκτομή. Συγκεκριμένο θεραπευτικό πρωτόκολλο δεν υπάρχει. Η διαστολή με μπαλόνι θεωρείται ως αρχική ασφαλής επιλογή με πιθανή επιτυχία αλλά σε περιπτώσεις αποτυχίας η αεροδιαστολή θα μπορούσε να δοκιμασθεί πριν τη διενέργεια ενός επαναληπτικού χειρουργείου.

eP21

DE NOVO ΕΜΦΑΝΙΣΗ ΙΔΙΟΠΑΘΩΝ ΦΛΕΓΜΟΝΩΔΩΝ ΝΟΣΩΝ ΤΟΥ ΕΝΤΕΡΟΥ (ΙΦΝΕ) ΣΕ ΣΥΝΤΟΜΟ ΧΡΟΝΙΚΟ ΔΙΑΣΤΗΜΑ ΜΕΤΑ ΑΠΟ ΝΟΣΗΣΗ COVID-19. ΜΙΑ ΣΥΣΤΗΜΑΤΙΚΗ ΑΝΑΣΚΟΠΗΣΗ

Στεφανόπουλος Α, Τελάκης Ε, Θεοδούλου Ά, Γκόλφου Γ, Αραχωβίτη Δ, Παπαδοπούλου Η, Μαλαματένιος Μ-Α, Μαρκόπουλος Π, Φιλιππάκου Α, Τσιρώνη Ε
Γαστρεντερολογικό Τμήμα, Γενικό Αντικαρκινικό Νοσοκομείο Πειραιά "Μεταξά", Πειραιάς

Εισαγωγή: Οι ασθενείς με ΙΦΝΕ δεν έχουν αυξημένο κίνδυνο νόσησης από SARS-CoV-2 αλλά έχουν αναφερθεί περιπτώσεις de novo εμφάνισης ΙΦΝΕ σύντομα μετά από νόσηση COVID-19.
Σκοπός: Πραγματοποιήσαμε συστηματική ανασκόπηση της βιβλιογραφίας για την συλλογή και ανάλυση νέων περιπτώσεων ΙΦΝΕ που εμφανίστηκαν σύντομα μετά από COVID-19.
Υλικό και Μέθοδος: Έγινε αναζήτηση στα PubMed, Scopus και στις περιλήψεις των DDW, UEG και ECCO έως την 1η Απριλίου 2023 με τα εξής κριτήρια επιλογής: άρθρα στα αγγλικά ή γερμανικά, ηλικία ασθενών >16 ετών, ασθενείς χωρίς ιστορικό ΙΦΝΕ, εμφάνιση de novo ΙΦΝΕ εντός 6 μηνών από COVID-19 και επαρκής τεκμηρίωση της διάγνωσης ΙΦΝΕ.
Αποτελέσματα: Εντοπίσαμε 12 άρθρα με 14 περιπτώσεις ασθενών. Η πλειονότητα (10/14, 71,4%) αφορούσε περιπτώσεις ελκώδους κολίτιδας (ΕΚ) και μόνο τέσσερις περιπτώσεις (28,6%) νόσου Crohn (NC) ανευρέθηκαν. Οι ηλικίες ήταν 17 έως 74 ετών (διάμεσος: 33) και η πλειοψηφία ήταν άνδρες (9/14, 64,3%). 50% των περιπτώσεων ΕΚ είχαν πανκολίτιδα και 50% αριστερή κολίτιδα. Δύο περιπτώσεις NC είχαν ειλεΐτιδα και δύο ειλεοκολίτιδα. Δύο (14,3%) ασθενείς είχαν οικογενειακό ιστορικό ΙΦΝΕ. Το διάστημα από την COVID-19 μέχρι την διάγνωση ΙΦΝΕ ήταν μία εβδομάδα έως έξι μήνες (διάμεσος: 4 εβδομάδες). Οι ασθενείς με ΕΚ έλαβαν κορτικοστεροειδή και/ή 5-ASA και όλοι πέτυχαν κλινική ύφεση. Οι ασθενείς με NC έλαβαν κορτικοστεροειδή και δύο έλαβαν επίσης αντι-TNF, επιτυγχάνοντας καλή κλινική ανταπόκριση.
Συμπεράσματα: Παρά τον τεράστιο αριθμό ατόμων με COVID-19 παγκοσμίως, έχουν δημοσιευθεί ελάχιστα περιστατικά εμφάνισης de novo ΙΦΝΕ σε σύντομο χρονικό διάστημα μετά την νόσηση. Τα ευρήματα αυτά θέτουν σε αμφισβήτηση μια παθογενετική συσχέτιση μεταξύ COVID-19 και της εμφάνισης ΙΦΝΕ.

eP22

ΥΠΟΤΡΟΠΗ ΑΔΕΝΩΜΑΤΩΝ ΜΕΤΑ ΑΠΟ ΕΝΔΟΣΚΟΠΙΚΗ ΒΛΕΝΝΟΓΟΝΙΚΗ ΕΚΤΟΜΗ: ΕΜΠΕΙΡΙΑ ΑΠΟ ΤΗ ΓΑΣΤΡΕΝΤΕΡΟΛΟΓΙΚΗ ΚΛΙΝΙΚΗ ΤΟΥ ΠΑΓΝΗ

Γιανναράκης Μ, Παπατζέλου Ι, Καλαϊτζάκης Ε
Γαστρεντερολογική Κλινική, Πανεπιστημιακό Γενικό Νοσοκομείο Ηρακλείου, Ηράκλειο

Εισαγωγή: Η ενδοσκοπική βλεννογονική εκτομή (EMR) είναι η θεραπεία εκλογής για μη διηθητικές επίπεδες βλάβες παχέος εντέρου ≥20 χιλ. Ένα από τα μειονεκτήματα της είναι η υποτροπή των αδενωμάτων, που καθιστά απαραίτητη την ενδοσκοπική παρακολούθηση.
Σκοπός: Η μελέτη του ποσοστού υποτροπής των αδενωμάτων μετά από EMR στην κλινική μας.
Ασθενείς και Μέθοδος: Πρόκειται για αναδρομική μελέτη παρατήρησης από ένα κέντρο, που συμπεριέλαβε μη μισχωτές βλάβες ≥20 χιλ., οι οποίες αφαιρέθηκαν με EMR en bloc ή piecemeal, από 7/2019–7/2023. Οι ασθενείς είχαν τουλάχιστον μία ενδοσκόπηση επανελέγχου.
Αποτελέσματα: Περιλήφθηκαν 61 πολύποδες από 55 ασθενείς. Η συχνότερη εντόπιση ήταν το ανιόν (33%, n=20). Οι βλάβες ταξινομήθηκαν κατά Paris classification σε Isp 28% (n=17), Is 38% (n=23), 0-IIa 34% (n=21). Είχαν μέγεθος 20-29χιλ 56% (n=34), 30-39χιλ 28% (n=17), ≥40 χιλ 16% (n=10). Αφαιρέθηκαν piecemeal EMR στο 72% (n=44). Καυτηριασμός των ορίων έγινε στο 44% (n=27). Υψηλόβαθμη δυσπλασία εμφάνισαν 46 βλάβες (75%). Εμφανής ιστός στην επανενδοσκόπηση υπήρχε στο 31% (n=19), φυσιολογική ουλή στο 44% (n=27), ενώ καθόλου ουλή στο 25% (n=15). Ο εμφανής ιστός αφαιρέθηκε με βρόγχο πολυπεκτομής (coldsnare ή hotsnare) στο 47% (n=8). Από ουλή πάρθηκε βιοψία σε 17 περιπτώσεις (28%). Υποτροπή στη βιοψία από εμφανή ιστό εμφάνισαν 11 βλάβες (58%), ενώ στη βιοψία από ουλή 1 βλάβη (6%). Το συνολικό ποσοστό υποτροπής αδενωμάτων ήταν 20% (n=12). Από τους ασθενείς με υποτροπή, n=7 (58%) χρειάστηκαν >1 επαναληπτικές προσπάθειες μέχρι την πλήρη αντιμετώπιση του αδενώματος. Κανένας ασθενής δεν χρειάστηκε χειρουργείο.
Συμπεράσματα: Το ποσοστό υποτροπής αδενωμάτων στην κλινική μας (20%) συμφωνεί με τη διεθνή βιβλιογραφία

eP23

Η ΣΗΜΑΣΙΑ ΤΗΣ HP ΛΟΙΜΩΞΗΣ ΣΤΗ ΛΕΜΦΟΚΥΤΤΑΡΙΚΗ ΓΑΣΤΡΙΤΙΔΑ

Χρύσανθος Ν,[1] Ντότσικα Γ,[2] Οικονομάκης Ε,[2] Καραταράκης Κ,[2] Μπικής Χ,[2] Γεωργακάκης Ι,[2] Λεοντάκη Μ[2]
[1]Γαστρεντερολογικό Τμήμα, Γενικό Νοσοκομείο Αγίου Νικολάου (ΓΝΑΝ), [2]Παθολογική Κλινική, ΓΝΑΝ, Λασίθι, Κρήτη

Εισαγωγή: Η λεμφοκυτταρική γαστρίτιδα (ΛΓ) είναι σπάνια και χαρακτηρίζεται από τη παρουσία ενδοεπιθηλιακών λεμφοκυττάρων (>25/100 επιθηλιακά κύτταρα). Αιτιοπαθογενετικά η ελικοβακτηριδιακή λοίμωξη (hp) και η δυσανεξία στη γλουτένη έχουν προταθεί. Δεν έχει ειδικά κλινικά συμπτώματα. Ενδοσκοπικά μπορεί να εμφανιστεί με υπερτροφία των πτυχών ή ακόμα και με διαβρώσεις του βλεννογόνου στο σώμα και το άντρο. Θεραπευτικά προτείνονται η εκρίζωση της hp λοιμωξης και δίαιτα άνευ γλουτένης.
Σκοπός: Η επίπτωση ελικοβακτηριδιακής λοίμωξης σε ασθενείς με ΛΓ και η δευτερογενής συσχέτισή της με γαστρική ατροφία.
Πληθυσμός μελέτης – μεθοδολογία: Πρόκειται για αναδρομική μελέτη όπου αναλύθηκαν 1568 ιστολογικές εξετάσεις στομάχου και καταγράφηκαν 80 ασθενείς [41 άντρες και 39 γυναίκες] με λεμφοκυτταρική γαστρίτιδα. Τα δεδομένα ταξινομήθηκαν και αναλύθηκαν με SPSS 21.0.
Αποτελέσματα: Η παρουσία hp λοίμωξης στους ασθενείς ήταν πολύ συχνή [69/80 (86%), p:0.018]. Δεν παρατηρήθηκαν διαφορές της επίπτωσης σε σχέση με το φύλο. Ασθενείς με ΛΓ εμφάνισαν δραστήρια γαστρίτιδα [67/80 (83.7%)]. Γαστρική ατροφία σχετίστηκε ισχυρά με ΛΓ [64/80 (80%), p:0.074]. Αναλύθηκαν επιπλέον ο βαθμός ατροφίας και το δυναμικό της hp λοίμωξης και φάνηκε ότι οι ασθενείς έχουν συχνότερα μέτρια ατροφία [56/80 (70%), p: 0.18], ενώ για την ενεργότητα της γαστρίτιδας δεν χρειάζεται υψηλό δυναμικό και ακόμα και μικρός αριθμός hp είναι ικανός να την διατηρήσει, ιδίως στους άντρες ασθενείς (p:0.068).
Συμπεράσματα: Η ελικοβακτηριδιακή λοίμωξη φαίνεται να είναι η κύρια αιτία εμφάνισης της λεμφοκυτταρικής γαστρίτιδας. Η εκρίζωση είναι σημαντική στα πλαίσια αναστροφής της ενεργότητας της γαστρίτιδας και της υποστροφής της γαστρικής ατροφίας.

eP24

ΠΕΡΙΠΤΩΣΗ ΑΝΘΕΚΤΙΚΗΣ ΝΕΟΛΗΚΥΘΙΤΙΔΑΣ ΘΕΡΑΠΕΥΕΤΑΙ ΕΠΙΤΥΧΩΣ ΜΕ ΧΟΡΗΓΗΣΗ TOFACITINIB

Φουσέκης Φ, Μπακογιάννης Κ, Σκαμνέλος Α, Χριστοδούλου Δ, Κατσάνος Κ
Γαστρεντερολογική κλινική, Πανεπιστημιακό Γενικό Νοσοκομείο Ιωαννίνων, Ιωάννινα

Εισαγωγή: Παρ' όλο που η ειλεο-ορθική αναστόμωση (IPAA) είναι μια εξαιρετική εναλλακτική της ειλεοστομίας στους ασθενείς με ελκώδη κολίτιδα, έως το 50% των ασθενών θα αναπτύξουν οξεία νεοληκυθίτιδα, ενώ το 10-15% θα υποφέρουν από χρόνια νεοληκυθίτιδα.
Παρουσίαση περιστατικού: Ασθενής 34 ετών με διαγνωσμένη ελκώδη κολίτιδα στην ηλικία των 25 ετών, ο οποίος είχε υποβληθεί σε πρωκτοκολεκτομή προ 5 ετίας λόγω οξείας σοβαρής ελκώδους κολίτιδας, ένα έτος μετά το χειρουργείο διαγνώστηκε με νεοληκυθίτιδα (pouchitis). Λόγω μη ικανοποιητικής ανταπόκρισης στη συντηρητική αγωγή, έλαβε έπειτα θεραπεία με βιολογικούς παράγοντες, αρχικώς adalimumab, και έπειτα Infliximab και vedolizumab με μη ικανοποιητική ανταπόκριση (PDAI>7). Έτσι αποφασίστηκε η χορήγηση του Tofacitinib, ενός JAK αναστολέα, στη δοσολογία των 10mg δύο φορές ημερησίως. Ο ασθενής εμφάνισε στον ένα μήνα από τη χορήγηση του JAK αναστολέα κλινική, ενδοσκοπική και ιστολογική ανταπόκριση (PDAI: 4), και αποφασίστηκε η μείωση της δοσολογίας στις 8 εβδομάδες σε 5mg δύο φορές ημερησίων, ως δόση συντήρησης. Επτά μήνες μετά, ο ασθενής παραμένει σε φάση ύφεσης.
Συμπεράσματα: Το tofacitinib φαίνεται να είναι μια αποτελεσματική και ασφαλή επιλογή για τις περιπτώσεις χρόνιας νεοληκυθίτιδας ανθεκτικές στη συντηρητική αγωγή. Ωστόσο, απαιτούνται περισσότερες μελέτες για τη καλύτερη κατανόηση της δράσης, της αποτελεσματικότητας και της ασφάλειας του tofacitinib σε αυτές τις περιπτώσεις.

eP25

ΒΛΑΒΗ DIEULAFOY ΩΣ ΑΙΤΙΟ ΑΙΜΟΡΡΑΓΙΑΣ ΠΕΠΤΙΚΟΥ: ΔΕΔΟΜΕΝΑ ΑΙΜΟΣΤΑΣΗΣ ΑΠΟ ΑΝΑΔΡΟΜΙΚΗ ΜΕΛΕΤΗ 10ΕΤΙΑΣ

Μπραϊμάκης Ι, Λεβεντάκη Φ, Σιδηρόπουλος Ο, Ζάντζα Π-Σ, Γογγάκη Σ, Κουϊμτσίδης Ι, Παρασκευοπούλου Σ, Χαχόπουλος Χ, Πουτακίδης Χ, Θεοφανοπούλου Θ, Στασινός Ι, Καλαντζής Χ, Τσιμπούρης Π, Αποστολόπουλος Π
Γαστρεντερολογική Κλινική, 417 Νοσηλευτικό Ίδρυμα Μετοχικού Ταμείου Στρατού (ΝΙΜΤΣ), Αθήνα

Εισαγωγή: Η βλάβη Dieulafoy (Dieulafoy's lesion -DL) είναι αγγειακή δυσμορφία που δύναται να εντοπιστεί σε όλο το γαστρεντερικό σωλήνα και κυρίως στον στόμαχο. Αποτελεί αίτιο στο 6,5% των αιμορραγιών ανωτέρου πεπτικού και στο 1-2% των αιμορραγιών πεπτικού γενικότερα. Ενδοσκοπικά διαγιγνώσκεται ως προεξέχον αγγείο που αιμορραγεί εν μέσω φυσιολογικού βλεννογόνου.
Σκοπός: Παρουσίαση δεδομένων επιδημιολογίας και αντιμετώπισης των DL.
Υλικό και Μέθοδος: Πρόκειται για αναδρομική μελέτη 1180 ενδοσκοπήσεων (573 γαστροσκοπήσεις, 538 κολονοσκοπήσεις και 69 εντεροσκοπήσεις διπλού μπαλονιού) που πραγματοποιήθηκαν από 06/2013-06/2023 για αιμορραγία πεπτικού. Στην μελέτη συμπεριλήφθηκαν εξετάσεις με ένδειξη: αιματοχεσία, μέλαινα κένωση και αιματέμεση. Η διάγνωση των DL έγινε με την χαρακτηριστική ενδοσκοπική εικόνα.
Αποτελέσματα: Η DL ήταν η αιτία αιμορραγίας στις 61/1180 (5,17%) ενδοσκοπήσεις πεπτικού. Ειδικότερα, 29/573 (5,06%) αιμορραγίες ανωτέρου πεπτικού και 32/607 (5,27%) αιμορραγίες κατωτέρου πεπτικού (λεπτό και παχύ έντερο) οφείλονταν σε DL (P = 0.8707). Το 59,01% (36/61) των ασθενών με DL ήταν άντρες και το 40,99% (25/61) γυναίκες (p = 0.0475) ενώ η μέση ηλικία των ασθενών ήταν 77,44 έτη. Ενδοσκοπική θεραπεία εφαρμόστηκε σε 57/61 ασθενών (93,44%) (89,65% των γαστροσκοπήσεων, 91,67% των εντεροσκοπήσεων και σε όλες τις κολονοσκοπήσεις). Μηχανική αιμόσταση με clip εφαρμόστηκε σε 19/61 ασθενείς, Argon plasma coagulation σε 6/61, έγχυση αδρεναλίνης σε 2/61 και συνδυασμός τεχνικών (αδρεναλίνη και αιμοστατικό clip) σε 30/61 (49,18%). Εμμένουσα αιμορραγία παρουσίασαν 2/61 (3,28%) ασθενών ενώ υποτροπή εμφανίστηκε σε 2/61 (3,28%) ασθενών.
Συμπεράσματα: Σε συμφωνία με την βιβλιογραφία, διαπιστώσαμε πως οι DL αποτελούν αιτία αιμορραγίας σε όλο το γαστρεντερικό σωλήνα, με πιο συχνή εμφάνιση στους άντρες. Η εφαρμογή συνδυασμού τεχνικών επιτυγχάνει την αιμόσταση, με χαμηλό ποσοστό υποτροπών.

eP26

ΠΡΩΙΜΗ ΕΚΔΗΛΩΣΗ ΚΟΛΙΤΙΔΑΣ ΜΕΤΑ ΤΗΝ ΕΝΑΡΞΗ ΜΟΝΟΘΕΡΑΠΕΙΑΣ ΜΕ anti-PD1 (pebrolizumab)

Μαρκόπουλος Π, Θεοδούλου Ά, Αραχωβίτη Δ, Μαλαματένιος Μ-Α, Στεφανόπουλος Α, Παυλίδου Φ, Φιλιππάκου Α, Τελάκης Ε, Τσιρώνη Ε
Γαστρεντερολογικό Τμήμα, Γενικό Αντικαρκινικό Νοσοκομείο Πειραιά «Μεταξά», Πειραιάς

Εισαγωγή: Η κολίτιδα από ανοσοθεραπεία (ICIC) εμφανίζεται συνήθως 6-8 εβδομάδες μετά την 1η δόση. Η πολύ πρώιμη εκδήλωσή της, είναι εξαιρετικά σπάνια, με μόνο λίγες βιβλιογραφικές αναφορές, κυρίως μετά τη χρήση συνδυασμού ανοσοθεραπευτικών. Παρουσιάζουμε την περίπτωση de novo εμφάνισης κολίτιδας (συμβατής με ICIC), μόλις 5 ημέρες μετά την έναρξη μονοθεραπείας με anti-PD1.
Παρουσίαση περιστατικού: Ασθενής 63 ετών, με ιστορικό Ca πνευμονα παρουσιάζει >10 βλεννοαιματηρές κενώσεις και αύξηση CRP, (έλεγχος για λοίμωξη αρνητικός), μόλις 5 ημέρες μετά την έναρξη pebrolizumab, που προστέθηκε στην από μηνός κλασική ΧΜΘ. Η σιγμοειδοσκόπηση ανέδειξε ήπιο ερύθημα, που αποδόθηκε στη ΧΜΘ και χορηγήθηκε σιπροφλοξασίνη. Ο ασθενής συνέχισε να επιδεινώνεται, η CT ανέδειξε εκτεταμένη κολίτιδα, ενώ νέα σιγμοειδοσκόπηση ανέδειξε φλεγμονή δίκην UC-Mayo 3. Η ιστολογική εικόνα ήταν παρόμοια με της UC (ενεργός φλεγμονή, αποστημάτια, βλεννοπενία), αλλά με πρόδηλη απόπτωση. Σημειώνεται η απουσία οιασδήποτε ένδειξης κολίτιδας στην PET – CT (προ θεραπείας).
Η de novo εμφάνιση κολίτιδας μετά την έναρξη της ανοσοθεραπείας, αν και μόλις 5 ημέρες μετά και η πληθώρα αποπτωτικών σωματίων ενισχύει τη διάγνωση της ICIC. Χορηγήθηκε μεθυλπρεδνιζολόνη (1 mg/kg), με ικανοποιητική ανταπόκριση, που επιβεβαιώθηκε ενδοσκοπικά ένα μήνα μετά. Ο ασθενής απεβίωσε μετά δίμηνο λόγω της νεοπλασίας, έτσι δεν κατέστη δυνατή η μακροχρόνια παρακολούθηση.
Συμπέρασμα: Η ICIC μπορεί να εκδηλωθεί ακόμη και λίγες ημέρες μετά την έναρξη της θεραπείας. Στη βιβλιογραφία, η πρώιμη εμφάνιση είναι εξαιρετικά σπάνια και αφορά κυρίως συνδυασμό ανοσοθεραπευτικών. Η Δ/Δ από ΙΦΝΕ μπορεί να είναι δύσκολη και να απαιτήσει χρόνο, η θεραπεία όμως είναι παρόμοια. Η έγκαιρη διάγνωση συμβάλλει στην αποφυγή επιπλοκών.

eP27

Η ΕΞΕΛΙΞΗ ΤΗΣ ΕΛΚΩΔΟΥΣ ΟΡΘΙΤΙΔΑΣ ΣΤΗΝ ΠΟΡΕΙΑ ΤΟΥ ΧΡΟΝΟΥ

Μυλωνάς Ι, Παπαρίζου Α, Γεωργιάδη Τ, Μπέκα Ε, Βερετάνος Χ, Κοζομπόλη Δ, Αρβανίτης Κ, Κουστένης Κ, Μουντάκη Α, Καλόγηρος Γ, Αλμπάνη Φ, Προβή Δ, Νούσιας Γ, Μουσουράκης Κ, Τσατσά Α, Καραούζας Λ, Πάτση Μ, Μελά Μ, Χρηστίδου Α, Βαρυτιμιάδης Κ, Αρχαύλης Ε, Κατωπόδη Κ, Χατζηευαγγελινού Χ, Παπαστεργίου Β, Βιάζης Ν
Γαστρεντερολογικό Τμήμα, ΓΝ «Ο Ευαγγελισμός-Πολυκλινική Αθηνών»

Σκοπός: Να καταγράψει την πορεία των ασθενών με ελκώδη ορθίτιδα στην πορεία του χρόνου.
Μέθοδοι: Αναδρομική ανάλυση δεδομένων που συλλέγησαν προοπτικά από ασθενείς με ελκώδη ορθίτιδα διαγνωσμένη ενδοσκοπικά και επιβεβαιωμένη ιστολογικά που παρακολουθούνται στο Τμήμα μας. Καταγράφηκε η θεραπεία που έλαβαν αυτοί οι ασθενείς στη διάρκεια του χρόνου.
Αποτελέσματα: Συνολικά συμπεριελήφθησαν 71 ασθενείς με ελκώδη ορθίτιδα. Η μέση ηλικία ήταν 53±15 έτη και η μέση διάρκεια νόσου ήταν 12±9 έτη, ενώ η μέση διάρκεια παρακολούθησης ήταν 52 (11-72) μήνες. Από τους ασθενείς αυτούς 39 (54.9%) έλαβαν 5-ASA per os, και 63 (88.7%) έλαβαν 5-ASA per rectum. Εικοσιέξι ασθενείς έλαβαν συνδυασμό 5-ASA per os και per rectum (36.6%). Συνολικά 8 ασθενείς (11.2%) ήταν ανθεκτικοί στη θεραπεία με 5-ASA και έλαβαν κορτικοστεροειδή per os (n=5, 7.0%), infliximab (v=2, 2.8%) και ένας ασθενής χειρουργήθηκε (1.4%).
Συμπεράσματα: Τα δεδομένα της μελέτης μας επιβεβαιώνουν την καλή κλινική πορεία της ελκώδους ορθίτιδας στους ασθενείς που παρακολουθούνται στο Τμήμα μας.

eP28

ΣΥΧΝΟΤΗΤΑ ΛΟΙΜΩΞΗΣ ΑΠΟ C. DIFFICILE ΣΕ ΑΣΘΕΝΕΙΣ ΜΕ ΙΦΝΕ ΚΑΙ ΣΥΣΧΕΤΙΣΗ ΜΕ ΤΗ ΦΑΡΜΑΚΕΥΤΙΚΗ ΑΓΩΓΗ

Γεωργιάδη Τ, Κουστένης Κ, Μουντάκη Α, Παπαστεργίου Β, Μπέκα Ε, Χατζηευαγγελινού Χ, Αρβανίτης Κ, Βερετάνος Χ, Αλμπάνη Φ, Μυλωνάς Ι, Κοζομπόλη Δ, Καλόγηρος Γ, Προβή Δ, Παπαρίζου Α, Νούσιας Γ, Καραούζας Λ, Μουσουράκης Κ, Τσατσά Α, Πάτση Μ, Χρηστίδου Α, Μελά Μ, Βαρυτιμιάδης Κ, Κατωπόδη Κ, Αρχαύλης Ε, Βιάζης Ν
Γαστρεντερολογικό Τμήμα, ΓΝ «Ο Ευαγγελισμός-Πολυκλινική Αθηνών»

Σκοπός: Να αναδειχθεί η συχνότητα εμφάνιση λοίμωξης με C. Difficile (CD) σε ασθενείς με Ιδιοπαθή Φλεγμονώδη Νοσήματα του Εντέρου (ΙΦΝΕ).
Μέθοδοι: Αναδρομική ανάλυση των δεδομένων όλων των ασθενών με ΙΦΝΕ που νοσηλεύτηκαν στο Τμήμα μας με έξαρση ΙΦΝΕ και εμφάνιση διαρροϊκών κενώσεων την τελευταία 3ετία. Σε όλους τους ασθενείς έγινε εξετάση για την παρουσία C. Difficile στα κόπρανα με τη μέθοδο rapid enzyme immunoassay (EIA) για την ανίχνευση glutamate dehydrogenase (GDH). Σε περίπτωση θετικού δείγματος έγινε εξέταση για την παρουσία τοξίνης A και B, για να τεκμηριωθεί η παρουσία τοξινογόνου στελέχους. Σε περίπτωση που υπήρχε θετικό δείγμα για GDH αλλά αρνητική τοξίνη γινόταν γονιδιακός έλεγχος με PCR (real-time multiplex PCR).
Αποτελέσματα: Συνολικά νοσηλεύτηκαν στο Τμήμα μας 317 ασθενείς με έξαρση ΙΦΝΕ και διαρροϊκές κενώσεις την τελευταία 3ετία. Από τους ασθενείς αυτούς 49 παρουσίασαν θετική εξέταση για GDH (15.45%), ενώ και από αυτούς θετική τοξίνη αναδείχθηκε σε 22 ασθενείς (6.94%). Δεν υπήρξε διαφορά στη συχνότητα εμφάνισης λοίμωξης ανάλογα με τον τύπο της νόσου [ελκώδης κολίτιδα vs νόσου Crohn's 12/168 vs 10/149, p=0.73]. Η συχνότητα εμφάνισης της λοίμωξης ήταν στατιστικά σημαντικά μεγαλύτερη στους ασθενείς που ελάμβαναν αζαθειοπρίνη σε σύγκριση με εκείνους που ελάμβαναν άλλη φαρμακευτική αγωγή (8/58 vs 15/259, p = 0.02). Καμία άλλη συσχέτιση δεν βρέθηκε με κάποιο άλλο φάρμακο. Η λοίμωξη ήταν ήπια στους 20 από τους 22 ασθενείς (90.9%),
Συμπέρασμα: Ένα σημαντικό ποσοστό ασθενών με ΙΦΝΕ εμφανίζει λοίμωξη με CD και η χρήση αζαθειοπρίνης φαίνεται να σχετίζεται με τον κίνδυνο αυτό.

eP29

ΕΝΔΟΣΚΟΠΙΚΗ ΑΝΤΙΜΕΤΩΠΙΣΗ DE NOVO ΠΕΡΙΦΥΜΑΤΙΚΟΥ ΑΠΟΣΤΗΜΑΤΟΣ

Κουτρουμπή Μ,[1] Καλός Δ,[1] Καλλιμάνης Γ,[1] Θωμαΐδης Θ[1,2]
[1]*Β΄ Γαστρεντερολογική Κλινική, Νοσοκομείο Υγεία, Αθήνα,* [2]*Johannes-Gutenberg University Mainz, Germany*

Εισαγωγή: Το de novo απόστημα φύματος είναι μια εξαιρετικά σπάνια κατάσταση, ενώ στο 0,5-2% αποτελεί ασυνήθη επιπλοκή της ERCP. Η επεμβατική ενδοσκόπηση μπορεί να αποτελέσει θεραπευτική επιλογή προς αποφυγή ενός περίπλοκου χειρουργείου όπως της παγκρεατικοδωδεκαδακτυλεκτομής.
Παρουσίαση περιστατικού: Ασθενής 53 ετών με εμπύρετο έως 38,5°C υπεβλήθη σε εργαστηριακό έλεγχο κατά τον οποίο διαπιστώθηκε εκσεσημασμένη λευκοκυττάρωση. Οι καλλιέργειες αίματος και ούρων ήταν επανειλημμένως αρνητικές. Λόγω μη ανταπόκρισης σε εμπειρική αντιβιοτική αγωγή έγινε CT και MRI κατά τις οποίες εντοπίστηκε πάχυνση της 2ης μοίρας του δωδεκαδακτύλου με κυστικά στοιχεία μεταξύ κεφαλής παγκρέατος και τοιχώματος 12δακτύλου. Κατά συνέπεια διενεργήθηκε διαγνωστική γαστροσκόπηση καθώς και ενδοσκοπικός υπέρηχος με χρήση ενδοφλέβιου σκιαγραφικού (CE-EUS). Τα ευρήματα έθεσαν την υποψία ενός περιφυματικού αποστήματος, το οποίο επιβεβαιώθηκε στην διαγνωστική παρακέντηση με λεπτή βελόνα (FNA) από την παρουσία πυώδους παχύρευστου υγρού. Λόγω ανεπαρκούς παροχέτευσης, πραγματοποιήθηκε η προώθηση οδηγού σύρματος στην αποστηματική κοιλότητα υπό την καθοδήγηση του ενδοσκοπικού υπερήχου (EUS). Στη συνέχεια πραγματοποιήθηκαν πολλαπλά περάσματα μεταξύ του αυλού του δωδεκαδακτύλου και της κοιλότητας με την χρήση needle knife υπό EUS. Με τον τρόπο αυτό επιτεύχθηκε η δημιουργία ενός «τεχνικού» συριγγίου δια μέσω του οποίου παροχετεύθηκε το πύον στον αυλό του δωδεκαδακτύλου. Η κλινική κατάσταση της ασθενούς παρουσίασε άμεση βελτίωση ενώ ο περαιτέρω απεικονιστικός επανέλεγχος έδειξε πλήρη υποστροφή της βλάβης.
Συμπέρασμα: Η επεμβατική ενδοσκόπηση αποτελεί εξαιρετικά χρήσιμο εργαλείο διάγνωσης και θεραπείας σπάνιων καταστάσεων. Στο συγκεκριμένο περιστατικό ο συνδυασμός EUS και τεχνικών που χρησιμοποιούνται στην ενδοσκοπική παλίνδρομη χοαλαγγειοπαγκρεατογραφία (ERCP) επέτρεψαν την θεραπεία του αποστήματος και την αποφυγή μιας πολύπλοκης για την ασθενή χειρουργικής επέμβασης.

eP30

ΕΝΔΟΣΚΟΠΙΚΗ ΑΦΑΙΡΕΣΗ ΥΠΟΤΡΟΠΙΑΖΟΝΤΟΣ ΕΞΩΑΥΛΙΚΟΥ ΣΤΡΩΜΑΤΙΚΟΥ ΟΓΚΟΥ ΣΤΗ ΓΡΑΜΜΗ ΧΕΙΡΟΥΡΓΙΚΗΣ ΣΥΡΡΑΦΗΣ ΤΗΣ ΓΟΣ

Θωμαΐδης Θ.[1,2] Κουτρουμπή Μ,[1] Καλός Δ,[1] Λύρος Ο,[3] Αθανασιάδης Η,[4] Παπαϊωάννου Δ,[5] Καλλιμάνης Γ[1]
[1]Β' Γαστρεντερολογική Κλινική, Νοσοκομείο Υγεία, Αθήνα, [2]Johannes-Gutenberg University Mainz, Germany, [3]1η Χειρουργική κλινική, Νοσοκομείο Υγεία, Αθήνα, [4]Ογκολογική Κλινική, Νοσοκομείο Μητέρα, Αθήνα, [5]Παθολογοανατομικό εργαστήριο, Νοσοκομείο Υγεία, Αθήνα

Εισαγωγή: Η δημιουργία υποβλεννογόνιου τούνελ για την αφαίρεση υποεπιθηλιακών όγκων (STER) προτείνεται ως εναλλακτική του χειρουργείου με την προϋπόθεση τεχνικά εφικτής πλήρους εκτομής αυτών. Ωστόσο, στην έως τώρα βιβλιογραφία δεν περιγράφεται η εφαρμογή της σε υποτροπιάζουσα νόσο στο πεδίο χειρουργικής συρραφής.
Παρουσίαση περιστατικού: Ασθενής 58 ετών διεγνώσθη προ τετραετίας με στρωματικό όγκο (GIST) 9 εκ. του θόλου του στομάχου. Έπειτα από νεοεπικουρική θεραπεία με imatinib υπεβλήθη σε χειρουργική εκτομή του θόλου ενώ ακολούθησε επικουρική θεραπεία με imatinib. Στην τριετία εμφάνισε υποτροπή 3 εκ. στη γραμμή χειρουργικής συρραφής και ξεκίνησε μια θεραπεία με riperinib κατά την οποία ο όγκος μειώθηκε σε 2,3 εκ. Ο ασθενής επέλεξε ενδοσκοπική αφαίρεση έναντι εκ νέου χειρουργικής αντιμετώπισης. Λόγω της εξωαυλικής θέσης του GIST πραγματοποιήθηκε αρχικά σήμανση του υπερκειμένου βλεννογόνου μέσω ενδοσκοπικού υπερήχου. Ακολούθησε βλεννογονεκτομή 5 εκ εγγύτερα της σήμανσης και διάνοιξη υποβλεννογόνιου τούνελ μέχρι την χειρουργική αναστόμωση και την γραμμή συρραφής. Στη συνέχεια αφαιρέσαμε προσεκτικά δεκάδες χειρουργικά clip για να μπορέσουμε να εντοπίσουμε τον όγκο, ο οποίος αφαιρέθηκε επιτυχώς. Το άνοιγμα της βλεννογονεκτομής συγκλείστηκε με την χρήση ενδοσκοπικών clip. Ο ασθενής εξήλθε εντός 3ημέρου ανεπίπλεκτα ενώ η ιστολογική εξέταση ανέδειξε πλήρη αφαίρεση GIST 2,1 εκ με ελάχιστο μιτωτικό δείκτη.
Συμπέρασμα: Βιβλιογραφικά αυτή είναι η πρώτη ενδοσκοπική εκτομή GIST που υποτροπίασε επί της χειρουργικής συρραφής στην ΓΟΣ. Η STER ήταν τεχνικά εξαιρετικής δυσκολίας, λόγω της αμιγούς εξωαυλικής εντόπισης της βλάβης, της εκτεταμένης ίνωσης και των πολλαπλών χειρουργικών clip που έπρεπε να αφαιρεθούν ενδοσκοπικά χωρίς να τραυματιστεί ο υπερκείμενος βλεννογόνος. Παρόλα αυτά στέφθηκε με απόλυτη επιτυχία και ο ασθενής απέφυγε ένα περαιτέρω χειρουργείο.

eP31

ΕΠΙΔΡΑΣΗ ΜΗΛΕΪΝΙΚΗΣ ΤΡΙΜΕΜΠΟΥΤΙΝΗΣ ΣΕ ΑΣΘΕΝΕΙΣ ΜΕ ΛΕΙΤΟΥΡΓΙΚΗ ΔΥΣΠΕΨΙΑ

Κουντουράς Ι.[1] Γαβαλάς Ε,[1] Παπαευθυμίου Α,[1–3] Πολύζος ΣΑ,[3] Ζαβός Χ,[1] Τζητηρίδου-Χατζοπούλου Μ[1,4] Χατζόπουλος Δ,[1] Βαρδάκα Ε,[1,5] Κυραηλίδη Φ,[1] Μουρατίδου ΜΧ,[1] Καζάκος Ε,[1,4] Τζιλβές Δ,[6] Λαζαράκη Γ,[6] Σουφλέρης Κ,[6] Σταφυλίδου Μ,[6] Ντουλμπέρης Μ[1,3,7]
[1]Β' Παθολογική Κλινική, Γαστρεντερολογικό Εργαστήριο, Αριστοτέλειο Πανεπιστήμιο Θεσσαλονίκης, Ιπποκράτειο Νοσοκομείο, Θεσσαλονίκη, [2]Pancreaticobiliary Medicine Unit, University College London Hospitals (UCLH), London, UK, [3]Πρώτο Εργαστήριο Φαρμακολογίας, Αριστοτέλειο Πανεπιστήμιο Θεσσαλονίκης, Θεσσαλονίκη, [4]Σχολή Επιστήμης Υγείας, Πανεπιστήμιο Δυτικής Μακεδονίας, Κοίλα, Κοζάνη, [5]Τμήμα Επιστήμης Διατροφής-Διαίτης, Σχολή Επιστήμης Υγείας, Διεθνές Ελληνικό Πανεπιστήμιο, Θεσσαλονίκη, [6]Τμήμα Γαστρεντερολογίας, Θεαγένειο Νοσοκομείο, Θεσσαλονίκη, [7]Department of Gastroenterology and Hepatology, University of Zurich, Zurich 8091, Switzerland

Εισαγωγή: Στη λειτουργική δυσπεψία (ΛΔ) εμπλέκονται παθογενετικά γαστρεντερική δυσβίωση, φλεγμονώδες ή/και νευροκινητικές μεταβολές.
Σκοπός: Σε ασθενείς με ΛΔ, εκτιμήθηκε προοπτικά η αποτελεσματικότητα και ασφάλεια χορηγήσεως μηλεϊνικής τριμεμπουτίνης (ΜΤ), η οποία εξασκεί και αντιβακτηριακό ρόλο έναντι του μικροβιώματος.
Υλικό και μέθοδοι: Σε σύνολο 211 ασθενών με ΛΔ, 108 ασθενείς έλαβαν ΜΤ σε δοσολογικό σχήμα 300mg δις ημερησίως για 4 εβδομάδες και οι υπόλοιποι 103 ασθενείς, ως ομάδα μαρτύρων, έλαβαν placebo το ίδιο χρονικό διάστημα. Η κλινική ανταπόκριση της ΜΤ ελέγχθηκε συμπληρωματικά και με το αντικειμενικό τεστ γαστρικής κενώσεως (99mTc-Meal Scintigraphy test) σε 8 συμμετέχοντες στις ομάδες ΜΤ και μαρτύρων, αντίστοιχα.
Αποτελέσματα: Τελικά 185 ασθενείς (52,4% και 47,6% των ομάδων ΜΤ και μαρτύρων, αντίστοιχα) εκτιμήθηκαν στην παρούσα μελέτη. Ενώ και οι δυο ομάδες παρουσίασαν σημαντική βελτίωση των συμπτωμάτων (ΜΤ: p=0,015, μάρτυρες: p=0,041), η δράση της ΜΤ υπερείχε σημαντικά στη δεύτερη περίοδο της μελέτης (τις τελευταίες 2 εβδομάδες) (p=0,02). Πλήρη ύφεση των συμπτωμάτων παρατηρήθηκε σε μεγαλύτερη αλλά μη στατιστικώς σημαντική αναλογία ασθενών της ομάδας ΜΤ. Οι 2 ομάδες έδειξαν παρόμοια ευρήματα όσον αφορά την ποιότητα ζωής των ασθενών (p=0,598). Η ΜΤ επιτάχυνε σημαντικά τη γαστρική κένωση στα 50 λεπτά (μέση κένωση 75,5% ΜΤ έναντι 66,6% μάρτυρες, p=0,036) και μείωσε αλλά όχι σημαντικά τη lag περίοδο, προσδιοριζόμενη με 5% πτώση των μέγιστων τιμών ή με πρώτη εμφάνιση εντερικής δραστηριότητας. Οι δύο ομάδες έδειξαν ίδια ποσοστά ήπιων παρενεργειών.
Συμπεράσματα: Η ΜΤ φαίνεται να είναι αποτελεσματική και ασφαλής στη θεραπεία της ΛΔ. Οι πιθανοί προστατευτικοί μηχανισμοί εστιάζονται στις ΜΤ-σχετιζόμενες γαστρεντερικές κινητικές, βακτηριοστατικές/βακτηριοκτόνες και αντιφλεγμονώδεις δράσεις της.

eP32

ΛΟΙΜΩΔΗ ΑΙΤΙΑ ΧΡΟΝΙΑΣ ΔΙΑΡΡΟΙΑΣ

Μαργέτης Ν
Γαστρεντερολόγος, Αθήνα

Εισαγωγή: Οι περισσότερες λοιμώδεις διάρροιες εκδηλώνονται οξέως. Η οξεία διάρροια διαρκεί λιγότερο από δύο εβδομάδες, οφειλόμενη συχνότερα σε λοιμώξεις. Επειδή το χρόνιο διαρροϊκό σύνδρομο (η διάρροια επιμένει για περισσότερο από τέσσερις εβδομάδες) σπάνια είναι μικροβιακής αρχής, οι λοιμώξεις δεν τίθενται συχνά στη διαφορική διάγνωση των ασθενών με χρόνια διάρροια, με συνέπεια να υποδιαγιγνώσκονται.
Σκοπός: Να μελετηθεί η βιβλιογραφία που αναφέρεται στη διάγνωση και την αντιμετώπιση της λοιμώδους αιτιολογίας χρόνιας διάρροιας, καθώς και αυτή που αφορά στην αναζήτηση λοιμώξεων, ως των πιθανών υπαιτίων χρόνιας διάρροιας αγνώστου αιτιολογίας. Να αξιολογηθούν η συχνότητα των λοιμωδών αιτίων χρόνιας διάρροιας και οι επιδημιολογικές και οι κλινικές συνθήκες που εγείρουν αντίστοιχη κλινική υποψία. Τέλος, να ανασκοπηθούν οι ειδικές διαγνωστικές μέθοδοι και οι ενδεδειγμένες θεραπείες.
Υλικό και Μέθοδος: Έγινε λεπτομερής αναζήτηση στο PubMed· επελέγησαν πρωτότυπα άρθρα και ανασκοπήσεις που συντάχθηκαν στην αγγλική γλώσσα κατά την 50ετία 1973–2023. Η χρόνια διάρροια αφορούσε πληθυσμούς ενηλίκων, κατοίκων της Δύσης, της Ασίας, της Αφρικής και της Λατινικής Αμερικής, ανοσοεπαρκών και ανοσοκατεσταλμένων. Ερευνήθηκαν βιβλιογραφικά χρόνιες διάρροιες απότοκες τόσο μονομικροβιακών όσο και πολυμικροβιακών χρόνιων λοιμώξεων, όπως το σύνδρομο βακτηριακής υπερανάπτυξης λεπτού εντέρου (SIBO). Τέλος, μελετήθηκαν νόσοι που αποδίδονται σε μη ταυτοποιήσιμο μικροβιακό παράγοντα, όπως το τροπικό sprue.
Συμπεράσματα: Η χρόνια διάρροια δέον να διερευνάται και προς την κατεύθυνση των χρόνιων λοιμώξεων (πρωτόζωα, έλμινθες, βακτήρια, μύκητες, ιοί, μυκοβακτηρίδιο φυματίωσης), κάνοντας χρήση ειδικών διαγνωστικών εξετάσεων (κοπράνων, ορολογικών, ενδοσκοπικών), ιδίως όταν το κλινικό πλαίσιο είναι κατάλληλο, όπως η πάσης φύσεως ανοσοανεπάρκεια και το πρόσφατο ταξίδι σε ενδημικές περιοχές.

eP33

ΙΣΤΟΛΟΓΙΚΗ ΔΙΑΓΝΩΣΗ ΕΞΑΛΛΑΓΕΝΤΟΣ IPMN ΜΕ ΕΝΔΟΣΚΟΠΗΣΗ ΑΝΩΤΕΡΟΥ ΠΕΠΤΙΚΟΥ

Λάζου Δ,[1] Σταφυλίδου Μ,[1] Σουφλέρης Κ,[1] Λαζαράκη Γ,[1] Κατσιμπέλη Α,[2] Δημητριάδης Ν,[1] Καλλινικίδης Σ,[1] Τζιλβές Δ[1]
[1]Γαστρεντερολογικό Τμήμα Α.Ν.Θ. «Θεαγένειο», [2]Ενδοσκοπική Μονάδα

Εισαγωγή: Η διήθηση κατά συνέχεια και διάτρηση του στομάχου αποτελεί σπάνια επιπλοκή του παγκρεατικού αδενοκαρκινώματος με θορυβώδη συμπτωματολογία.
Παρουσίαση περιστατικού: Ασθενής 70 ετών προσήλθε στο Γαστρεντερολογικό Τμήμα του Α.Ν.Θ. «Θεαγένειο», λόγω επιδεινούμενης επιγαστρικής δυσφορίας από διμήνου. Από τον εργαστηριακό έλεγχο: WBC 22.000/μL, CRP: 162 mg/dl. CEA: 19,6 ng/ml, CA19-9: 122 U/ml. Η CT κοιλίας έδειξε διάταση χοληδόχου κύστης με περιχολική συλλογή, ατροφία παγκρέατος με διάταση του παγκρεατικού πόρου και κυστικό μόρφωμα 3,5 cm στο σώμα του παγκρέατος. Διενεργήθηκε διαδερμική παροχέτευση της χοληδόχου κύστης. Ακολούθησε MRCP αναδεικνύοντας MD-IPMN με πιθανή εξαλλαγή. Η τριφασική CT παγκρέατος έδειξε MD-IPMN με εξαλλαγή, τοπικά μη εξαιρέσιμο και πιθανό χάσμα στο οπίσθιο τοίχωμα του στομάχου. Με το ενδοσκοπικό υπερηχογράφημα απεικονίστηκε διάταση παγκρεατικού πόρου (10 mm) και κυστική αλλοίωση (5,6 mm) με παχυμένο τοίχωμα και υποηχοϊκό περιεχόμενο. Η γαστροσκόπηση έδειξε οπή (1 cm) κάτωθεν της γωνίας του στομάχου, μέσω της οποίας προωθήθηκε το ενδοσκόπιο σε κοιλότητα με μικρότερης διαμέτρου οπή στο βάθος. Οι βιοψίες έδειξαν βλεννογόνο παγκρεατοχολικού τύπου με υψηλόβαθμη δυσπλασία.
Συμπέρασμα: Παρά την διατοιχωματική διάτρηση του στομάχου, ο ασθενής εμφάνιζε άτυπα συμπτώματα, με συνέχιση της σίτισης. Η διάγνωση ετέθη με διαγαστρική προσέγγιση του εξαλλαχθέντος IPMN. Παρά τη σπανιότητα διάτρησης στομάχου από παγκρεατικό αδενοκαρκίνωμα, τα απεικονιστικά ευρήματα και η συμπτωματολογία πρέπει να αξιολογούνται προς αποκλεισμό πιθανών επιπλοκών

eP34

ΣΥΓΚΡΙΣΗ ΑΝΑΓΚΗΣ ΘΗΛΟΤΟΜΗΣ ΓΙΑ ΤΗΝ ΕΠΙΤΕΥΞΗ ΚΑΘΕΤΗΡΙΑΣΜΟΥ ΤΟΥ ΧΟΛΗΔΟΧΟΥ ΠΟΡΟΥ (PRECUT) ΣΕ ΟΜΑΔΑ ΑΣΘΕΝΩΝ ΜΕ ΧΟΛΗΔΟΧΟΛΙΘΙΑΣΗ ΕΝΑΝΤΙ ΟΜΑΔΑΣ ΑΣΘΕΝΩΝ ΜΕ ΚΑΡΚΙΝΟ ΚΕΦΑΛΗΣ ΠΑΓΚΡΕΑΤΟΣ

Κοντός Α,[1] Κυπραίος Δ,[3] Τζιωρτζιώτης Ι,[2] Παπακωνσταντίνου Φ,[1] Τσαμακίδης Ξ,[1] Πατάκος Ι,[1] Σαχτούρης Γ,[1] Γιαννακόπουλος Β,[1] Αλ-Ουντάτ Μ,[3] Δημητρουλόπουλος Δ[4]
[1]Ειδικευόμενος, Γαστρεντερολογική Κλινική, ΓΑΟΝΑ «Άγιος Σάββας», Αθήνα, [2]Επιμελητής Β, Γαστρεντερολογική Κλινική, ΓΑΟΝΑ «Άγιος Σάββας», Αθήνα, [3]Επιμελητής Α', Γαστρεντερολογική Κλινική, ΓΑΟΝΑ «Άγιος Σάββας», Αθήνα, [4]Διευθυντής, Γαστρεντερολογική Κλινική, ΓΑΟΝΑ «Άγιος Σάββας», Αθήνα

Εισαγωγή: Η θηλοτομή με μαχαιρίδιο για τον καθετηριασμό του χοληδόχου πόρου (precut) χρησιμοποιείται συχνά όταν υπάρχει δυσκολία καθετηριασμού με σφιγκτηροτόμο.
Σκοπός: Η σύγκριση των ποσοστών precut σε δύο ομάδες ασθενών με διαφορετική νόσο (καρκίνος παγκρέατος έναντι χοληδοχολιθίασης) ώστε να διευκρινισθεί αν η υποκείμενη νόσος συσχετίζεται με την ανάγκη θηλοτομής.
Υλικό και μέθοδος: Συγκρίναμε 150 ασθενείς με χοληδοχολιθίαση (ομάδα Α), με 150 ασθενείς με καρκίνο κεφαλής παγκρέατος (ομάδα Β) που χρειάστηκαν ERCP. Καταγράφηκαν οι ασθενείς κάθε ομάδας που χρειάστηκαν precut και διενεργήθηκε πολυπαραγοντική ανάλυση με τη μέθοδο Pearson' s chi-square.
Αποτελέσματα: Από τη ομάδα Α (χοληδοχολιθίαση) οι 19 ασθενείς χρειάστηκε να υποβληθούν σε precut ενώ από την ομάδα Β (καρκίνος παγκρέατος) οι 51 ασθενείς χρειάστηκε να υποβληθούν σε precut. Στους υπόλοιπους ασθενείς των δύο ομάδων ο καθετηριασμός του χοληδόχου πόρου επετεύχθη με σφιγκτηροτόμο και οδηγό σύρμα. Έγινε στατιστική ανάλυση των αποτελεσμάτων που ανέδειξε συσχέτιση μεταξύ της ανάγκης θηλοτομής και της υποκείμενης νόσου (x2=19.1, p<0.01 και df=1). Τα αποτελέσματα φαίνονται στα παρακάτω γραφήματα.
Συμπέρασμα: Από τη μελέτη μας φαίνεται ότι η ανάγκης θηλοτομής είναι αρκετά πιο συχνή σε ασθενείς με καρκίνο παγκρέατος, γεγονός που έχει σημασία στον προγραμματισμό και την προετοιμασία για ERCP σε αυτή την κατηγορία ασθενών.

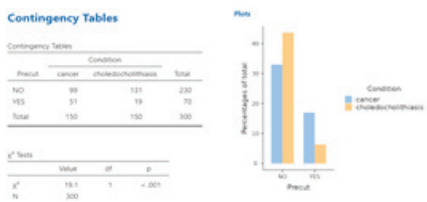

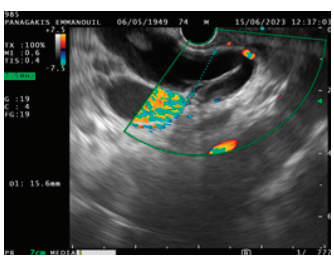

Εικόνα 1. Χοληδόχος πόρος.

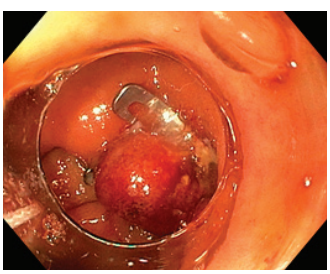

Εικόνα 2. Συρραφή του τοιχώματος του βολβού με OVESCO clip.

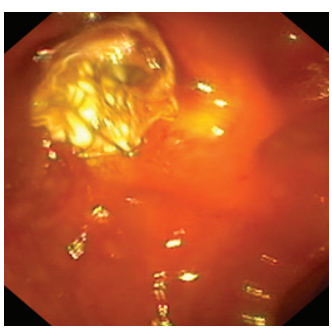

Εικόνα 3. Τοποθέτηση ολικώς επικαλλυμένου stent 6 cm στο χοληδόχο πόρο.

eP35

ΑΝΤΙΜΕΤΩΠΙΣΗ ΔΙΑΤΡΗΣΗΣ ΜΕΤΑ ΑΠΟ ΑΝΕΠΙΤΥΧΗ ΔΗΜΙΟΥΡΓΙΑ ΧΟΛΗΔΟΧΟ-ΔΩΔΕΚΑΔΑΚΤΥΛΟΣΤΟΜΙΑΣ ΜΕ ΤΟΝ ΕΝΔΟΣΚΟΠΙΚΟ ΥΠΕΡΗΧΟ (EUS-GUIDED CHOLEDOCHODUODENOSTOMY- EUS-CDS)

Φραγκάκη Μ
Γαστρεντερολογική Κλινική, Βενιζέλειο Γενικό Νοσοκομείο, Ηράκλειο Κρήτης

Εισαγωγή: Οι επεμβατικές εφαρμογές του ενδοσκοπικού υπερηχογραφήματος ολοένα και διευρύνονται. Μία από αυτές αφορά στη δημιουργία στομίας μεταξύ του χοληδόχου πόρου και του βολβού του 12/δακτύλου σε ασθενείς με κακοήθη απόφραξη του κατώτερου τριτημορίου του χοληδόχου πόρου με τη διεθνή βιβλιογραφία να αποφαίνεται ότι η ασφάλεια και η αποτελεσματικότητα της μεθόδου είναι τέτοια που θα μπορούσε σε κέντρα αναφοράς να αποτελεί πρώτη μέθοδο αντιμετώπισης.
Παρουσίαση περιστατικού: Πρόκειται για άνδρα 73 ετών με διεγνωσμένο πορογενές αδενοκαρκίνωμα κεφαλής παγκρέατος και μεταστάσεις στο δεξιό ηπατικό λοβό από 9 μήνου (09/2022) υπό χημειοθεραπευτική αγωγή. Παραπέμπεται στο τμήμα μας λόγω εμφάνισης ανώδυνου αποφρακτικού ικτέρου (ολική/άμεση χολερυθρίνη: 17,5/12,8). Αποφασίστηκε αρχικά η διενέργεια ενδοσκοπικού υπερηχογραφήματος και η αξιολόγηση για πιθανή τοποθέτηση μεταλλικής ενδοπρόθεσης. Το μέγεθος του χοληδόχου πόρου ήταν περί το 1,5 εκ και αποφασίστηκε η τοποθέτηση AXIOS stent 8 mm-8 mm μεταξύ του χοληδόχου πόρου και του βολβού, η οποία ήταν ανεπιτυχής με αποτέλεσμα τη διάτρηση. Ακολούθησε αφαίρεση του stent και συρραφή του τοιχώματος του βολβού με OVESCO clip. Η διάτρηση του τοιχώματος του χοληδόχου πόρου αντιμετωπίστηκε με ERCP, όπου διενεργήθηκε καθετηριασμός του χοληδόχου πόρου, ενδοσκοπική σφιγκτηροτομή και τοποθέτηση fully-covered stent 6 cm. Ο ασθενής εμφάνισε άμεση κλινικοεργαστηριακή βελτίωση και εξήλθε σε 4 ημέρες.
Συμπεράσματα: Η δημιουργία χοληδοχοδωδεκαδακτυλοστομίας με τον ενδοσκοπικό υπέρηχο αποτελεί μία αποτελεσματική μέθοδο αντιμετώπισης της κακοήθους απόφραξης του κατώτερου τριτημορίου του χοληδόχου πόρου με σημαντικές, όμως επιπλοκές, οι οποίες χρήζουν άμεσης αναγνώρισης και αντιμετώπισης από ομάδα ιδιαίτερα εκπαιδευμένων ενδοσκόπων.

	Εργαστηριακά ευρήματα	
	Εισόδου	Εξόδου
Ολική χολερυθρίνη	17.5	7.3
Άμεση χολερυθρίνη	12.8	5.8
AST/ALT	199/164	61/72
Γ-GT/ALP	606/867	298/517

1. Park JK, Woo YS, Noh DH, Yang JI, Bae SY, Yun HS, Lee JK, Lee KT, Lee KH. Efficacy of EUS-guided and ERCP-guided biliary drainage for malignant biliary obstruction: prospective randomized controlled study. Gastrointest Endosc. 2018, 88:277–282. doi: 10.1016/j.gie.2018.03.015. Epub 2018 Mar 30. PMID: 29605722

eP36

ΘΡΕΨΗ ΚΑΙ ΟΣΤΙΚΗ ΠΥΚΝΟΤΗΤΑ ΑΣΘΕΝΩΝ ΜΕ ΙΦΝΕ ΚΑΙ ΥΓΙΩΝ ΜΑΡΤΥΡΩΝ

Παλατιανού Μ,[1] Ζαχαροπουλου Ε,[1] Τσεντίδης Χ,[2] Καραμανώλης Γ,[3] Παπακωνσταντίνου Ι,[3] Βεζάκης Α,[3] Τζουβαλα Μ[1]
[1]Γαστρεντερολογική Κλινική, Γενικό Νοσοκομείο Νίκαιας Πειραιά «Άγιος Παντελεήμων»-Γενικό Νοσοκομείο Δυτικής Αττικής «Η Αγία Βαρβάρα», Αττική, [2]Ενδοκρινολογικό τμήμα, Γενικό Νοσοκομείο Νίκαιας Πειραιά «Άγιος Παντελήμων», [3]Β' Τμήμα Χειρουργικής, Πανεπιστημιακό Γενικό Νοσοκομείο Αθηνών «Αρεταίειο», Πανεπιστήμιο Αθηνών

Εισαγωγή: Η παρουσία φλεγμονής, η δυσαπορρόφηση, τα φάρμακα αλλά και οι περιορισμοί στη διατροφή, επηρεάζουν τη θρέψη των ασθενών με Ιδιοπαθή Φλεγμονώδη Νοσήματα του Εντέρου (ΙΦΝΕ) και προκαλούν απώλεια οστικής μάζας. Υπάρχουν περιορισμένα δεδομένα σχετικά με τους παθοφυσιολογικούς μηχανισμούς αυτής της διαδικασίας.
Σκοπός: Η διερεύνηση της απώλειας οστικής μάζας σε ασθενείς με ΙΦΝΕ. Στην παρούσα ανακοίνωση παρουσιάζονται τα δημογραφικά στοιχεία και η θρέψη των ασθενών σε σχέση με υγιείς.
Υλικό και Μέθοδος: Συλλέξαμε στοιχεία και αίμα από ασθενείς με ΙΦΝΕ και υγιείς μάρτυρες. Μετρήθηκαν οι δερματικές πτυχές και ο υπολογισμός του σωματικού λίπους εκτιμήθηκε με τις εξισωσεις Durnin and Womersley και Siri. Η οστική πυκνότητα μετρήθηκε με οστική πυκνομετρία (DXA).
Αποτελέσματα: Συγκρίναμε τα δεδομένα από 97 ασθενείς (66% άνδρες, 66% με NC, διάρκεια νόσου 72 μήνες) με διάμεση ηλικία 39 ετών (28, 54) και 75 υγιείς αντιστοιχισμένοι ως προς ηλικία και φύλο. Οι ασθενείς είχαν σημαντικά μικρότερες τιμές σε όλες τις μετρήσεις δερματικών πτυχών και σωματικών διαμέτρων σε σχέση με τους μάρτυρες. Παρόλο που δεν εντοπίστηκε διαφορά στο Δείκτη Μάζας Σώματος (ΔΜΣ), οι μάρτυρες είχαν περισσότερο σωματικό λίπος (31.7% vs 26.6%, P<0.001) Όσον αφορά τα λιπίδια εντοπίστηκε διαφορά μόνο στα επίπεδα της λιποπρωτεΐνης χαμηλής πυκνότητας (LDL) [ασθενείς 92 mg/dL vs μάρτυρες 118.5 mg/dL P<0.001). Ορισμένες μετρήσεις DXA έδειξαν σημαντικά χαμηλότερες τιμές στους ασθενείς με ΙΦΝΕ (Πίνακας).
Συμπεράσματα: Οι ασθενείς με ΙΦΝΕ έχουν επηρεασμένη θρέψη και οστική πυκνότητα. Η μελέτη των παθοφυσιολογικών μηχανισμών της νόσου Crohn και της ελκώδους κολίτιδας θα διαλευκάνουν την αιτιολογία της οστεοπόρωσης στους ασθενείς αυτούς.
Η παρούσα μελέτη χρηματοδοτήθηκε από την ΕΟΜΙΦΝΕ (2020ΕΟΜΙFNEρ6).

Αποτελέσματα μετρήσεων παραμέτρων θρέψης σε ασθενείς με ΙΦΝΕ και υγιείς μάρτυρες

		Ασθενείς N=97	Μάρτυρες N=75	P-value
Σωματομετρικές μετρήσεις [median (IQR)] ΔΜΣ (kg/m²)		25.3 (22.1, 28.8)	25.5 (23, 31)	0.220
Ποσοστό λίπους (%)		26.6 (20.3, 33.2)	31.7 (25.7, 37.5)	<0.001
Δερματικές πτυχές	Τρικέφαλου (mm)	11.5 (9.5, 14.0)	8.5 (6.5, 12.5)	<0.001
	Δικέφαλου (mm)	5 (4, 8)	6 (5, 8)	0.010
	Θωρακική (mm)	6 (4, 9.5)	8 (5, 13)	<0.001
	Μασχαλιαία (mm)	8 (5, 10.5)	18 (14, 24)	<0.001
	Κοιλιακή (mm)	14 (10, 18)	25 (20, 28)	<0.001
	Ισχιακή mm	9 (6, 11.5)	19 (16, 22)	<0.001
	Μηριαία (mm)	12 (8, 14.5)	20 (15, 23.5)	<0.001
	Ωμολάτης mm	8 (7, 12)	16 (14, 22)	<0.001
	Σύνολο (mm)	57.8 (48.3, 72.4)	80.2 (71.0, 96.8)	<0.001
Διάμετροι	Κοιλιακή (cm)	92 (83, 104.5)	100 (92, 109.5)	0.003
	Ισχιακή (cm)	94 (88, 101)	102 (97, 108)	<0.001
	Μηριαία (cm)	45 (42, 49)	48 (44, 53)	<0.001
	Κνήμης (cm)	32 (30, 35)	35.5 (33, 40)	<0.001
	Βραχίονα (cm)	29 (27, 29)	34 (33, 36)	<0.001
Λιπίδια [median (IQR)]	Ολική χοληστερόλη (mg/dL)	159 (130, 191)	198.5 (175, 228)	<0.001
	HDL (mg/dL)	52 (40, 62)	52.5 (44, 67)	0.254
	LDL (mg/dL)	92 (75, 112)	118.5 (105, 145)	<0.001
	Τριγλυκερίδια (mg/dL)	93 (64, 121)	88.5 (63, 127)	0.802
Οστική πυκνότητα [median (IQR)]	ΟΜΣΣ T-score	-0.5 (-1.4, 0.4)	0 (-0.9, 0.9)	0.116
	ΟΜΣΣ Z-score	-0.3 (-1.2, 0.2)	0.05 (-0.8, 1.1)	0.021
	Ισχίο T-score	-0.5 (-1.3, 0.4)	0.1 (-0.9, 0.4)	0.013
	Ισχίο Z-score	-0.3 (-1.1, 0.3)	0 (-0.6, 0.4)	0.125
	Αυχένας ισχίου T-score	-1 (-1.7, -0.4)	-0.8 (-1.4, 0)	0.075
	Αυχένας ισχίου Z-score	-0.75 (-1.8, 0.2)	-0.3 (-1.1, 0.3)	0.018

ΔΜΣ: Δείκτης Μάζας Σώματος, ΟΜΣΣ: οσφυική μοίρα σπονδυλικής στήλης, IQR: interquartile range, cm: εκατοστά, HDL: λιποπρωτεΐνες υψηλής πυκνότητας, LDL: λιποπρωτεΐνες χαμηλής πυκνότητας, mm: χιλιοστά

eP37

SCREENING ΚΟΛΟΝΟΣΚΟΠΗΣΗ ΚΑΙ ADENOMA DETECTION RATE ΣΤΑ 45

Λάζου Δ, Δημητριάδης Ν, Σουφλέρης Κ, Μάμαλης Σ, Μολλαγιοσούφογλου Μ, Αθανασιάδου Ε, Καλλινικίδης Σ, Γεωργιάδου Γ, Πιλπιλίδης Ι, Σταφυλίδου Μ, Λαζαράκη Γ, Τζιλβές Δ
Γαστρεντερολογική Κλινική «Θεαγένειο» Αντικαρκινικό Νοσοκομείο Θεσσαλονίκης

Εισαγωγή-Σκοπός: Τα τελευταία χρόνια και με αφορμή την αύξηση της επίπτωσης του καρκίνου παχέος εντέρου σε νεότερες ηλικίες συστήνεται η έναρξη του ασυμπτωματικού ελέγχου σε ηλικία 45 ετών. Δεν είναι ξεκάθαρο ιδίως για τον ελληνικό πληθυσμό αν το ποσοστό ανίχνευσης αδενωμάτων (Adenoma Detection Rate-ADR) στην ηλικιακή ομάδα 45-49 έτη είναι ίδιο με αυτό που έχει καλά καθοριστεί ως δείκτης ποιότητας στις ηλικίες άνω των 50 ετών. Σκοπός της μελέτης ο υπολογισμός και σύγκριση του ADR στις διαφορετικές ηλικιακές ομάδες που υποβλήθηκαν σε προληπτικές κολονοσκοπήσεις σε ένα μεγάλο ελληνικό κέντρο.

Υλικά και Μέθοδοι: Μελετήθηκαν αναδρομικά screening κολονοσκοπήσεις τα έτη 2020-2023. Εντάχθηκαν ασθενείς που πληρούσαν όλα τα κριτήρια: ασυμπτωματικοί, δεν ανήκαν σε ομάδα αυξημένου κινδύνου, προετοιμασία Boston Bowel Preparation Scale-BBPS 7-9, διάρκεια απόσυρσης > 6 λεπτά. Μελετήθηκαν και συγκρίθηκαν οι ηλικιακές ομάδες 45-49, 50-54, 55-59, 60-54 και μια μικρή ομάδα ασθενών με ηλικία 40-44 έτη. Καταγράφηκαν το ADR, καθώς και το ποσοστό ανίχνευσης προχωρημένων αδενωμάτων (με υψηλόβαθμη δυσπλασία, λαχνωτό στοιχείο, > 1 εκ.), και προχωρημένων άμισχων οδοντωτών (Sessile Serrated Lesions -SSLs >1 εκ., με δυσπλασία).

Αποτελέσματα: Περιλήφθηκαν συνολικά 492 εξετάσεις (64% γυναίκες). Το 4% των εξετάσεων έγινε στις ηλικίες 40-44, 14% στην ομάδα 45-49, 23% στην ομάδα 50-54, 24% στην ομάδα 55-59, 35% στην ομάδα 60-64 έτη. Τα αντίστοιχα ADR ήταν 3.3%, 11.8%, 24.2%, 23.5%, 37.3%. Τα αντίστοιχα ποσοστά ανίχνευσης προχωρημένων αδενωμάτων ήταν 0%, 2.6%, 6.5%, 6.5% και 11.1%. Τα ποσοστά ανίχνευσης προχωρημένων SSLs ήταν 0, 0.7%, 1.3%, 1.3% και 2.6%. Δε βρέθηκε στατιστικά σημαντική συσχέτιση της ηλικίας με το ADR, τα ποσοστά ανίχνευσης προχωρημένων αδενωμάτων, τα ποσοστά ανίχνευσης οδοντωτών βλαβών, την εντόπιση (αριστερό ή δεξί έντερο), το BBPS και το φύλο.

Συμπεράσματα: Καταγράφηκαν συνολικά αξιόλογα ποσοστά ανίχνευσης βλαβών στην ηλικιακή ομάδα 45-49, αριθμητικά αλλά όχι στατιστικά σημαντικά μικρότερα από τις καθιερωμένες ηλικιακές ομάδες screening. Χρειάζονται μεγαλύτερες μελέτες σε ελληνικό πληθυσμό για να επιβεβαιώσουν την αξία του screening και τα επιδιωκόμενα ποσοστά ανίχνευσης βλαβών στις ηλικίες 45-49.

eP38

ΕΝΔΟΣΚΟΠΙΚΗ ΕΚΤΟΜΗ ΓΙΓΑΝΤΙΟΥ ΛΙΠΩΜΑΤΟΣ ΠΑΧΕΟΣ ΕΝΤΕΡΟΥ-ΣΕΙΡΑ ΠΕΡΙΠΤΩΣΕΩΝ

Παπαντωνίου Δ,[1] Πικουλή Α,[2] Μιχαηλίδης Ι,[3] Παπαχριστοφή Δ,[4] Σιαφίκος Σ,[5] Κλαδάκης Κ,[6] Τουζένη Γ,[7] Τριάντου Α,[8] Παπαντωνίου Ν
[1]Φοιτήτρια, Ιατρική Σχολή, Nicosia University, Κύπρος, [2]Ειδικ. Χειρουργικής, Γ' Χειρουργική Κλινική, Αττικό Νοσοκομείο, Αθήνα, [3]Ειδικός Γενικής Οικογενειακής Ιατρικής, Περιφερειακό Ιατρείο Ιαλυσού, Ρόδος, [4]Νοσηλεύτρια, Γαστρεντερολογικό Ιατρείο, Ρόδος, [5]Γαστρεντερολόγος, Mediterraneo Hospital, Αθήνα, [6]Μικροβιολόγος, Τμήμα Αιμοδοσίας, ΓΝ Ρόδου, [7]Ειδικός Γενικής Οικογενειακής Ιατρικής, Περιφερειακό Ιατρείο Απολλώνων, Ρόδος, [8]Φοιτήτρια, Ιατρική Σχολή Πανεπιστήμιο Ιασίου, Ρουμανία, [9]Γαστρεντερολόγος, Euromedica Δωδεκανήσου, Ρόδος

Εισαγωγή: Το λίπωμα του παχέος εντέρου είναι ο δεύτερος πιο συχνός αλλά πολύ σπάνιος όγκος μετά τους πολύποδες του παχέος. Εντοπίζονται τυχαία σε ασυμπτωματικούς ασθενείς σε ορισμένες περιπτώσεις μπορεί να εμφανιστούν με συμπτώματα κοιλιακού άλγους, διάρροιες, αιμορραγίας και ατελούς εντερικής απόφραξης. Από πολλούς η χειρουργική εκτομή θεωρείται καταλληλότερη για γιγάντιες βλάβες (>2 εκ.) έναντι της ενδοσκοπικής αντιμετώπισης (πλήρης ή μερική)

Σκοπός: Η ανάδειξη της ενδοσκοπικής εκτομής σαν μέθοδος εκλογής και για τα γιγαντιαία λιπώματα παχέος.

Υλικό και μέθοδος: Αναφέρουμε την εμπειρία μας από τρεις περιπτώσεις γιγαντιαίου λιπώματος παχέος (σιγμοειδούς)ασθενών που προσήλθαν με συμπτωματολογία κοιλιακού άλγους, αναιμίας και επεισόδια ατελούς ειλεού με έντονη δυσκοιλιότητα. Αντιμετωπίστηκαν ενδοσκοπικά με μερική και πλήρη εκτομή.

Αποτελέσματα: Σε όλα τα περιστατικά έγινε υποβλεννογόνια διήθηση διαλύματος αδρεναλίνης (1:10000) και intigo carmine στη βάση τους. Στις δυο περιπτώσεις τοποθετήθηκε endoloop στη βάση και έγινε η εκτομή πάνω από το endoloop με διαθερμικό βρόχο. Στην τρίτη περίπτωση τοποθετήθηκαν δύο clips των 17 mm στη βάση και ο περιβρογχισμός έγινε 1 εκ. περιφερικότερα.

Συμπέρασμα: Η ενδοσκοπική εκτομή προτείνεται σαν μέθοδος αντιμετώπισης των γιγάντιων λιπωμάτων του παχέος με τη βοήθεια ενδοσκοπικών device (endoloop, clips, ovesco) ώστε να μπορούν να προβλεφθούν τυχόν επιπλοκές αιμορραγίες, διάτρηση καλή γνώση και χρήση της διαθερμίας(λίγα δευτερόλεπτα μόνο cut) και προσοχή στο θερμικό έγκαυμα των γύρω ιστών.

eP39

Η ΕΠΙΠΤΩΣΗ ΤΗΣ ΠΑΝΔΗΜΙΑΣ COVID-19 ΣΤΗΝ ΕΚΠΑΙΔΕΥΣΗ ΤΩΝ ΕΙΔΙΚΕΥΟΜΕΝΩΝ ΓΑΣΤΡΕΝΤΕΡΟΛΟΓΙΑΣ ΣΤΗΝ ΕΛΛΑΔΑ. ΜΕΛΕΤΗ ΤΗΣ ΕΠΙΤΡΟΠΗΣ ΔΟΚΙΜΩΝ ΜΕΛΩΝ ΤΗΣ ΕΛΛΗΝΙΚΗΣ ΓΑΣΤΡΕΝΤΕΡΟΛΟΓΙΚΗΣ ΕΤΑΙΡΙΑΣ

Ιωάννου Α,[1] Ρίζος Ε,[2] Σιδηρόπουλος Ο,[3] Κουμεντάκης Χ,[1] Γιοβάννης Σ,[4] Πρωτοπαππάς Ά,[5] Παπαδάκος Σ,[6]
*Ομάδα Μελέτών Δοκίμων Μελών ΕΓΕ
[1]Γαστρεντερολογική Κλινική, Γενικό Νοσοκομείο Αθηνών «Αλεξάνδρα», Αθήνα, [2]Ηπατογαστρεντερολογική Μονάδα, Β' Προπαιδευτική Παθολογική Κλινική και Μονάδα Έρευνας, Πανεπιστημιακό Γενικό Νοσοκομείο «Αττικόν», Αθήνα, [3]Γαστρεντερολογική Κλινική, 417 ΝΙΜΤΣ, Αθήνα, [4]Γαστρεντερολογική Κλινική, Γενικό Νοσοκομείο Θεσσαλονίκης «Γ. Παπανικολάου», Θεσσαλονίκη, [5] Α΄ Προπαιδευτική Παθολογική Κλινική ΑΠΘ, Αριστοτέλειο Πανεπιστήμιο Θεσσαλονίκης, ΠΓΝΘ ΑΧΕΠΑ, Θεσσαλονίκη, [6]Πανεπιστημιακή Γαστρεντερολογική Κλινική, Γενικό Νοσοκομείο Αθηνών «Λαϊκό»

Εισαγωγή: Η πανδημία covid-19 επηρέασε σημαντικά την λειτουργία των δομών και υπηρεσιών υγείας, τροποποιώντας έμμεσα ή άμεσα τη λειτουργία όλων των ιατρικών τμημάτων. Οι επιπτώσεις στην εκπαίδευση των ειδικευομένων στην γαστρεντερολογία δεν έχει μελετηθεί επαρκώς.

Σκοπός: Αξιολόγηση της επίπτωσης της πανδημίας covid-19 στην εκπαίδευση των ειδικευομένων γαστρεντερολογίας στην Ελλάδα.

Υλικό και Μέθοδος: Αποστολή και συμπλήρωση δομημένου ερωτηματολογίου, 18 ερωτήσεων, στους ειδικευομένους γαστρεντερολογίας μέσω ηλεκτρονικού ταχυδρομείου από την Επιτροπή Δοκίμων Μελών της Ελληνικής Γαστρεντερολογίας.

Αποτελέσματα: 71 ειδικευόμενοι (41Α/30Γ) συμμετείχαν στη μελέτη. 35 (70.4%) ανήκαν στην ηλικιακή ομάδα 30-35 ετών. Το 46.5% διανύει το 3ο και 4ο έτος της ειδικότητας, η πλειοψηφία (77.5%) υπηρετεί στην Αττική και το 71.8% των συμμετεχόντων σε τριτοβάθμια νοσοκομεία. Από την ανάλυση των ερωτηματολογίων προκύπτει ότι σε 63.4% των νοσοκομείων υπήρξε ανακατάταξη των ειδικευομένων επηρεάζοντας αρνητικά την εκπαίδευση τους σε ποσοστό 68.7%. Στο 77.5% των τμημάτων υπήρξε σημαντική μείωση του αριθμού των ενδοσκοπήσεων (41.5% >50%) επηρεάζοντας αρνητικά την εκπαίδευση στην ενδοσκόπηση στο 78.8%. επίσης σημειώθηκε περιορισμός επισκέψεων σε νοσηλευόμενους (54.9%), στην διενέργεια εξωτερικών ιατρείων (78.9%), αναστολή εκπαιδευτικών προγραμμάτων (80.3%) επηρεάζοντας σημαντικά την εκπαίδευση των ειδικευομένων σε αυτούς τους τομείς (84.1%/81.8%/80.3%).

Συμπεράσματα: Η πανδημία covid-19 επηρέασε σημαντικά την ενδοσκοπική, κλινική και επιστημονική εκπαίδευση των ειδικευομένων στην γαστρεντερολογία στην Ελλάδα. Γεγονός που καθιστά αναγκαία την λήψη πρωτοβουλιών ώστε να καλυφθεί αυτό το έλλειμμα στην εκπαίδευση των ειδικευομένων που υπηρέτησαν αυτήν την περίοδο.

eP40

ΕΥΡΗΜΑΤΑ ΠΡΟΕΓΧΕΙΡΗΤΙΚΟΥ ΕΝΔΟΣΚΟΠΙΚΟΥ ΕΛΕΓΧΟΥ ΣΕ ΑΣΘΕΝΕΙΣ ΜΕ ΥΠΟΨΙΑ ΚΑΡΚΙΝΟΥ ΩΟΘΗΚΩΝ. ΑΝΑΔΡΟΜΙΚΗ ΜΕΛΕΤΗ ΣΕ ΤΡΙΤΟΒΑΘΜΙΟ ΟΓΚΟΛΟΓΙΚΟ ΝΟΣΟΚΟΜΕΙΟ

Παπαδοπούλου Η, Τελάκης Ε, Αραχωβίτη Δ, Παυλίδου Φ, Αυρήλιος Μ, Στεφανόπουλος Μ-Α, Γκόλφου Γ, Μαρκόπουλος Π, Φιλιππάκου Α, Τσιρώνη Ε
Γαστρεντερολογικό Τμήμα, Γενικό Αντικαρκινικό Νοσοκομείο Πειραιά «Μεταξά», Πειραιάς

Εισαγωγή: Ο προεγχειρητικός ενδοσκοπικός έλεγχος πεπτικού σε ασθενείς με υποψία καρκίνου ωοθηκών έχει καθιερωθεί, παρά την απουσία σαφών κατευθυντήριων οδηγιών, με κύριο σκοπό την διερεύνηση πιθανής προέλευσης των όγκων από διαφορετική πρωτοπαθή εστία όπως ο στόμαχος ή το κόλο (όγκοι Krukenberg).
Σκοπός: Να αναλυθούν τα ευρήματα του προεγχειρητικού ενδοσκοπικού ελέγχου ανωτέρου ή/και κατωτέρου πεπτικού σε ασθενείς με υποψία καρκίνου ωοθηκών και η συχνότητα εμφάνισης όγκων Krukenberg.
Υλικό και Μέθοδος: Μελετήθηκαν ασθενείς με υποψία καρκίνου ωοθηκών που παραπέμφθηκαν για προεγχειρητικό ενδοσκοπικό έλεγχο την περίοδο 2018-2022. Πραγματοποιήθηκε συλλογή δεδομένων σχετικά με τα ενδοσκοπικά, τα απεικονιστικά ευρήματα και τη μετεγχειρητική διάγνωση.
Αποτελέσματα: Συμπεριλήφθηκαν 99 ασθενείς με μέσο όρο ηλικίας 61 έτη. Γαστροσκόπηση πραγματοποιήθηκε στο 83,9% και στο 92,9% πραγματοποιήθηκε ενδοσκόπηση κατώτερου (κολονοσκόπηση: 84,8%, ορθοσιγμοειδοσκόπηση: 11,9%, ορθοσκόπηση: 3,3%). Η γαστροσκόπηση στο 90,4% των ασθενών ήταν φυσιολογική, στο 7,2% υπήρχε εξωτερική πίεση/στένωση και στο 2,4% πιθανή διήθηση. Η ενδοσκόπηση κατωτέρου ήταν φυσιολογική στο 51,1%, στο 45,6% υπήρχε εξωτερική πίεση/στένωση, σε 2,2% πιθανή διήθηση και στο 1.1% κακοήθεια. Τα απεικονιστικά ευρήματα ανέδειξαν καρκίνο ωοθηκών χωρίς διήθηση παχέος (70%), πιθανή διήθηση παχέος (10%), πιθανή διήθηση άλλου οργάνου (8,9%), υποψία άλλης πρωτοπαθούς νεοεξεργασίας (8,9%) και υποψία νεοεξεργασίας στομάχου (2,2%). Η μετεγχειρητική διάγνωση περιλάμβανε καρκίνο ωοθηκών (62%), καλοήθη βλάβη ωοθηκών (21,2%), μεταστατική βλάβη στις ωοθήκες (5,6%) και λοιπές διαγνώσεις (11,2%). Όγκος Krukenberg διαγνώσθηκε σε ένα ασθενή (1%) με προέλευση το κόλο.
Συμπεράσματα: Τα ενδοσκοπικά ευρήματα σε ασθενείς με υποψία καρκίνου των ωοθηκών ήταν φυσιολογικά ή μη ειδικά σε υψηλό ποσοστό, ενώ όγκοι Krukenberg ανευρέθηκαν σε πολύ μικρό ποσοστό (μικρότερο της διεθνούς βιβλιογραφίας).

eP41

Η ΚΑΘΥΣΤΕΡΗΣΗ ΠΡΟΓΡΑΜΜΑΤΙΣΜΕΝΩΝ ΕΝΔΟΣΚΟΠΗΣΕΩΝ ΕΞΩΤΕΡΙΚΩΝ ΑΣΘΕΝΩΝ ΛΟΓΩ ΝΟΣΗΣΗΣ COVID-19 ΔΕΝ ΕΙΧΕ ΣΗΜΑΝΤΙΚΕΣ ΑΡΝΗΤΙΚΕΣ ΕΠΙΠΤΩΣΕΙΣ ΣΤΟΥΣ ΑΣΘΕΝΕΙΣ

Θεοδούλου Ά, Τελάκης Ε, Γκόλφου Γ, Μαλαματένιος Μ-Α, Παυλίδου Φ, Αραχωβίτη Δ, Παπαδοπούλου Η, Μαρκόπουλος Π, Φιλιππάκου Α, Τσιρώνη Ε
Γαστρεντερολογικό Τμήμα, Γενικό Αντικαρκινικό Νοσοκομείο Πειραιά "Μεταξά", Πειραιάς

Εισαγωγή: Κατά την πανδημία, αναβλήθηκαν προγραμματισμένες από τα εξωτερικά ιατρεία ενδοσκοπήσεις λόγω νόσησης των ασθενών με COVID-19.
Σκοπός: Η καταγραφή των καθυστερήσεων και των πιθανών σημαντικών αρνητικών επιπτώσεων από αυτές όπως η διάγνωση κακοήθειας, η επείγουσα εισαγωγή, η επίσκεψη σε τμήμα επειγόντων, η επείγουσα χειρουργική/ενδοσκοπική παρέμβαση ή ο θάνατος (εφόσον αυτά συσχετίζονταν με την ένδειξη ενδοσκόπησης).
Υλικό και Μέθοδος: Μελετήθηκαν αναδρομικά εξωτερικοί ασθενείς με αναβολή ενδοσκόπησης λόγω COVID-19 την περίοδο 2020-2022. Ο επαναπρογραμματισμός τους γινόταν κατόπιν επικοινωνίας των ασθενών και μετά από αρνητικό τεστ στο επόμενο διαθέσιμο ραντεβού αναλόγως της ένδειξης.
Αποτελέσματα: Αναβλήθηκαν 22 ενδοσκοπήσεις ανωτέρου και 24 κατωτέρου πεπτικού σε 36 ασθενείς (2020: 2, 2021: 6, 2022: 28). Ο μέσος όρος ηλικίας ήταν 64,2 έτη (19 γυναίκες, 65,8 και 17 άνδρες, 62,3). 34 από τους 36 ασθενείς επαναπρογραμματίσθηκαν (21 ενδοσκοπήσεις ανωτέρου και 23 κατωτέρου πεπτικού) ενώ 2 αρνήθηκαν. Η καθυστέρηση κυμάνθηκε από 13 έως 577 ημέρες (διάμεσος: 49,5). Δεν καταγράφηκε καμία σημαντική αρνητική επίπτωση και οι ακραίες καθυστερήσεις οφείλονταν στην καθυστερημένη επικοινωνία των ασθενών. Στις γαστροσκοπήσεις ανευρέθηκαν: οισοφαγίτιδα (7 ασθενείς), διαβρώσεις στομάχου/12δακτύλου (4), έλκη στομάχου (2), αγγειοδυσπλασία (1), υποεπιθηλιακό μόρφωμα οισοφάγου (1), βατή στένωση γνωστού αδενοκαρκινώματος οισοφάγου (1), στένωση/παραμόρφωση στομάχου σε γνωστό λέμφωμα (1). Στις κολονοσκοπήσεις διενεργήθηκαν 70 πολυπεκτομές (>20mm: 2, 15-11mm: 3, 10-6mm: 20, ≤5mm: 45) χωρίς ανεύρεση κακοήθειας ή υψηλόβαθμης δυσπλασίας ενώ ανευρέθηκαν 9 περιπτώσεις εκκολπωμάτωσης.
Συμπεράσματα: Στο δείγμα μας, η καθυστέρηση στην ενδοσκόπηση εξωτερικών ασθενών που νόσησαν με COVID-19 δεν είχε σημαντικές αρνητικές επιπτώσεις, γεγονός που πιθανά οφείλεται και στην αποτελεσματική διαλογή κατά τον επαναπρογραμματισμό τους.

eP42

ΕΝΤΕΡΟΠΑΘΕΙΑ ΣΧΕΤΙΖΟΜΕΝΗ ΜΕ ΟΛΜΕΣΑΡΤΑΝΗ (ΕΣΟ): ΕΠΙΔΗΜΙΟΛΟΓΙΚΗ ΜΕΛΕΤΗ ΚΟΟΡΤΗ ΣΕ ΣΥΓΚΡΙΣΗ ΜΕ ΤΙΣ ΑΛΛΕΣ ΚΑΤΗΓΟΡΙΕΣ ΣΑΡΤΑΝΩΝ

Κόγιας Δ,[1] Δημοπούλου Γ,[2] Παπάζογλου Π,[3] Μιμίδης Κ[4]
[1]Ειδικευόμενος Παθολογίας, Α΄ Πανεπιστημιακή Παθολογική Κλινική, Τμήμα Ιατρικής ΔΠΘ, ΠΓΝ Αλεξανδρούπολης, Αλεξανδρούπολη, [2]Ειδικευόμενη Παθολογίας, Α΄ Πανεπιστημιακή Παθολογική Κλινική, Τμήμα Ιατρικής ΔΠΘ, ΠΓΝ Αλεξανδρούπολης, Αλεξανδρούπολη, [3]Ειδικευόμενος Παθολογίας, Α΄ Πανεπιστημιακή Παθολογική Κλινική, Τμήμα Ιατρικής ΔΠΘ, ΠΓΝ Αλεξανδρούπολης, Αλεξανδρούπολη, [4]Καθηγητής Παθολογίας/Γαστρεντερολογίας, Α΄ Πανεπιστημιακή Παθολογική Κλινική, Τμήμα Ιατρικής ΔΠΘ, ΠΓΝ Αλεξανδρούπολης, Αλεξανδρούπολη

Εισαγωγή: Η ΕΣΟ έχει περιγραφεί εδώ και μια δεκαετία και μόνο μεμεονομένες περιπτώσεις και σειρές περιπτώσεων έχουν μελετηθεί. Σύμφωνα με δημοσιευμένες μελέτες, σε ασθενείς που λαμβάνουν ολμεσαρτάνη και παρουσιάζουν συμπτώματα που ομοιάζουν με κοιλιοκάκη, θα πρέπει να γίνεται γαστροσκόπηση με βιοψία δωδεκαδακτύλου.
Σκοπός: Στόχος της μελέτης μας ήταν να παρουσιάσουμε την εμπειρία μας στην ΕΣΟ και να εξετάσουμε επιδημιολογικά όλες τις κατηγορίες σαρτανών.
Υλικό-Μέθοδοι: Συμπεριλήφθηκαν όλοι οι ασθενείς υπό αντιυπερτασική αγωγή με σαρτάνες που νοσηλεύτηκαν στην κλινική μεταξύ 2/2022 και 8/2023 λόγω διαρροϊκού συνδρόμου ή αναιμίας. Υποβλήθηκαν σε γαστροσκόπηση και/ή κολονοσκόπηση και ενδοσκόπηση με κάψουλα λεπτού εντέρου. Αναλύθηκαν επιδημιολογικά, ενδοσκοπικά και ιστολογικά δεδομένα.
Αποτελέσματα: Συνολικά 281 ασθενείς (Α/Γ:146/135, μέση ηλικία 72 έτη [43-95]). Ολμεσαρτάνη λάμβαναν 172 (61,2%), βαλσαρτάνη 61 (21,7%), ιρβεσαρτάνη 30 (10,7%) και λοσαρτάνη 18 (6,4%). Μόνο 33 έπασχαν από χρόνια μη λοιμώδη διάρροια (μέσος όρος 54 ημέρες [15-90]), 60 από αναιμία, ενώ 21 παρουσίασαν διάρροια και αναιμία. Ελήφθησαν δείγματα βιοψίας από τους 88 ασθενείς που παρουσίασαν είτε διάρροια είτε αναιμία. Ενδοσκοπικές και ιστολογικές ανωμαλίες ενδεικτικές κοιλιοκάκης εντεροπάθειας (επιπέδωση λαχνών, όστρακο των πτυχών Kerckring) (εικόνες 1, 2, 3) αναφέρθηκαν σε 3 ασθενείς (3,4%) υπό θεραπεία με ολμεσαρτάνη. Κλινική βελτίωση παρατηρήθηκε 10 ημέρες μετά τη διακοπή του φαρμάκου. Τα αντισώματα κατά της ιστικής τρανσγλουταμινάσης (anti-TTG) ήταν αρνητικά και για τους 88 ασθενείς. Οι ασθενείς που έλαβαν άλλες σαρτάνες δεν είχαν ενδοσκοπικά ή ιστολογικά ευρήματα κοιλιοκάκης.
Συμπεράσματα: Ενδοσκοπικά και ιστολογικά ευρήματα κοιλιοκάκης σε συνδυασμό με ιστορικό λήψης ολμεσαρτάνης και αρνητικά anti-TTG, υποδεικνύουν ΕΣΟ. Η διάγνωση ενισχύεται από την κλινική βελτίωση μετά τη διακοπή του φαρμάκου.

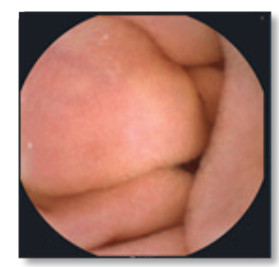

Εικόνα 1. Επιπέδωση λαχνών στο δωδεκαδάκτυλο, ενδοσκοπική κάψουλα

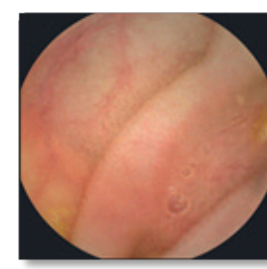

Εικόνα 2. Επιπέδωση λαχνών στον τελικό ειλεό, ενδοσκοπική κάψουλα

Εικόνα 3. Ατροφία λαχνών, βιοψία δωδεκαδακτύλου

eP43

ΜΕΤΑΧΡΟΝΟ ΑΔΕΝΟΚΑΡΚΙΝΩΜΑ ΣΤΟΜΑΧΟΥ ΕΠΕΙΤΑ ΑΠΟ ΕΠΙΤΥΧΗ ΘΕΡΑΠΕΙΑ DLBCL ΣΤΟΜΑΧΟΥ

Γκόλφου Γ, Φιλιππάκου Α, Παυλίδου Φ, Στεφανόπουλος Α, Θεοδούλου Ά, Παπαδοπούλου Η, Μαρκόπουλος Π, Τελάκης Ε, Τσιρώνη Ε
Γαστρεντερολογικό Τμήμα, Γενικό Αντικαρκινικό Νοσοκομείο Πειραιά «Μεταξά», Πειραιάς

Εισαγωγή: Το αδενοκαρκίνωμα και το πρωτοπαθές λέμφωμα στομάχου αποτελούν τους πιο συχνούς υποτύπους καρκίνου στομάχου παγκοσμίως. Παρόλο που η επίπτωση εμφάνισης των δύο αυτών κακοηθειών είναι σπάνια στον ίδιο ασθενή, υπάρχουν ελάχιστες αναφορές στη βιβλιογραφία για σύγχρονη ή μετάχρονη εμφάνιση αδενοκαρκινώματος με λέμφωμα στομάχου.
Παρουσίαση περιστατικού: Πρόκειται για άρρεν ασθενή 58 ετών, ο οποίος το 2020 υποβλήθηκε σε γαστροσκόπηση λόγω επιγαστραλγίας, που ανέδειξε πολλαπλά πολυποειδή μορφώματα σώματος. Η ιστολογική ήταν συμβατή με non Hodgkin λέμφωμα, του τύπου DLBCL, χωρίς λοίμωξη από ελικοβακτηρίδιο του πυλωρού. Στη σταδιοποίηση φάνηκαν συνοδοί ευμεγέθεις επιχώριοι λεμφαδένες χωρίς διήθηση του μυελού των οστών. Ο ασθενής ξεκίνησε άμεσα χημειοθεραπεία με R-CHOP και έξι μήνες αργότερα υποβλήθηκε σε επανέλεγχο, που ανέδειξε ασθενή ελεύθερο νόσου αλλά με εστίες εντερικής μετάπλασης σε σώμα και άντρο. Ο ασθενής τέθηκε σε θεραπεία συντήρησης με Rituximab. Σε νέο επανέλεγχο, δεκαοκτώ μήνες μετά, αναδείχθηκε συγκεντρική στένωση στη μεσότητα του σώματος με συνοδό εκτεταμένη εξέλκωση. Η αρχική ιστολογική ήταν αρνητική για κακοήθεια. Ο ασθενής αμέλησε τη σύσταση για άμεση επανάληψη βιοψιών. Έξι μήνες αργότερα, σε νέα γαστροσκόπηση, η ιστολογική της περιοχής της στένωσης ανέδειξε αδενοκαρκίνωμα στομάχου Grade 2 εντερικού τύπου. Ο ασθενής έλαβε εισαγωγική χημειοθεραπεία και ακολούθως υποβλήθηκε σε υφολική γαστρεκτομή (T4N0M0). Είναι πλέον σε αγωγή με συμπληρωματική χημειοθεραπεία.
Συμπέρασμα: Αν και σπανίως, περιγράφονται στη βιβλιογραφία περιστατικά, τα οποία εμφανίζουν αδενοκαρκίνωμα στομάχου έπειτα από πρωτοπαθές λέμφωμα στομάχου. Για το λόγο αυτό συνίσταται οι ασθενείς αυτοί να εντάσσονται σε πρόγραμμα επιτήρησης.

eP44

ΧΡΗΣΗ ΚΑΤΑΣΤΟΛΗΣ ΣΤΙΣ ΕΝΔΟΣΚΟΠΗΣΕΙΣ ΑΠΟ ΕΛΛΗΝΕΣ ΓΑΣΤΡΕΝΤΕΡΟΛΟΓΟΥΣ: ΕΞΕΛΙΞΕΙΣ ΤΗΝ ΤΕΛΕΥΤΑΙΑ ΔΕΚΑΕΤΙΑ

Πρωτοπαπάς Ά.[1], Φιλιππίδης Α,[1] Κυρίτση Β,[1] Τσιώνης Θ,[2] Σαββόπουλος Χ,[1] Πρωτοπαπάς Α[1]
[1]Α΄ Προπαιδευτική Παθολογική Κλινική, ΠΓΝΘ ΑΧΕΠΑ, Αριστοτέλειο Πανεπιστήμιο Θεσσαλονίκης, [2]Γαστρεντερολογική Διάγνωση Σερρών

Εισαγωγή: Η καταστολή στην ενδοσκόπηση εξελίσσεται ταχέως παγκοσμίως.
Σκοπός: Στόχος της μελέτης ήταν να αναλύσει τις πρακτικές των Ελλήνων γαστρεντερολόγων σχετικά με την καταστολή στην ενδοσκόπηση.
Υλικό και Μέθοδοι: Η μελέτη διεξήχθη σε 3 περιόδους, 2015, 2018 και 2023. Διαδικτυακό ερωτηματολόγιο σχετικά με τις πρακτικές ενδοσκοπικής καταστολής εστάλη σε όλους τους εγγεγραμμένους Έλληνες γαστρεντερολόγους (509, 547 και 517, αντίστοιχα).
Αποτελέσματα: Τα ποσοστά ανταπόκρισης ήταν 38.3%, 47.1% και 48.7%, αντίστοιχα. 25,1%, 16,7% και 20.6% των γιατρών δεν χρησιμοποιούσαν καταστολή. Οι περισσότεροι γαστρεντερολόγοι (70% και στις τρεις περιόδους) δεν συνεργάζονται ποτέ με αναισθησιολόγο. Η μιδαζολάμη χρησιμοποιείται από σχεδόν το 90% των γιατρών και στις τρεις περιόδους. Η προποφόλη χρησιμοποιήθηκε από το 30,8%, το 27% και το 45% των ιατρών, αντίστοιχα, με σημαντική αύξηση της χρήσης στην τελευταία περίοδο ($p<0.001$). Ιατροί που χρησιμοποιούν προποφόλη ήταν σημαντικά πιο ικανοποιημένοι με την καταστολή ($p<0.001$), ενώ η προποφόλη επιλέχτηκε από τους περισσότερους γιατρούς εάν επρόκειτο να υποβληθούν οι ίδιοι σε ενδοσκόπηση, με περαιτέρω αύξηση αυτής της προτίμησης στην τελευταία περίοδο ($p=0.027$). Η πλειονότητα των γαστρεντερολόγων αναφέρει ότι έχει εκπαιδευτεί στην αναζωογόνηση (83.7%) και πως πρέπει να θεσμοθετηθεί εκπαίδευση των γαστρεντερολόγων στη χορήγηση καταστολής και στην αναζωογόνηση (96.4%).
Συμπεράσματα: Η χρήση καταστολής είναι ευρέως διαδεδομένη στους Έλληνες γαστρεντερολόγους. Αν και η μιδαζολάμη είναι ο πιο συχνά χρησιμοποιούμενος παράγοντας, η προποφόλη προτιμάται από τους περισσότερους γιατρούς, με σημαντική αύξηση της χρήσης της την τελευταία δεκαετία. Οι Έλληνες γαστρεντερολόγοι επιδεικνύουν σημαντικό ποσοστό κατάρτισης σε τεχνικές αναζωογόνησης, ενώ θεωρούν σε συντριπτική πλειοψηφία απαραίτητη την θεσμοθέτηση εκπαιδευτικού πλαισίου σχετικά με τη χορήγηση καταστολής και την αναζωογόνηση.

eP45

ΜΕΛΕΤΗ ΤΗΣ ΕΠΙΠΤΩΣΗΣ ΤΟΥ ΠΑΓΚΡΕΑΤΙΚΟΥ ΚΑΡΚΙΝΟΥ ΤΗΝ ΤΕΛΕΥΤΑΙΑ ΔΕΚΑΕΤΙΑ. ΕΜΠΕΙΡΙΑ ΕΝΟΣ ΚΕΝΤΡΟΥ

Λάζου Δ, Μάμαλης Σ, Σουφλέρης Κ, Δημητριάδης Ν, Λαζαράκη Φ, Πιλπιλίδης Ι, Σταφυλίδου Μ, Τζιλβές Δ
Γαστρεντερολογικό Τμήμα ΑΝΘ «Θεαγένειο»

Εισαγωγή: Ο καρκίνος του παγκρέατος αποτελεί έναν από τους πλέον θανατηφόρους καρκίνους με καθυστερημένη εμφάνιση συμπτωμάτων. Παγκοσμίως παρατηρείται αύξηση της συχνότητας εμφάνισής του τα τελευταία έτη.
Σκοπός: Σκοπός της μελέτης ήταν να εξετασθεί η τάση της επίπτωσης του παγκρεατικού καρκίνου στους ασθενείς της Γαστρεντερολογικού Τμήματος του ΑΝΘ Θεαγενείου την τελευταία 10ετία.
Υλικά-Μέθοδοι: Κατά την περίοδο 2014-2023 καταγράφηκαν 372 ασθενείς με παγκρεατικό καρκίνο [212 άνδρες (56,9%), Μέση Ηλικία: 65,7 έτη, (35-87)], οι οποίοι είτε υποβλήθηκαν σε ενδοσκοπικό υπερηχογράφημα για λήψη κυτταρικού υλικού ή/και έλαβαν χημειοθεραπεία στο Γαστρεντερολογικό Τμήμα. Τα κριτήρια ένταξης ήταν: ηλικία >18 ετών, απουσία κληρονομικού καρκίνου παγκρέατος και η ιστολογική διάγνωση. Για τη στατιστική ανάλυση χρησιμοποιήθηκε η πλατφόρμα Openepi, το Rates Ratio (RR) υπολογίστηκε με το PersonTime2, το p με τη μέθοδο Fisher and midP exact test και ως χρόνος έκθεσης η μέση ηλικία κάθε ομάδας.
Αποτελέσματα: Μελετήθηκαν οι ασθενείς μεταξύ των ετών 2014-2018 (περίοδος Α) και 2109-2023 (περίοδος Β). Παρατηρήθηκε αύξηση της επίπτωσης στο σύνολο των ασθενών στην περίοδο Β συγκριτικά με την περίοδο Α (61,02% vs 38,98%) με 1.577 μεγαλύτερη επίπτωση (p: <0.001, CI95%: 1.281, 1.945). Η ίδια τάση παρατηρήθηκε και στα δύο φύλα, με επίπτωση 1.48 στους άντρες (p: 0.004872, CI95%: 1.125, 1.952) και 1.718 στις γυναίκες (p: 0.0007885, CI95%: 1.25, 2.376) της περιόδου Β. Παρόμοια τάση παρατηρήθηκε στις ηλικίες ≤ 55 ετών (1.569), χωρίς στατιστικά σημαντική διαφορά (p: 0.08664).
Συμπέρασμα: Παρατηρήθηκε στατιστικά σημαντική αύξηση της επίπτωσης του καρκίνου παγκρέατος την τελευταία 5ετία, με παρατηρούμενη τάση αύξησης της επίπτωσης στους ασθενείς ≤ 55ετών.

eP46

EUS ΚΑΙ ERCP ΣΕ ΜΙΑ ΕΝΔΟΣΚΟΠΙΚΗ ΣΥΝΕΔΡΙΑ (SINGLE SESSION EUS+ERCP) ΓΙΑ ΑΣΘΕΝΕΙΣ ΜΕ ΚΑΚΟΗΘΗ ΝΕΟΠΛΑΣΜΑΤΑ ΠΑΓΚΡΕΑΤΟΣ

Παπαστεργίου Β, Βαρυτιμιάδης Κ, Αρχαύλης Ε, Μυλωνάς Ι, Προβή Δ, Αλμπάνη Φ, Αρβανίτης Κ, Βερετάνος Χ, Γεωργιάδη Τ, Μπέκα Ε, Νούσιας Γ, Μουσουράκης Κ, Παπαρίζου Α, Καραούζας Λ, Πάτση Μ, Καλόγηρος Γ, Κοζομπόλη Δ, Κουστένης Κ, Τσατσά Α, Μουντάκη Α, Μελά Μ, Χρηστίδου Α, Κατωπόδη Κ, Χατζηευαγγελινού Χ, Βιέννα Ε, Βιάζης Ν
Γαστρεντερολογικό Τμήμα, ΓΝ «Ο Ευαγγελισμός-Πολυκλινική Αθηνών»

Εισαγωγή: Το EUS και η ERCP αποτελούν συμπληρωματικές μεταξύ τους ενδοσκοπικές πράξεις, απαραίτητες στη διάγνωση και διαχείριση των ασθενών με κακοήθη παγκρεατικά νεοπλάσματα (ΚΠΝ). Πρόσφατα εφαρμόσαμε την πρακτική της συνδυασμένης διενέργειας τους σε μια ενδοσκοπική συνεδρία με ενιαία χορήγηση καταστολής (Single-session EUS+ERCP, SSEE).
Σκοπός: Να μελετηθεί η ασφάλεια και η αποτελεσματικότητα της SSEE και να διαπιστωθούν τυχόν οφέλη σε σύγκριση με τη διενέργεια EUS και ERCP σε ξεχωριστές συνεδρίες.
Μέθοδοι: Αναδρομική ανάλυση προοπτικής βάσης δεδομένων ασθενών με ΚΠΝ που υπεβλήθησαν σε EUS ή/και ERCP μεταξύ 1/2022-7/2023. Οι ασθενείς διαιρέθηκαν σε 3 ομάδες: Ομάδα-Α (SSEE), Ομάδα-Β (EUS+ERCP σε ξεχωριστές συνεδρίες) και Ομάδα-Γ (μόνο EUS ή μόνο ERCP). Καταληκτικά σημεία: 1) επιτυχής τοποθέτηση stent χοληφόρων (ERCP), 2) επιτυχής λήψη EUS παγκρεατικής βιοψίας, 3) επιπλοκές, 4) διάρκεια νοσηλείας.
Αποτελέσματα: Συμπεριελήφθησαν 102 ασθενείς (54.9% άνδρες, μέση ηλικία 72.3 έτη), εκ των οποίων 18 (17.6%) στην Ομάδα-Α, 30 (29.4%) στην Ομάδα-Β και 54 (52.9%) στην Ομάδα-Γ. Το EUS προηγήθηκε της ERCP σε όλους τους ασθενείς των ομάδων-Α και Β. Δεν διαπιστώθηκε διαφορά μεταξύ των τριών ομάδων στα ποσοστά επιτυχούς τοποθέτησης stent (Ομάδα-Α: 83.3%, Β: 86.7%, Γ: 85.7%, p=0.95), επιτυχούς λήψης παγκρεατικής βιοψίας (89%, 93% και 100% αντίστοιχα, p=0.19) και στα συνολικά ποσοστά μείζονων επιπλοκών (0%, 10% και 3.7% αντίστοιχα, p=0.25). Η ενδιάμεση διάρκεια νοσηλείας ήταν σημαντικά μειωμένη στην Ομάδα-Α (2, εύρος 1-3) έναντι της Ομάδας-Β (3, εύρος 1-35) (p=0.046).
Συμπεράσματα: Η SSEE είναι εξίσου ασφαλής και αποτελεσματική σε σύγκριση με την διενέργεια EUS+ERCP σε ξεχωριστές συνεδρίες, ενώ μειώνει σημαντικά τη διάρκεια νοσηλείας.

eP47

ΕΠΙΤΥΧΗΣ ΑΝΤΙΜΕΤΩΠΙΣΗ ΑΙΜΟΡΡΑΓΙΑΣ ΤΥΠΟΥ "OOZING" ΕΝΤΟΣ ΨΕΥΔΟΚΥΣΤΗΣ ΠΑΓΚΡΕΑΤΟΣ ΑΣΘΕΝΟΥΣ ΜΕ ΧΡΟΝΙΑ ΠΑΓΚΡΕΑΤΙΤΙΔΑ ΧΡΗΣΙΜΟΠΟΙΩΝΤΑΣ OTSC (Over the Scope-Clip)

Κρανιδιώτης Γ, Βασιλειάδης Κ, Τρίκολα Ά, Έλληνα Μ, Εμμανουηλίδου Γ, Λάππας Ι, Κοτσικόρος Ν, Καρακόιδας Χ, Ροδιάς Μ, Σγούρος Σ, Στεφανίδης Γ
Γαστρεντερολογική κλινική, Ναυτικό Νοσοκομείο Αθηνών

Εισαγωγή: Η ψευδοκύστη παγκρέατος είναι μία επιπλοκή οξείας ή χρόνιας παγκρεατίτιδας. Σπανίως μπορεί να αποβεί μοιραία εξαιτίας ενδοκυστικής αιμορραγίας ή αυτόματης ρήξης. Το ποσοστό αιμορραγίας ανέρχεται στο 5% ενώ της θνησιμότητας φθάνει το 40%. Η παρουσίαση αφορά ένα σπάνιο περιστατικό ενδοκυστικής αιμορραγίας με ενδοσκοπική αντιμετώπιση.
Παρουσίαση περιστατικού: Ασθενής, 62 ετών, με ιστορικό χρόνιας παγκρεατίτιδας λόγω αλκοολισμού, νοσηλεύτηκε στη Χειρουργική κλινική εξαιτίας νεκρωτικής παγκρεατίτιδας με παρουσία ευμεγέθους παγκρεατικής ψευδοκύστης. Ο απεικονιστικός έλεγχος ανέδειξε ψευδοκύστη επιμήκους διαμέτρου 14cm με σημαντική πάχυνση των τοιχωμάτων αυτής. Αρχικά αποφασίσθηκε η ενδοσκοπική παροχέτευση της ψευδοκύστης μέσω ενδοσκοπικού υπερηχογραφήματος και συνοδού τοποθέτησης LAMS (Lumen-apposing metal stent). Ωστόσο ο ασθενής επιδεινώθηκε και αντιμετωπίσθηκε άμεσα χειρουργικά με ερευνητική λαπαροτομία, γαστροτομή και παροχέτευση των νεκρωμένων ιστών της ψευδοκύστης. Ανευρέθηκε επίσης ευμεγέθη οπή στο πρόσθιο τοίχωμα κατά μήκος του μείζονος τόξου του στομάχου μέσα από την οποία παροχετευόταν η ψευδοκύστη εντός αυτού. Την 12η μετεγχειρητική ημέρα, ο ασθενής παρουσίασε αιμοδυναμική αστάθεια, πτώση του αιματοκρίτη με συνοδό αιματέμεση. Κατόπιν διενέργειας αξονικής αγγειογραφίας και ανάδειξης εξαγγείωσης κλάδου άνω μεσεντερίου αρτηρίας, ακολούθησε υπερεκλεκτικός εμβολισμός. Εξαιτίας της συνέχισης της ενεργού αιμορραγίας διενεργήθηκε επείγουσα γαστροσκόπηση η οποία ανέδειξε την επικοινωνία της ψευδοκύστης με τον στόμαχο καθώς και εστία αιμορραγίας τύπου "oozing" εντός αυτής, όπου τέθηκε clip ολικού πάχους (ovesco clip). Επιτεύχθηκε η διακοπή της αιμορραγίας και ο ασθενής παρουσίασε βελτίωση.
Συμπέρασμα: Οι ενδοκυστικές αιμορραγίες παγκρεατικών ψευδοκύστεων είναι δυνητικά θανατηφόρες και χρήζουν άμεσης συνήθως χειρουργικής αντιμετώπισης. Στον ασθενή μας, η ενδοσκοπική προσέγγιση με την εφαρμογή OTS–clip αποτέλεσε θεραπεία διάσωσης λόγω ανεύρεσης και αντιμετώπισης της εστίας της αιμορραγίας.

eP48

ΜΠΟΡΕΙ Η ΛΕΠΤΟΜΕΡΗΣ ΛΗΨΗ ΙΣΤΟΡΙΚΟΥ ΣΕ ΣΧΕΣΗ ΜΕ ΤΗΝ ΣΥΜΠΤΩΜΑΤΟΛΟΓΙΑ ΝΑ ΠΡΟΒΛΕΨΕΙ ΤΟΝ ΜΑΝΟΜΕΤΡΙΚΟ ΥΠΟΤΥΠΟ ΤΗΣ ΑΧΑΛΑΣΙΑΣ ΟΙΣΟΦΑΓΟΥ; ΜΕΛΕΤΗ ΜΕ ΤΗΝ ΧΡΗΣΗ ΜΑΝΟΜΕΤΡΙΑΣ ΟΙΣΟΦΑΓΟΥ ΥΨΗΛΗΣ ΑΝΑΛΥΣΗΣ (HRM)

Ιωάννου Α,[1] Σαχτούρης Γ,[2] Torresan Fr,[3] Δημητρουλόπουλος Δ[2]
[1]*Γαστρεντερολογική Κλινική, Γενικό Νοσοκομείο Αθηνών «Αλεξάνδρα», Αθήνα, Ελλάδα,* [2]*Γαστρεντερολογικό Τμήμα, ΓΑΟΝΑ «Ο Άγιος Σάββας», Αθήνα, Ελλάδα,* [3]*Department of Medical and Surgical Sciences, St. Orsola-Malpighi Hospital University of Bologna, Italy*

Εισαγωγή: Δυσφαγία και οπισθοστερνικό άλγος αποτελούν τα πιο κοινά συμπτώματα ασθενών με αχαλασία που ταξινομείται μανομετρικά σε τρεις υποτύπους.
Σκοπός: Αξιολόγηση πιθανής συσχέτισης των συμπτωμάτων και των υποτύπων της αχαλασίας όπως ορίζονται από την ταξινόμηση του Σικάγο ν 4.0.
Υλικό και Μέθοδος: 37 διαδοχικοί ασθενείς με πρόσφατα διαγνωσθείσα αχαλασία (Ιούνιος 2020–Αυγούστου 2023) αξιολογήθηκαν με HRM και οισοφαγογράφημα. Τα συμπτώματά αξιολογήθηκαν με χρήση δομημένου ερωτηματολογίου. Διερευνήθηκαν τα χαρακτηριστικά των συμπτωμάτων και τα ακτινογραφικά ευρήματα σύμφωνα με τους μανομετρικούς υποτύπους.
Αποτελέσματα: 36 ασθενείς (97.3%) εμφάνιζαν δυσφαγία και 20 ασθενείς (46%) οπισθοστερνικό άλγος. Οι ασθενείς με αχαλασία τύπου II ανέφεραν στην πλειοψηφία τους δυσφαγία στον άπω οισοφάγο, ενώ οι ασθενείς τύπου I και III ως επί το πλείστον στο επιγάστριο (p=0.03). Οι ασθενείς τύπου II συχνά ένιωθαν δυσφαγία κατά τη στιγμή της κατάποσης σε ποσοστό 44%, ενώ οι ασθενείς τύπου I σε 7,2% και οι ασθενείς με τύπου II αχαλασία σε 31% (p = 0,02). Όσον αφορά το οπισθοστερνικό άλγος, οι ασθενείς τύπου I σπάνια είχαν πόνο κατά τη διάρκεια των γευμάτων (11%), αλλά πιο συχνά κατά την κατάκλιση (39%) και νωρίς το πρωί (41%), ενώ οι ασθενείς τύπου III ανέφεραν πόνο κατά τη διάρκεια των γευμάτων (69%). Οι ασθενείς τύπου III ανέφεραν ότι η στερεά τροφή προκαλούσε πόνο πιο συχνά από άλλους τύπους [I/II/III 0/12/31%, p = 0,09)].
Συμπεράσματα: Τα λεπτομερή συμπτώματα της αχαλασίας, όπως η θέση και ο χρόνος εμφάνισης τους, διαφοροποιούνται σε σχέση με τους υποτύπους. Τα μανομετρικά χαρακτηριστικά του οισοφαγικού σώματος μπορεί να σχετίζονται με αυτές τις διαφορές

eP49

ΣΠΑΝΙΑ ΠΕΡΙΠΤΩΣΗ ΑΣΘΕΝΟΥΣ ΜΕ ΜΕΤΑΣΤΑΣΗ ΔΩΔΕΚΑΔΑΚΤΥΛΟΥ ΑΠΟ ΜΙΚΡΟΚΥΤΤΑΡΙΚΟ ΚΑΡΚΙΝΩΜΑ ΠΝΕΥΜΟΝΑ

Λαμούρη Χ,[1] Φουσέκης Φ,[2] Γογαδης Α,[3] Λάμπρη Ε,[4] Μπαλταγιάννης Γ,[5] Χριστοδούλου Δ[6]
[1]*Επικουρική επιμελήτρια γαστρεντερολογίας, Γαστρεντερολογικό τμήμα ΓΝ Καβάλας,* [2]*Ειδικευόμενος Γαστρεντερολογίας, Γαστρεντερολογική Κλινική ΠΓΝ Ιωαννίνων,* [3]*Ειδικευόμενος Ογκολογίας, Ογκολογική Κλινική ΠΓΝ Ιωαννίνων,* [4]*Επίκουρη Καθηγήτρια Παθολογικής Ανατομικής ΠΓΝ Ιωαννίνων,* [5]*Αναπληρωτής Καθηγητής Γαστρεντερολογίας, Γαστρεντερολογική κλινική ΠΓΝ Ιωαννίνων,* [6]*Καθηγητής Γαστρεντερολογίας, Γαστρεντερολογική Κλινική ΠΓΝ Ιωαννίνων*

Εισαγωγή: Πρόκειται για σπάνια περίπτωση ασθενούς με εκτεταμένο μικροκυτταρικό καρκίνωμα πνεύμονα ο οποίος προσήλθε λόγω μελαινών κενώσεων,
Παρουσίαση: Άντρας 65 ετών με εκτεταμένο μικροκυτταρικό καρκίνωμα πνεύμονα προσέρχεται λόγω μελαινών κενώσεων. Η αρχική διάγνωση ετέθη τον Ιούλιο του 22 μέσω αξονικής θώρακος-άνω κάτω κοιλίας η οποία διενεργήθηκε στα πλαίσια διερεύνησης εμπυρέτου και κοιλιακού άλγους και ανέδειξε μάζα στο πρόσθιο μεσοθωράκιο, μάζα στην κορυφή το δεξιού πνεύμονα καθώς και διήθηση των επινεφριδίων αμφοτερόπλευρα και μονήρη εμφύτευση στο περιτόναιο. Ο ασθενής υπεβλήθη σε έξι κύκλους Χημειοθεραπείας σε συνδυασμό με ανοσοθεραπεία. Τον Ιανουάριο του 2023 παρουσίασε υποτροπή με εμφάνιση σύνδρομού άνω κοίλης φλέβας. Ο ασθενής υπεβλήθη σε ακτινοθεραπεία με βελτίωση της συμπτωματολογίας. Δυο μήνες αργότερα εισάγεται εκ νέου λόγω μέλαινων κενώσεων. Μετά την αιμοδυναμική σταθεροποίηση διενεργήθηκε ενδοσκόπηση ανώτερου πεπτικού η οποία ανέδειξε κυκλοτερή εξέλκωση στα όρια 1 και 2ης μοίρας του δωδεκαδάκτυλου και δεύτερη αλλοίωση στη δεύτερη μοίρα με μεγαλύτερη διάμετρο με οζώδη εμφάνιση και εύθρυπτο βλεννογόνο καθώς και ενεργό αιμορραγία. Πραγματοποιήθηκε αιμόσταση με έγχυση διαλύματος αδρεναλίνης και Λήφθησαν βιοψίες. Η παθολογοανατομική έκθεση ανέδειξε μορφολογικά και ανοσοϊστοχημικά χαρακτηριστικά συμβατά με το πρωτοπαθές μικροκυτταρικό καρκίνωμα και ως εκ τούτου θεωρήθηκαν μεταστατικές εστίες.
Συμπέρασμα: το πεπτικό σύστημα μεθίσταται σπάνια από αδενοκαρκίνωμα πνεύμονα και εξαιρετικά σπάνια από μικροκυτταρικό. Συγκεκριμένα αναφέρονται ελάχιστα περιστατικά στη βιβλιογραφία και από αυτά ακόμη λιγότερα με μετάσταση στο δωδεκαδάκτυλο. Παρά την σπανιότητα των περιπτώσεων αυτών θα πρέπει να να ελέγχεται το ανώτερο πεπτικό σε ασθενείς που εμφανίζουν συμπτώματα, καθώς αλλάζει η πρόγνωση και η αντιμετώπιση των ασθενών.

eP50

ΠΕΡΙΠΤΩΣΗ ΕΝΗΛΙΚΟΥ ΑΣΘΕΝΟΥΣ ΜΕ ΑΙΜΟΡΡΑΓΙΑ ΠΕΠΤΙΚΟΥ ΛΟΓΩ ΜΕΚΕΛΕΙΟΥ ΑΠΟΦΥΣΗΣ

Αρβανιτάκης Κ, Καλοπήτας Γ, Τσάκου Α, Τσιαμήτρος Σ, Γερμανίδης Γ
Γαστρεντερολογικό τμήμα, Α' Παθολογική Κλινική ΠΓΝΘ ΑΧΕΠΑ, Αριστοτέλειο Πανεπιστήμιο Θεσσαλονίκης, ΠΓΝΘ ΑΧΕΠΑ, Θεσσαλονίκη

Εισαγωγή: Η μεκέλειος απόφυση (ΜΑ) είναι το υπόλειμμα της ατελούς σύγκλεισης του ομφαλοεντερικού πόρου, και είναι η συχνότερη συγγενής ανωμαλία του γαστρεντερικού καθώς απαντάτε στο 2-4% του πληθυσμού, ενώ το 95% των ασθενών είναι ασυμπτωματικοί. Η συμπτωματική ΜΑ είναι συνήθης στα παιδιά και γίνεται σπανιότερη με την πάροδο της ηλικίας.
Παρουσίαση Περιστατικού: Άρρεν 76 ετών προσήλθε στο τμήμα επειγόντων περιστατικών λόγω βυσσινόχροων κενώσεων από 6ώρου και σιδηροπενικής αναιμίας, με ατομικό αναμνηστικό χειρουργηθέντος καρκινώματος κεφαλής παγκρέατος (Whipple) και δύο επεισοδίων ατελούς ειλεού εντός της τελευταίας πενταετίας, καθώς και νοσηλείας προ μηνός λόγω τριχοειδικής αιμορραγίας ανωτέρου πεπτικού επί αναστομωτικής έλικας, η οποία αντιμετωπίστηκε μέσω ενδοσκοπικής αιμόστασης με Gold Probe. Αρχικά, έπειτα από μετάγγιση του ασθενούς, διενεργήθηκε οισοφαγογαστροσκόπηση η οποία ανέδειξε εκ νέου τριχοειδική αιμορραγία ανωτέρου πεπτικού επί της αναστομωτικής έλικας, όπου και διενεργήθηκε αιμόσταση με Gold Probe, με επακόλουθη άνοδο της τιμής αιμοσφαιρίνης/αιματοκρίτη. Λόγω επανεμφάνισης βυσσινόχροων κενώσεων με πτώση του αιματοκρίτη, διενεργήθηκε επαναληπτική οισοφαγογαστροσκόπηση χωρίς σημεία πρόσφατης ή ενεργούς αιμορραγίας, οπότε και αποφασίστηκε η τοποθέτηση κάψουλας βατότητας, με φυσιολογικό χρόνο διέλευσης αυτής. Ακολούθως, τέθηκε κάψουλα λεπτού εντέρου η οποία είχε κανονική μετάβαση στο παχύ έντερο με ακτινολογικό έλεγχο της θέσης της, η οποία ανέδειξε στο 85% του ειλεού εικόνα χαρακτηριστική ΜΑ με θρόμβο και ήπιο ερύθημα. Ο ασθενής δεν εμφάνισε άλλα επεισόδια αιμορραγίας πεπτικού, και εξήλθε με σύσταση για χειρουργική αντιμετώπιση της ΜΑ, ως αιτία της αιμορραγίας πεπτικού.
Συμπεράσματα: Παρ' ότι σχετικά σπάνια προκαλεί νόσο στους ενήλικες, η ΜΑ πρέπει να αναζητείται στα αίτια και οι επιπλοκές της να περιλαμβάνονται στη διαφορική διάγνωση της αιμορραγίας πεπτικού.

eP51

Η ΔΙΑΓΝΩΣΤΙΚΗ ΑΚΡΙΒΕΙΑ ΤΗΣ ΕΛΕΓΧΟΜΕΝΗΣ ΠΑΡΑΜΕΤΡΟΥ ΕΞΑΣΘΕΝΗΣΗΣ (CAP) ΣΕ ΑΣΘΕΝΕΙΣ ΑΥΞΗΜΕΝΟΥ ΚΙΝΔΥΝΟΥ ΓΙΑ ΜΗ ΑΛΚΟΟΛΙΚΗ ΛΙΠΩΔΗ ΝΟΣΟ ΤΟΥ ΗΠΑΤΟΣ (ΜΑΛΝΗ)

Μαλανδρής Κ.[1] Κόρακας Ε,[2] Σαρακαπίνα Ά,[3] Λιάκος Ά,[1] Ιατρίδη Φ,[4] Καλοπίτας Γ,[5] Μπεκιάρη Ε,[1] Αραμπίδης Δ,[1] Γιγή Ε,[1] Θεοχαρίδου Ε,[1] Γιουλεμέ Ό,[6] Τζατζάγου Γ,[3] Δαραβίγκας Δ,[7] Λαμπαδιάρη Β,[2] Σινάκος Ε,[8] Τσάπας Α[1]

[1]Β΄ Παθολογική Κλινική ΑΠΘ, Γενικό Νοσοκομείο Θεσσαλονίκης «Ιπποκράτειο», [2]Διαβητολογικό Κέντρο Β΄ Προπαιδευτικής Παθολογικής ΕΚΠΑ, Πανεπιστημιακό Γενικό Νοσοκομείο «Αττικόν», [3]Α' Παθολογική Κλινική, Γενικό Νοσοκομείο Θεσσαλονίκης «Παπαγεωργίου», [4]Α' Νεφρολογική Κλινική ΑΠΘ, Γενικό Νοσοκομείο Θεσσαλονίκης «Ιπποκράτειο», [5]Α' Πανεπιστημιακή Παθολογική Κλινική ΑΠΘ, Πανεπιστημιακό Γενικό Νοσοκομείο Θεσσαλονίκης «ΑΧΕΠΑ», [6]Β' Προπαιδευτική Παθολογική Κλινική ΑΠΘ, Γενικό Νοσοκομείο Θεσσαλονίκης «Ιπποκράτειο», [7]Διαγνωστικό Κέντρο Θεσσαλονίκης «Affidea», [8]Δ' Παθολογική Κλινική ΑΠΘ, Γενικό Νοσοκομείο Θεσσαλονίκης «Ιπποκράτειο»

Εισαγωγή: Τα διαγνωστικά όρια της CAP για την διάγνωση της ΜΑΛΝΗ δεν έχουν καθοριστεί σαφώς.
Σκοπός: Η αξιολόγηση της διαγνωστικής ακρίβειας της CAP για την διάγνωση της ΜΑΛΝΗ σε υπέρβαρους ή παχύσαρκους ασθενείς με σακχαρώδη διαβήτη τύπου 2 (ΣΔτ2)
Υλικά και Μέθοδοι: Συμπεριλάβαμε 114 ασθενείς με ΣΔτ2 και ΔΜΣ ≥ 25 kg/m2. Οι ασθενείς υποβλήθηκαν σε ελαστογραφία ήπατος με μέτρηση της CAP. Ως εξέταση αναφοράς χρησιμοποιήθηκε η μαγνητική τομογραφία με πρωτόκολλο proton density fat traction (MRI-PDFF), με την ΜΑΛΝΗ να ορίζεται ως MRI-PDFF ≥5%. Υπολογίσαμε το βέλτιστο διαχωριστικό όριο (cut-off) με βάση το δείκτη Youden.
Αποτελέσματα: Στη μελέτη στρατολογήθηκαν 114 ασθενείς (60.8% άντρες) με μέση ηλικία τα 59.6 έτη και μέση τιμή γλυκοζυλιωμένης αιμοσφαιρίνης HbA1c 7.1%. Το 67.5% και 82.5% των ασθενών είχαν τιμές FIB-4 και FAST κάτω από 1.3 και 0.35 αντίστοιχα. Η περιοχή κάτω από την καμπύλη ROC (AUC ROC) για τη διάγνωση της ΜΑΛΝΗ ήταν 0.81 (95%CI 0.73–0.90). Το βέλτιστο διαχωριστικό όριο της CAP ήταν 279.5 dB/m με ευαισθησία 81.7% και ειδικότητα 81.2%. Η AUC ROC για την ανίχνευση στεάτωσης ≥ 10% (MRI-PDFF≥ 10%) ήταν 0.80 με βέλτιστο διαγνωστικό όριο τα 300 dB/m με ευαισθησία και ειδικότητα 78.6% και 74.1% αντίστοιχα. Σε ανάλυση υποομάδων τόσο η κεφαλή Μ όσο και η XL είχαν παρόμοια διαγνωστική ικανότητα για τη διάγνωση της νόσου.
Συμπεράσματα: Η ελεγχόμενη παράμετρος εξασθένησης μπορεί να χρησιμοποιηθεί για την διάγνωση της ΜΑΛΝΗ σε ασθενείς αυξημένου κινδύνου για την εμφάνιση της νόσου. Ωστόσο, τόσο η ευαισθησία όσο και η ειδικότητα μειώνονται σε υψηλότερους βαθμούς στεάτωσης.

eP52

ΔΙΑΤΡΟΦΙΚΕΣ ΣΥΝΗΘΕΙΕΣ ΚΑΙ ΑΠΟΦΕΥΚΤΙΚΗ/ΠΕΡΙΟΡΙΣΤΙΚΗ ΔΙΑΤΑΡΑΧΗ ΠΡΟΣΛΗΨΗΣ ΤΡΟΦΗΣ ΣΕ ΠΡΩΤΟΔΙΑΓΝΩΣΗ ΚΟΙΛΙΟΚΑΚΗΣ

Τρίκολα Ά,[1] Μπέκα Ε,[2] Κρανιδιώτης Γ,[1] Λάππας Ι,[1] Εμμανουηλίδου Γ,[1] Έλληνα Μ,[1] Στεφανίδης Γ,[1] Βιάζης Ν[2]

[1]Γαστρεντερολογική Κλινική, Ναυτικό Νοσοκομείο Αθηνών, [2]Γαστρεντερολογική Κλινική, ΓΝ Ευαγγελισμός, Πολυκλινική

Εισαγωγή: Οι ασθενείς με συμπτώματα από το ανώτερο πεπτικό μπορεί να εμφανίσουν διαταραχή διατροφικών συνηθειών και αποφευκτική ή περιοριστική διαταραχή πρόσληψης τροφής (avoidant restrictive food intake disorder -ARFID).
Σκοπός: Σκοπός της μελέτης είναι να μελετηθεί η παρουσία διαταραχής ARFID σε ασθενείς με πρωτοεμφανιζόμενη κοιλιοκάκη.
Υλικό και Μέθοδος: Δεδομένα ενηλίκων ασθενών με πρωτοδιάγνωση κοιλιοκάκης συμπεριελήφθησαν στην μελέτη. Η διατροφική στάση αξιολογήθηκε από την κλίμακα στάσεων διατροφής (Eating Attitudes Test-EAT-26) και η ανίχνευση πιθανής ARFID από την κλίμακα NIAS (nine item avoidant/ restrictive food intake disorder screen).
Αποτελέσματα: Συνολικά συμπεριλήφθησαν στην μελέτη 20 ασθενείς, με πρόσφατη διάγνωση κοιλιοκάκης (15 γυναίκες, 75%, μέσης ηλικίας 37+/-14 έτη). Τα ερωτηματολόγια EAT-26 και NIAS εμφάνισαν ικανοποιητικό συντελεστή αξιοπιστίας (δείκτης Cronbach's alpha 0,618 και 0,658 αντίστοιχα). Το 5% των ασθενών είχε διαγνωστεί με διαταραχή πρόσληψης τροφής τους τελευταίους 6μήνες, ενώ το 30% υποψιάζοταν ότι πάσχει ταυτόχρονα από κάποια διαταραχή πρόσληψης και το 20% είχε επισκεφθεί ειδικό για την πρόσληψη τροφής. Οι γυναίκες ασθενείς ένιωθαν πίεση σχετικά με την ποσότητα καταναλωμένου φαγητού (p=0,04), κυρίως από άλλους (p=0,01),σχετικά με τα γλυκά (p<0.01) και εμφάνιζαν συχνότερα επεισόδια υπερφαγίας (p=0,02).
Συμπεράσματα: Ασθενείς με χρόνια νοσήματα πεπτικού όπως η κοιλιοκάκη εμφανίζουν αυξημένο κίνδυνο εμφάνισης περιοριστικής, αποφευκτικής ή διαταραχής πρόσληψης τροφής. Είναι σημαντική η αξιολόγηση του κινδύνου για τους ασθενείς, με σκοπό την πρόληψη διατροφικών διαταραχών.

eP53

ΑΝΤΙΛΗΨΕΙΣ ΚΑΙ ΠΡΑΚΤΙΚΕΣ ΣΤΗ ΧΡΗΣΗ ΤΩΝ ΠΡΟΒΙΟΤΙΚΩΝ: ΠΑΝΕΛΛΗΝΙΑ ΔΙΑΔΙΚΤΥΑΚΗ ΕΡΕΥΝΑ ΤΗΣ ΕΜΕΛΑΜ

Παπαστεργίου Β,[1] Γεωργόπουλος ΣΔ,[2] Χριστοδούλου Δ,[3] Παπανικολάου ΙΣ,[4] Εκμεκτζόγλου Κ,[5] Καλαντζής Χ,[6] Γιαμαρέλλος-Μπουρμπούλης Ε-Ι,[7] Τριανταφύλλου Κ[4]

[1]Γαστρεντερολογική Κλινική, ΓΝ «Ο Ευαγγελισμός-Πολυκλινική Αθηνών», [2]Γαστρεντερολογική Κλινική, Ιατρικό Παλαιού Φαλήρου, [3]Γαστρεντερολογική Κλινική, Π. Γ.Ν. Ιωαννίνων, [4]Ηπατογαστρεντερολογική Μονάδα, Β΄ Προπαιδευτική Παθολογική Κλινική, ΕΚΠΑ, Π.Γ.Ν. «Αττικόν», [5]Ιατρική Σχολή, Ευρωπαϊκό Πανεπιστήμιο Κύπρου, [6]Γαστρεντερολογική Κλινική, ΝΙΜΤΣ, [7]΄΄Δ Πανεπιστημιακή Παθολογική Κλινική, ΕΚΠΑ, Π.Γ.Ν. «Αττικόν»

Ελληνική Εταιρεία Μελέτης του Ελικοβακτηριδίου του Πυλωρού και του Ανθρωπίνου Μικροβιώματος (ΕΜΕΛΑΜ)

Εισαγωγή: Τα τελευταία χρόνια, η εμπορική διάθεση και χρήση προβιοτικών σκευασμάτων αυξάνεται συνεχώς.
Σκοπός: Να καταγραφούν οι αντιλήψεις και κλινικές πρακτικές των Ελλήνων γαστρεντερολόγων σε σχέση με τα προβιοτικά.
Μέθοδοι: Πανελλήνια διαδικτυακή έρευνα. Ερωτηματολόγιο με 20 ερωτήσεις πολλαπλών επιλογών (Google forms), εστάλη μέσω email σε 725 επαγγελματίες υγείας, μεταξύ 21/3/2022 και 17/4/2022.
Αποτελέσματα: Ελήφθησαν 185/725 συμπληρωμένα ερωτηματολόγια (25.5%). Συνολικά, 97.5% των συμμετεχόντων ήταν γαστρεντερολόγοι, 60% στον ιδιωτικό τομέα. Ποσοστό 50.8% θεωρεί τα προβιοτικά «μάλλον» και 31.4% «σίγουρα» ασφαλή, 36.8% δηλώνουν πως λαμβάνουν οι ίδιοι προβιοτικά «συχνά» και 36.2% «μερικές φορές». Οι ενδείξεις χορήγησης προβιοτικών που πιο συχνά αναγνωρίστηκαν ως επιστημονικά τεκμηριωμένες ήταν το σύνδρομο ευερέθιστου εντέρου (ΣΕΕ, 87.6%), πρόληψη της διάρροιας-που-σχετίζεται-με-αντιβιοτικά (84.3%), ληκυθίτιδα (55.1%), πρόληψη της C. Difficile λοίμωξης (50.3%) και οξεία διάρροια (41.1%). Τα πιο συχνά χορηγούμενα στελέχη ήταν Saccharomyces boulardii (69.2%), Lactobacillus acidophilus (68.1%), και Bifidobacterium bifidum (57.8%). 30.8% δήλωσε πως συγχορηγεί «πάντα» προβιοτικά κατά τη διάρκεια αντιβιοτικοθεραπείας και 46.2% κατά την εκρίζωση του Ελικοβακτηριδίου του πυλωρού. 24.9% χρησιμοποιεί «συχνά» προβιοτικά ως πρώτη γραμμή θεραπείας του ΣΕΕ και 23.2% «μερικές φορές». Διαπιστώθηκε ωστόσο σημαντική ετερογένεια μεταξύ των συμμετεχόντων σε ότι αφορά τις πρακτικές χορήγησης, σε θέματα όπως η διάρκεια θεραπείας, χορήγηση σε σχέση με τα γεύματα, και ο χρόνος εκτίμησης του θεραπευτικού αποτελέσματος.
Συμπεράσματα: Οι Έλληνες γαστρεντερολόγοι θεωρούν ασφαλή τα προβιοτικά και τα προτείνουν αρκετά συχνά για τη θεραπεία/πρόληψη γαστρεντερικών νοσημάτων. Οι πρακτικές ωστόσο είναι αρκετά ετερογενείς, αναδεικνύοντας την ανάγκη για συνεχιζόμενη επιμόρφωση και ενδεχομένως θέσπιση Ελληνικών κατευθυντήριων γραμμών για την ορθή χρήση των προβιοτικών στη κλινική πράξη.

eP54

ΤΟ ΛΙΠΙΔΟΜΙΚΟ ΑΠΟΤΥΠΩΜΑ ΑΣΘΕΝΩΝ ΜΕ ΜΗ ΑΛΚΟΟΛΙΚΗ ΛΙΠΩΔΗ ΝΟΣΟ ΤΟΥ ΗΠΑΤΟΣ – ΜΙΑ ΜΕΛΕΤΗ ΑΣΘΕΝΩΝ – ΜΑΡΤΥΡΩΝ

Καλοπήτας Γ,[1] Μουσκεφτάρα Θ,[2] Τσάκου Α,[1] Αρβανιτάκης Κ,[1] Τσιαμήτρος Σ,[1] Μαλανδρής Κ,[3] Θεοχαρίδου Ε,[3] Σινάκος Ε,[4] Γκίκα Ε,[2] Γερμανίδης Γ[1]

[1]Γαστρεντερολογικό Τμήμα, Α' Παθολογική Κλινική ΑΠΘ, ΠΓΝΘ «ΑΧΕΠΑ», Θεσσαλονίκη, [2]Εργαστήριο Ιατροδικαστικής και Τοξικολογίας ΑΠΘ, Τμήμα Ιατρικής ΑΠΘ, Θεσσαλονίκη, [3]Β' Παθολογική Κλινική ΑΠΘ, ΓΝΘ «Ιπποκράτειο», Θεσσαλονίκη, [4]Δ' Παθολογική Κλινική ΑΠΘ, ΓΝΘ «Ιπποκράτειο», Θεσσαλονίκη

Εισαγωγή: Οι ασθενείς με μη αλκοολική στεατοηπατίτιδα (NASH) παρουσιάζουν σημαντικά ταχύτερη πρόοδο στα στάδια της ίνωσης σε σύγκριση με τους ασθενείς με απλή στεάτωση (NAFL). Η μη επεμβατική διάγνωση της NASH παραμένει μια ανεκπλήρωτη κλινική ανάγκη. Προκαταρκτικά δεδομένα έδειξαν ότι τα σφιγγολιπίδια/κηραμίδια, τα λιπαρά οξέα και άλλες κατηγορίες λιπιδίων μπορεί να σχετίζονται με την παρουσία και την ιστολογική δραστηριότητα της NASH.
Σκοπός: Η παρούσα μελέτη είχε ως στόχο να εξετάσει εάν οι ασθενείς με NASH είχαν ένα διακριτό λιπιδομικό προφίλ πλάσματος σε σύγκριση με ασθενείς με NAFL και να διερευνήσει την ύπαρξη συσχέτισης με τα ιστολογικά ευρήματα.
Υλικά και Μέθοδοι: Η μελέτη περιελάμβανε τρεις ομάδες: ασθενείς με NASH (N=12), NAFL (N=10) και υγιείς μάρτυρες (N=15). Στο σύνολο του πληθυσμού της μελέτης πραγματοποιήθηκαν στοχευμένες λιπιδομικές αναλύσεις για λιπαρά οξέα, ακυλοκαρνιτίνες και κηραμίδια. Για τη στατιστική ανάλυση των δεδομένων χρησιμοποιήθηκαν σύγχρονες στατιστικές μέθοδοι μηχανικής μάθησης.
Αποτελέσματα: Οι ασθενείς με NASH αν και δε διέφεραν ως προς τα βασικά χαρακτηριστικά τους από τους ασθενείς με NAFL, είχαν ένα διακριτό λιπιδομικό προφίλ. Συγκεκριμένα, οι ασθενείς με NASH είχαν αυξημένα επίπεδα των λιπαρών οξέων (FA) 14:0, FA 15:0, FA 18:0, FA 18:3n3, καθώς και του κηραμίδιου Cer(d18:1/16:0). Το λιπιδομικό αυτό προφίλ παρουσίασε ισχυρή συσχέτιση με την ιστολογική ενεργότητα της νόσου και είχε υψηλή διαγνωστική απόδοση στη πρόβλεψη της NASH.
Συμπεράσματα: Συμπερασματικά, οι ασθενείς με NASH παρουσίασαν ένα διακριτό λιπιδομικό αποτύπωμα πλάσματος το οποίο μπορεί να τους διαφοροποιήσει από τους ασθενείς με NAFL. Απαιτούνται περαιτέρω δεδομένα για την επικύρωση αυτών των ευρημάτων και τη μελέτη των πιθανών εφαρμογών τους στην κλινική πρακτική.

eP55

ΑΠΟΤΕΛΕΣΜΑΤΙΚΟΤΗΤΑ ΚΑΙ ΑΣΦΑΛΕΙΑ ΔΙΑΦΟΡΩΝ «ΤΕΧΝΙΚΩΝ ΔΙΑΣΩΣΗΣ» ΓΙΑ ΠΕΡΙΠΤΩΣΕΙΣ ΔΥΣΚΟΛΟΥ ΚΑΘΕΤΗΡΙΑΣΜΟΥ ΣΤΗΝ ERCP

Παπαστεργίου Β, Βαρυτιμιάδης Κ, Αρχαύλης Ε, Μυλωνάς Ι, Μουντάκη Αι, Κουστένης Κ, Βερετάνος Χ, Γεωργιάδη Τ, Μπέκα Ε, Νούσιας Γ, Μουσουράκης Κ, Καλόγηρος Γ, Παπαρίζου Α, Προβή Δ, Αρβανίτης Κ, Αλμπάνη Φ, Κοζομπόλη Δ, Πάτση Μ, Τσατσά Α, Καραούζας Λ, Μελά Μ, Χρηστίδου Α, Κατωπόδη Κ, Χατζηευαγγελινού Χ, Βιέννα Ε, Βιάζης Ν
Γαστρεντερολογικό Τμήμα, ΓΝ «Ο Ευαγγελισμός-Πολυκλινική Αθηνών»

Εισαγωγή: Διάφορες «τεχνικές διάσωσης» προτείνονται για την αντιμετώπιση περιπτώσεων «δύσκολου» καθετηριασμού του χοληδόχου πόρου στην ERCP. Σε αυτές συμπεριλαμβάνονται η pre-cut θηλοτομή (needle-knife precut, NKP), η τεχνική με δύο οδηγά σύρματα (double-guidewire technique, DGT) και η διαπαγκρεατική pre-cut θηλοτομή (transpancreatic pre-cut pappilotomy, TPPP). Ωστόσο, τα κλινικά δεδομένα σε σχέση με τη χρήση τους παραμένουν περιορισμένα.
Σκοπός: Να μελετηθεί η ασφάλεια και η αποτελεσματικότητα των NKP, DGT και TPPP.
Μέθοδοι: Τα δεδομένα ασθενών που υπεβλήθησαν για πρώτη φορά σε ERCP, μεταξύ 1/2022 και 7/2023, αναλύθηκαν αναδρομικά. Καταληκτικά σημεία ήταν 1) ο επιτυχής καθετηριασμός του χοληδόχου πόρου και 2) η εμφάνιση επιπλοκών, με χρήση των τεχνικών NPK, DGT και TPPP.
Αποτελέσματα: Στο διάστημα της μελέτης διενεργήθηκαν συνολικά 501 ERCP. Χρήση τεχνικών διάσωσης λόγω αδυναμίας καθετηριασμού με την στάνταρ τεχνική, παρατηρήθηκε σε 60/501 (12%). Η πιο συχνά χρησιμοποιούμενη τεχνική ήταν η NKP (52/60, 86.7%), ακολουθούμενη από την TPPP (7/60, 11.7%) και την DGT (1/60, 1.7%). Το συνολικό ποσοστό επιτυχούς καθετηριασμού με χρήση τεχνικών διάσωσης ήταν 42/60 (70%): 34/52 (65.4%) για την NKP, 7/7 (100%) για την TPPP και 1/1 (100%) για την DGT (p=0.14). Επιπλοκές παρατηρήθηκαν σε 9/60 (15%): 5 περιπτώσεις post-ercp παγκρεατίτιδας, 1 αιμορραγία, 1 διάτρηση και 2 περιπτώσεις post-ercp χολαγγειΐτιδας. Δε διαπιστώθηκε στατιστικά σημαντική διαφορά στα ποσοστά επιπλοκών μεταξύ των τριών τεχνικών (NKP: 17.3%, TPPP: 28.6%, DGT: 0%, p=0.69).
Συμπεράσματα: Για περιπτώσεις αδυναμίας καθετηριασμού με τη στάνταρ τεχνική ERCP, η χρήση «τεχνικών διάσωσης» φαίνεται να είναι αποτελεσματική και ενέχει αποδεκτό κίνδυνο επιπλοκών.

eP56

ΑΛΛΑΞΕ Η ΠΑΝΔΗΜΙΑ COVID-19 ΤΗΝ ΘΕΡΑΠΕΙΑ ΑΣΘΕΝΩΝ ΜΕ ΙΦΝΕ;

Βαδαρλής Α, Μουαλλήμογλου Φ, Ευταξίας Χ, Γιοβάνης Ε, Τόλης Χ, Τσαρούχης Κ, Τίκος Γ, Παυλής Α, Κοντονικόλα Α, Μπρούβαλης Μ, Μαγγανάρη Ε, Καρακούση Κ, Καπετάνος Δ, Αυγερινός Α, Δημουλιός Φ, Βασιλείου Κ, Μάρης Θ
Γαστρεντερολογική Κλινική Γενικού Νοσοκομείου Θεσσαλονίκης «Γ. Παπανικολάου»

Σκοπός: Σκοπός της μελέτης είναι να διερευνήσει κατά πόσον η πανδημία COVID-19 άλλαξε την θεραπεία και την παρακολούθηση ασθενών με ΙΦΝΕ.
Μέθοδοι: Εξετάστηκαν αναδρομικά οι φάκελοι ασθενών με ελκώδη κολίτιδα (UC), νόσο του Crohn (CD) και μη ταξινομημένη-IBD (IBD-U), από τον Μάρτιο του 2020 έως τον Μάρτιο του 2023. Μελετήθηκαν τυχόν αλλαγές στη θεραπεία και διαχείριση των ασθενών αυτών ουσιαστικά μέχρι το τέλος της πανδημίας.
Αποτελέσματα: Διακόσιοι ένας ασθενείς συμπεριλήφθηκαν στη μελέτη [125 (62%) EK, 69 (34%) NK και 7 (3%) IBD-U]. Οι ασθενείς με EK υποβλήθηκαν σε θεραπεία συντήρησης με 5-αμινοσαλικυλικό οξύ [(5-ASA), 89], infliximab [(IFX), 21], συνδυαστική θεραπεία με 5-ASA και αζαθειοπρίνη (AZA), (11) και adalimumab [(ADA), 4)].Οι ασθενείς με 5-ASA και η όχι αζαθειοπρίνη συνέχισαν κανονικά τη θεραπεία τους. Δύο ασθενείς με IFX (10%) προτίμησαν υποδόριες εγχύσεις στο σπίτι με ADA και σε 8 που έλαβαν θεραπεία με IFX (38%), τα μεσοδιαστήματα έγχυσης αυξήθηκαν σε δέκα εβδομάδες (drug holiday). Δεν παρατηρήθηκαν υποτροπές. Οι ασθενείς με NK υποβλήθηκαν σε θεραπεία με IFX (39), ADA (12), vedolizumab (8), AZA (4) και ustekinumab (6). Για να αποφευχθεί το νοσοκομειακό περιβάλλον, δύο ασθενείς με IFX (5%) επέλεξαν τις υποδόριες εγχύσεις με ADA και σε 12 ασθενείς που έλαβαν θεραπεία με IFX (30%), τα μεσοδιαστήματα έγχυσης αυξήθηκαν σε δέκα εβδομάδες.. Ένας ασθενής σε κλινική ύφεση διέκοψε την IFX και έλαβε AZA. Οι υπόλοιποι ασθενείς συνέχισαν κανονικά τη θεραπεία τους Όσον αφορά τα εξωτερικά ιατρεία ο αριθμός επισκέψεων στα εξωτερικά ιατρεία σχεδόν μηδενίσθηκε. Οι ενδοσκοπικές εξετάσεις/επανέλεγχοι και προγραμματισμένες χειρουργικές επεμβάσεις αναβλήθηκαν. Δύο ασθενείς με NK (IFX) που χρειάστηκαν επείγουσα χειρουργική επέμβαση χειρουργήθηκαν χωρίς καθυστέρηση. Η παρακολούθηση των ασθενών διενεργήθηκε συμπληρωματικά μέσω συχνής τηλεφωνικής επικοινωνίας, κοινωνικών δικτύων (απομακρυσμένη παρακολούθηση) και με την χρήση άυλης συνταγογράφησης/παραπεμπτικών.
Συμπέρασμα: Η ρύθμιση αυτής της κρίσιμης και άνευ προηγουμένου κατάστασης οδήγησε σε αλλαγές στη διαχείριση της ΙΦΝΕ. Οι ασθενείς με συμβατικές θεραπείες(5-ASA,αζαθειοπρίνη) συνέχισαν κανονικά την αγωγή τους, Η πλειονότητα των ασθενών που έλαβαν θεραπεία με βιολογικούς παράγοντες δεν διέκοψαν τη θεραπεία. Η αύξηση των διαστήματα ενδοφλέβιας έγχυσης και μετατροπή σε υποδόρια έγχυση ήταν οι εναλλακτικές λύσει με βάση και τις προτιμήσεις των ασθενών. Η χειρουργική θεραπεία περιορίστηκε στις επείγουσες περιπτώσεις.

eP57

ΣΥΣΧΕΤΙΣΗ ΚΑΛΠΡΟΤΕΚΤΙΝΗΣ ΚΟΠΡΑΝΩΝ ΜΕ ΤΟ ΣΤΑΔΙΟ, ΤΗΝ ΘΕΣΗ ΚΑΙ ΤΗ ΧΕΙΡΟΥΡΓΙΚΗ ΕΠΕΜΒΑΣΗ ΣΕ ΑΣΘΕΝΕΙΣ ΜΕ ΚΑΡΚΙΝΟ ΠΑΧΕΟΣ ΕΝΤΕΡΟΥ

Παπαντωνίου Δ,[1] Πικουλή,[2] Μιχαηλίδης Ι,[3] Παπαχριστοφή Δ,[4] Σιαφίκος Σ,[5] Κλαδάκης Κ,[6] Τουζένη Γ,[7] Τριάντου Α,[8] Παπαντωνίου Ν[9]
[1]*Φοιτήτρια, Ιατρική Σχολή Nicosia University, Κύπρος,* [2] *Ειδικ. Χειρουργικής, Γ΄ Χειρουργική Κλινική, Αττικό Νοσοκομείο, Αθήνα,* [3]*Ειδικός Γενικής Οικογενειακής Ιατρικής, Περιφερειακό Ιατρείο Ιαλυσού, Ρόδος,* [4]*Νοσηλεύτρια, Γαστρεντερολογικό Ιατρείο, Ρόδος,* [5]*Γαστρεντερολόγος, Mediterraneo Hospital, Αθήνα,* [6]*Μικροβιολόγος, Τμήμα Αιμοδοσίας, ΓΝ Ρόδου,* [7]*Ειδικός Γενικής Οικογενειακής Ιατρικής, Περιφερειακό Ιατρείο Απολλώνων, Ρόδος,* [8]*Φοιτήτρια, Ιατρική Σχολή Πανεπιστήμιο Ιασίου, Ρουμανία,* [9]*Γαστρεντερολόγος, Euromedica Δωδεκανήσου, Ρόδος*

Εισαγωγή: Ο καρκίνος του παχέος εντέρου σχετίζεται με οξεία τοπική φλεγμονώδη αντίδραση μεταβλητής έντασης που κινητοποιεί τα ουδετερόφιλα λόγω απελευθέρωσης χημειοτακτικών παραγόντων με είσοδο της καλπροτεκτίνης στο αυλό του εντέρου
Σκοπός: Η διερεύνηση απέκκρισης καλπροτεκτίνης στα κόπρανα ασθενών με καρκίνο παχέος εντέρου σε συνδυασμό με το στάδιο, τη θέση και τη χειρουργική εκτομή.
Υλικό και Μέθοδος: Η καλπροτεκτίνη μετρήθηκε σε ένα μόνο δείγμα κοπράνων πριν και μετά 3 μήνες από τη χειρουργική επέμβαση. Χρησιμοποιήθηκε η ενζυμική ανοσοπροσροφητική δοκιμασία (ELISA) και η σταδιοποίηση έγινε με το σύστημά TNM (7η έκδοση ταξινόμησης).
Αποτελέσματα: Από τον Ιανουάριο του 2019 μέχρι και τον Μάρτιο του 2023 μελετήθηκαν 63 ασθενείς με καρκίνο παχέος εντέρου (24 γυναίκες και 39 άνδρες) με μέση ηλικία (69+12 έτη). Δεκαπέντε ασθενείς (23,8%) είχαν καρκίνο ορθού, είκοσι τρείς (36,5%) είχαν καρκίνο αρ. κόλου, είκοσι ένα (33,3%) δεξ. κόλου, τέσσερις (6,3%) είχαν μεταστάσεις ηπατικές, πνευμονικές. Συνολικά το 64% των ασθενών είχαν αυξημένα επίπεδα καλπροτεκτίνης πριν το χειρουργείο και παρουσίασαν σημαντική μείωση 3 μήνες μετά την επέμβαση (<50 μg/g). Οι ασθενείς με στάδιο όγκου T3 39(61,9%) και T4 10(15,8%) είχαν σημαντικά υψηλότερες τιμές από εκείνους με στάδιο T1 6(9,5%) και T2 8(12,6%) ενώ δεν βρέθηκε σημαντική διαφορά στη συγκέντρωση της καλπροτεκτινης σε σχέση με τη θέση του όγκου.
Συμπεράσματα: Η καλπροτεκτίνη κοπράνων μειώνεται σημαντικά μετά την χειρουργική επέμβαση, εξαρτάται από το στάδιο T του όγκου και δεν επηρεάζεται από την θέση.

eP58

ΑΠΟΦΡΑΚΤΙΚΟΣ ΙΚΤΕΡΟΣ ΩΣ ΠΡΩΤΗ ΕΚΔΗΛΩΣΗ ΠΡΟΧΩΡΗΜΕΝΟΥ ΚΑΡΚΙΝΟΥ ΟΥΡΟΔΟΧΟΥ ΚΥΣΤΗΣ

Σταφυλίδου Μ,[1] Λάζου Δ,[1] Δημητριάδης Ν,[1] Μολαγιουσούφογλου Μ,[1] Λαζαράκη Γ,[1] Σουφλέρης Κ,[1] Ζαφειρίου Ζ,[3] Βλαδήκα Ν,[4] Κατσιμπέλη Α,[2] Τζιλβές Δ[1]
[1]*Γαστρεντερολογικό Τμήμα ΑΝΘ «Θεαγένειο»,* [2]*Ενδοσκοπική Μονάδα,* [3]*Β΄ Χημειοθεραπευτικό Τμήμα,* [4]*Παθολογοανατομικό Τμήμα, ΑΝΘ Θεαγένειο*

Εισαγωγή: Ο αποφρακτικός ίκτερος συνηθέστερα οφείλεται σε εξωηπατική ή ενδοηπατική απόφραξη του χοληφόρου δέντρου. Παρά τον περιορισμένο αριθμό αναφορών για αποφρακτικό ίκτερο οφειλόμενο σε δευτεροπαθείς εστίες παγκρέατος από ουροθηλιακό καρκίνωμα (UC), δεν υπάρχουν αναφορές για ίκτερο, ως αποτέλεσμα διήθησης από τοπικά εκτεταμένο UC.
Παρουσίαση περιστατικού: Άντρας 69 ετών παραπέμφθηκε στο Γαστρεντερολογικό Τμήμα του ΑΝΘ «Θεγένειο», λόγω ανώδυνου αποφρακτικού ίκτερου, ναυτίας/εμέτων και απώλειας βάρους (20 Kgr/3 μήνες). Ο εργαστηριακός έλεγχος έδειξε παθολογική ηπατική βιοχημεία με Tbil: 17,33 mg/dl. Υποβλήθηκε σε CT κοιλίας και MRCP με ανάδειξη ιστού σε συνέχεια με τη 2η μοίρα 12/λου και διογκωμένων λεμφαδένων στην πύλη του ήπατος με διάταση του χοληδόχου πόρου και των κεντρικών ενδοηπατικών χολαγγείων. Διαφορική διάγνωση: Ca στομάχου-12/λου, χολαγγείοCa. Μετά από αποτυχημένη προσπάθεια ενδοσκοπικής και διαδερμικής παροχέτευσης χοληφόρων, διενεργήθηκε διαδερμική χολοκυστοστομία με ομαλοποίηση της χολερυθρίνης. Λόγω καφεοειδών εμέτων υποβλήθηκε σε γαστροσκόπηση με εικόνα διήθησης βολβού/2ης μοίρας 12/λου και ατελή απόφραξη. Κατά την ιστολογική/ανοσοϊστοχημική εξέταση των βιοψιών, η θετικότητα στο GATA3 υπεδείκνυε ως πιθανότερη διάγνωση τον διηθητικό UC αδενικής διαφοροποίησης. Η κυστεοσκόπηση έδειξε θηλωματώδη βλάβη στην ουροδόχο κύστη, χωρίς τη δυνατότητα ιστολογικής τεκμηρίωσης, λόγω λήψης αντιπηκτικής αγωγής για πνευμονική εμβολή. Η δυσχέρεια της σίτισης αντιμετωπίστηκε με λήψη συμπληρωμάτων διατροφής και παρεντερική διατροφή. Δεδομένης της επιθετικότητας του UC αποφασίστηκε η άμεση έναρξη χημειοθεραπείας (Gemcitabine/Cisplatin).
Συμπεράσματα: Το συγκεκριμένο περιστατικό χαρακτηρίζεται εξαιρετικά σπάνιο, λόγω πρώτης εκδήλωσης καρκίνου ουροδόχου κύστης με αποφρακτικό ίκτερο. Η παροχέτευση των χολαγγείων επιτρέπει την ασφαλή χορήγηση χημειοθεραπείας στον ανεγχείρητο UC, αποτελώντας τη θεραπεία εκλογής.

eP59

ΧΡΗΣΗ ΒΙΟΛΟΓΙΚΟΥ ΠΑΡΑΓΟΝΤΑ ΣΕ ΑΝΘΕΚΤΙΚΗ ΛΗΚΥΘΙΤΙΔΑ

Εμμανουήλ Θ,[2] Λαζαρίδης Λ-Δ,[1] Πετρογιαννόπουλος Λ,[1] Παναγιωτακόπουλος Δ[2]
[1]*Γαστρεντερολόγος-Επιμελητής-Γαστρεντερολογική Ηπατολογική Κλινική, Metropolitan General Hospital,* [2]*Γαστρεντερολόγος-Διευθυντής-Γαστρεντερολογική Ηπατολογική Κλινική, Metropolitan General Hospital*

Σκοπός: Η ληκυθίτιδα είναι φλεγμονή της νεοληκύθου αγνώστου αιτιολογίας και αποτελεί μια συχνή επιπλοκή σε ασθενείς με ελκώδη κολίτιδα μετά από επέμβαση ολικής κολεκτομής με σχηματισμό νεοληκύθου (IPAA). Τα αντιβιοτικά αποτελούν τη θεραπεία πρώτης γραμμής. Σε περιπτώσεις ανθεκτικής ληκυθίτιδας οι βιολογικοί παράγοντες μπορεί να αποτελέσουν εναλλακτική θεραπευτική επιλογή.
Μέθοδοι: Παρουσιάζουμε την εμπειρία μας από τη χρήση βιολογικών παραγόντων σε ασθενείς με ανθεκτική ληκυθίτιδα που υπεβλήθησαν στο παρελθόν σε ολική κολεκτομή με σχηματισμό νεοληκύθου (IPAA) για ελκώδη κολίτιδα. Οι ασθενείς υπεβλήθησαν στην επέμβαση IPAA σε ένα κέντρο από τον ίδιο χειρουργό. Παρακολουθήσαμε τη λειτουργικότητα της νεοληκύθου με τη χρήση του St Mark's incontinence score και την ποιότητα ζωής των ασθενών με τη χρήση του SF-36 μετά την εισαγωγή των βιολογικών παραγόντων.
Αποτελέσματα: Μελετήθηκαν 13 ασθενείς με ανθεκτική ληκυθίτιδα που υποβλήθηκαν σε IPAA μέχρι και 25 έτη παλαιότερα. Από αυτούς 7 ασθενείς διαγνώστηκαν με νόσο Crohn της νεοληκύθου. 8 είχαν ικανοποιητική συχνότητα κενώσεων (6-7 την ημέρα) με σπάνια νυκτερινή αφύπνιση. Οι περισσότεροι αντιμετωπίστηκαν με anti-TNF. 3 ασθενείς παρουσίασαν πτωχά αποτελέσματα (wexner score 15-20) και αντιμετωπίστηκαν με επέμβαση ειλεοστομίας (τελική ειλεοστομία ή ειλεοστομία τύπου αγκύλης) σε συνδυασμό με το βιολογικό παράγοντα.
Συμπεράσματα: Σε ανθεκτική ληκυθίτιδα ακόμα και σε περιπτώσεις ανάπτυξης νόσου Crohn της νεοληκύθου η έλευση των βιολογικών παραγόντων μπορεί να οδηγήσει σε αποδεκτά επίπεδα λειτουργικότητας του Pouch και ικανοποιητική ποιότητα ζωής σε βάθος χρόνου.

eP60

ΚΟΠΩΣΗ ΚΑΙ ΨΥΧΙΚΗ ΑΝΘΕΚΤΙΚΟΤΗΤΑ ΣΕ ΚΟΟΡΤΗ ΑΣΘΕΝΩΝ ΜΕ ΝΟΣΟ CROHN (NC)

Ιωάννου Α, Παπαθανασίου Ε, Τζάκρη Μ, Κουμεντάκης Χ, Παρδάλης Π, Παντελάκης Ε, Λεωνιδάκις Γ, Μιχόπουλος Σ, Ζαμπέλη Ε
Γαστρεντερολογική Κλινική, Γενικό Νοσοκομείο Αθηνών Αλεξάνδρα

Εισαγωγή: Η κόπωση είναι καθοριστικός παράγοντας για την ποιότητα ζωής των ασθενών με NC και είναι πολυπαραγοντική. Η ψυχική ανθεκτικότητα είναι η ικανότητα του ατόμου να προσαρμόζεται και να ανταπεξέρχεται στις δυσκολίες.
Σκοπός: Η αξιολόγηση της επίπτωσης της κόπωσης στην ψυχική ανθεκτικότητα ασθενών με NC.
Υλικό και Μέθοδος: Ερωτηματολόγια με γενικές ερωτήσεις (κλινικά, δημογραφικά χαρακτηριστικά) και ερωτήσεις για την αξιολόγηση της ψυχικής υγείας (κλίμακα ASMH) και της κόπωσης (κλίμακα FACIT-F) συμπληρώθηκαν προοπτικά από ασθενείς με NC ενός τριτοβάθμιου κέντρου, στην διάρκεια ενός εξαμήνου (12/2022 έως 06/2023).
Αποτελέσματα: 86 ασθενείς (48 άνδρες, διάμεση ηλικία 54,3 έτη) συμμετείχαν στην μελέτη. Η ανάλυση των στοιχείων για την κόπωση (FACIT-F) ανέδειξε μέτρια ισχύ για την πλειοψηφία των μεταβλητών (41,8% κούραση/δραστηριότητα, 46,5% καθημερινές δραστηριότητες) και μικρότερη ισχύ για τις μεταβλητές: Θέληση για δραστηριότητα 55,8% και περιορισμός της κοινωνικής δραστηριότητας 61,6%. Σχετικά με την κλίμακα ψυχικής ανθεκτικότητας μεγαλύτερη ισχύ ανέδειξαν οι μεταβλητές: Αγάπη για την ζωή (MT 4,12) και η κοινωνικότητα των ασθενών (MT 3,99), ενώ μικρότερη ισχύ παρουσίασαν οι μεταβλητές σχετικά με τον πονοκέφαλο (MT 1,98), τον πόνο (MT 1,74) και την αποτυχία (MT 1,70). Η ανάλυση των ερωτήσεων που αφορούν την επίδραση της λειτουργικής κόπωσης στην ψυχική ανθεκτικότητα καθώς και η στατιστική ανάλυση δεν ανέδειξαν στατιστικώς σημαντικές μεταβλητές.
Συμπεράσματα: Σε μία μικρή σειρά ασθενών με νόσο Crohn, τα επίπεδα κόπωσης ήταν μέτρια προς χαμηλά και τα επίπεδα ψυχικής ανθεκτικότητας καλά.

eP61

ΑΣΘΕΝΗΣ ΜΕ ΟΞΕΙΑ ΕΝΕΡΓΟ ΑΙΜΟΡΡΑΓΙΑ ΠΕΠΤΙΚΟΥ ΠΟΥ ΑΠΟΔΟΘΗΚΕ ΣΕ GIST ΛΕΠΤΟΥ ΕΝΤΕΡΟΥ

Τσιαμήτρος Σ,[1] Τσάκου Α,[1] Φαρδούλη Α,[2] Αρβανιτάκης Κ,[1] Καλοπήτας Γ,[1] Λαζαρίδης Ν,[1] Γερμανίδης Γ[1]
[1]*Γαστρεντερολογικό Τμήμα, Α' Παθολογική Κλινική ΠΓΝΘ ΑΧΕΠΑ, Αριστοτέλειο Πανεπιστήμιο Θεσσαλονίκης, Θεσσαλονίκη,* [2]*Α' Παθολογική Κλινική ΠΓΝΘ ΑΧΕΠΑ, Αριστοτέλειο Πανεπιστήμιο Θεσσαλονίκης, Θεσσαλονίκη*

Εισαγωγή: Οι GIST είναι μεσεγχυματικοί όγκοι πεπτικού με συχνότερη εντόπιση στο στόμαχο. Συχνότερα παρατηρούνται σε άνδρες μέσης ηλικίας 65 ετών. Είναι ασυμπτωματικοί ή εκδηλώνονται με αιμορραγία πεπτικού ή/και ως ψηλαφητή μάζα κοιλίας, αναλόγως μεγέθους. Διαγνωστικά εργαλεία είναι η γαστροσκόπηση, η κολονοσκόπηση, η ενδοσκοπική κάψουλα, το ενδοσκοπικό υπερηχογράφημα, η αξονική και μαγνητική εντερογραφία κοιλίας. Θεραπεία κυρίως αποτελεί η χειρουργική εκτομή της βλάβης, ενώ adjuvant θεραπεία με imatinib είναι ενδεδειγμένη σε ασθενείς με αυξημένο κίνδυνο υποτροπής.
Παρουσίαση περιστατικού: Άνδρας 71 ετών με υποτροπιάζοντα επεισόδια μέλαινων κενώσεων από έτους τα οποία είχαν διερευνηθεί με γαστροσκόπηση, κολονοσκόπηση και VCE κάψουλα χωρίς ιδιαίτερα ευρήματα, με ελεύθερο λοιπό ατομικό αναμνηστικό, νοσηλεύτηκε λόγω επανεμφάνισης μέλαινων κενώσεων από πενθημέρου. Αναφέρεται λήψη ΜΣΑΦ. Διενεργήθηκε αξονική αγγειογραφία κοιλίας χωρίς ανάδειξη παθολογικών ευρημάτων. Στην γαστροσκόπηση διαπιστώθηκε γαστρίτιδα άντρου και στην 3η–4η μοίρα 12δακτύλου μελανίζουσας χροιάς αίμα χωρίς σαφή εστία αιμορραγίας. Έγινε επανεξέταση με ενδοσκοπική κάψουλα λεπτού εντέρου (VCE) και ανευρέθηκε ενεργός αιμορραγία από τη νήστιδα ενώ στην αξονική αγγειογραφία κοιλίας που ακολούθησε αναδείχθηκε ενεργός εξαγγείωση σκιαγραφικού από νηστιδικό κλάδο της άνω μεσεντερίου αρτηρίας. Έγινε εμβολισμός του αγγείου, χωρίς επιπλοκές. Πραγματοποιήθηκε αξονική εντερογραφία με απεικονιστικά ευρήματα που συνηγορούν υπέρ GIST. Ακολούθησε χειρουργική εκτομή του όγκου, με την τελική ιστολογική διάγνωση να είναι GIST λεπτού εντέρου.
Συμπέρασμα: Αν και η αιμορραγία λεπτού εντέρου από GIST είναι σπάνιο αίτιο αιμορραγίας πεπτικού, πρέπει πάντα να τους λαμβάνουμε υπόψιν, ιδίως σε υποτροπιάζουσες αιμορραγίες, των οποίων το αίτιο δεν ανευρίσκεται με τον κλασσικό ενδοσκοπικό έλεγχο. Ο συνδυασμός της VCE, του απεικονιστικού ελέγχου και της διεπιστημονικής συνεργασίας βοηθά στη διάγνωση και την επιτυχή αντιμετώπιση.

eP62

ΑΓΓΕΙΑΚΕΣ ΔΙΑΤΑΡΑΧΕΣ ΤΟΥ ΑΜΦΙΒΛΗΣΤΡΟΕΙΔΟΥΣ ΣΕ ΑΣΘΕΝΕΙΣ ΜΕ ΜΗ-ΑΛΚΟΟΛΙΚΗ ΛΙΠΩΔΗ ΝΟΣΟ ΤΟΥ ΗΠΑΤΟΣ: ΣΥΣΤΗΜΑΤΙΚΗ ΑΝΑΣΚΟΠΗΣΗ ΚΑΙ ΜΕΤΑ-ΑΝΑΛΥΣΗ

Ορφανίδου Μ,[1] Ντέντη Χ,[1*] Ευρυπίδου Κ,[1*] Ματαυτσή Α,[2] Γούλας Α,[1] Πολύζος Σ-Α[1]
[1]*Α' Εργαστήριο Φαρμακολογίας, Τμήμα Ιατρικής, Σχολή Επιστημών Υγείας, Αριστοτέλειο Πανεπιστήμιο Θεσσαλονίκης, Θεσσαλονίκη,* [2]*Β' Οφθαλμολογική Κλινική, Τμήμα Ιατρικής, Σχολή Επιστημών Υγείας, Αριστοτέλειο Πανεπιστήμιο Θεσσαλονίκης, Θεσσαλονίκη*

* Οι δύο αυτοί συγγραφείς έχουν συμβάλει εξίσου στην μελέτη

Εισαγωγή: Η διερεύνηση πιθανής συσχέτισης της μη-αλκοολικής λιπώδους νόσου του ήπατος (nonalcoholic fatty liver disease, NAFLD) με αγγειακές διαταραχές του αμφιβληστροειδούς έχει παράσχει μέχρι σήμερα αντικρουόμενα αποτελέσματα.
Σκοπός: Η σύγκριση των διαθέσιμων δεδομένων σχετικά με τις αγγειακές αλλοιώσεις του αμφιβληστροειδούς μεταξύ ασθενών με NAFLD και μαρτύρων.
Μέθοδοι: Πραγματοποιήθηκε συστηματική αναζήτηση της βιβλιογραφίας στις ηλεκτρονικές βάσεις δεδομένων PubMed, Scopus και Cochrane Library, συνεπικουρούμενη από χειροκίνητη αναζήτηση. Τριάντα έξι μελέτες (24.985 άτομα, 12.387 ασθενείς και 12.598 μάρτυρες) συμπεριλήφθηκαν στη μετα-ανάλυση.
Αποτελέσματα: Συνολικά, δεν παρατηρήθηκε σημαντική διαφορά στην παρουσία αμφιβληστροειδοπάθειας στους ασθενείς με NAFLD συγκριτικά με τους μάρτυρες [Odds Ratio (OR)=1,20, (95% Confidence Interval, CI): (0,91, 1,59)]. Η ετερογένεια μεταξύ των μελετών ήταν υψηλή ($I2 = 93\%$, $p < 0,00001$), ενώ η δοκιμασία Egger δεν ανέδειξε συστηματικό σφάλμα δημοσίευσης ($p = 0,60$). Η διαφορά μεταξύ των ομάδων παρέμεινε μη-στατιστικώς σημαντική σε όλες τις αναλύσεις ευαισθησίας. Ωστόσο, η ανάλυση υποομάδων ανέδειξε μεγαλύτερη πιθανότητα αμφιβληστροειδοπάθειας σε ασθενείς με σακχαρώδη διαβήτη τύπου 1 (ΣΔ1) και NAFLD συγκριτικά με ασθενείς με ΣΔ1 χωρίς NAFLD [OR = 2,35, 95% CI: (1,53, 3,60)]. Παρόμοια σχέση δεν παρατηρήθηκε στην υποομάδα του σακχαρώδη διαβήτη τύπου 2. Η ανάλυση μετα-παλινδρόμησης δεν αποκάλυψε κάποια σημαντική συσχέτιση.
Συμπεράσματα: Συνολικά, η παρουσία αμφιβληστροειδοπάθειας δεν είναι διαφορετική μεταξύ ασθενών με NAFLD και μαρτύρων. Ωστόσο, ασθενείς με ΣΔ1 και NAFLD εμφανίζουν υψηλότερο λόγο πιθανοτήτων αμφιβληστροειδοπάθειας συγκριτικά με αντίστοιχους μάρτυρες, εύρημα που χρήζει περαιτέρω έρευνας, ώστε να διερευνηθεί η πιθανότητα προγνωστικού ρόλου της NAFLD στην εμφάνιση αμφιβληστροειδοπάθειας σε ασθενείς με ΣΔ1, καθώς και πιθανοί διαμεσολαβητικοί μηχανισμοί.

eP63

ΣΥΓΚΡΙΤΙΚΗ ΑΠΟΤΕΛΕΣΜΑΤΙΚΟΤΗΤΑ ΒΙΟΛΟΓΙΚΩΝ ΘΕΡΑΠΕΙΩΝ ΔΕΥΤΕΡΗΣ ΓΡΑΜΜΗΣ ΣΕ ΑΣΘΕΝΕΙΣ ΜΕ ΝΟΣΟ CROHN ΚΑΙ ΠΡΟΗΓΟΥΜΕΝΗ ΑΠΟΤΥΧΙΑ ΘΕΡΑΠΕΙΑΣ ΜΕ ANTI-TNF ΠΑΡΑΓΟΝΤΑ

Κόγιας Δ,[1] Γαβριηλίδης Ε,[2] Καφαλής Ν,[3] Σκένδρος Π,[4] Κουκλάκης Γ[5]
[1]Ειδικευόμενος Παθολογίας, Α΄ Πανεπιστημιακή Παθολογική Κλινική, Τμήμα Ιατρικής ΔΠΘ, ΠΓΝ Αλεξανδρούπολης, [2]Ειδικευόμενος Παθολογίας, Α΄ Πανεπιστημιακή Παθολογική Κλινική, Τμήμα Ιατρικής ΔΠΘ, ΠΓΝ Αλεξανδρούπολης, [3]Ειδικός Γαστρεντερολόγος, Α΄ Πανεπιστημιακή Παθολογική Κλινική, Τμήμα Ιατρικής ΔΠΘ, ΠΓΝ Αλεξανδρούπολης, [4]Καθηγητής Παθολογίας, Α΄ Πανεπιστημιακή Παθολογική Κλινική, Τμήμα Ιατρικής ΔΠΘ, ΠΓΝ Αλεξανδρούπολης, [5]Καθηγητής Γαστρεντερολογίας, Α΄ Πανεπιστημιακή Παθολογική Κλινική, Τμήμα Ιατρικής ΔΠΘ, ΠΓΝ Αλεξανδρούπολης, Αλεξανδρούπολη

Σκοπός: Οι θεραπευτικές επιλογές για τα ιδιοπαθή φλεγμονώδη νοσήματα του εντέρου (ΙΦΝΕ) έχουν αυξηθεί από την εισαγωγή των anti-TNF παραγόντων πριν από μερικές δεκαετίες. Ωστόσο, δεν υπάρχουν άμεσες συγκρίσεις της αποτελεσματικότητας των βιολογικών παραγόντων δεύτερης γραμμής σε ασθενείς νόσο του Crohn (NC).

Υλικό-Μέθοδοι: Ασθενείς NC που παρουσίασαν αποτυχία της θεραπείας με anti-TNF και στη συνέχεια έλαβαν vedolizumab ή ustekinumab ως φάρμακο δεύτερης γραμμής επιστρατεύτηκαν αναδρομικά. Εκτιμήθηκε η ανταπόκριση στην θεραπεία στις 16 εβδομάδες και το αθροιστικό ποσοστό υποτροπής 52 εβδομάδες μετά τη λήψη θεραπείας επαγωγής.

Αποτελέσματα: Συνολικά 42 ασθενείς με μέση ηλικία 48±16.2 και μέση ηλικία έναρξης της νόσου τα 33±16.2 έτη παρουσίασαν αποτυχία στην θεραπεία με anti-TNF και έλαβαν vedolizumab (19/42) ή ustekinumab (23/42). Παρατηρήθηκε στατιστικώς σημαντική διαφορά (p=0.0003) μεταξύ των ομάδων vedolizumab και ustekinumab στο ποσοστό κλινικής ύφεσης της νόσου στις 16 εβδομάδες (10/19 ασθενείς, 52.6% έναντι 21/23 ασθενείς, 91.3%). Όλοι οι ασθενείς που πέτυχαν ύφεση της νόσου στις 16 εβδομάδες θεραπείας διατήρησαν την ύφεση έως τις 52 εβδομάδες. Τα προφίλ ασφαλείας ήταν παρόμοια μεταξύ των δύο ομάδων θεραπείας.

Συμπεράσματα: Μετά από προηγούμενη αποτυχία της θεραπείας με anti-TNF, το ustekinumab πέτυχε στατιστικώς σημαντικά μεγαλύτερο ποσοστό ύφεσης και διατήρηση αυτής σε σύγκριση με το vedolizumab, όταν αυτά χορηγήθηκαν ως θεραπεία δεύτερης γραμμής σε ασθενείς με NC (p=0.0003).

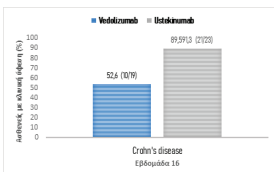

Γράφημα 1. Σύγκριση επαγωγής κλινικής ύφεσης μεταξύ των φαρμάκων δεύτερης γραμμής.

Πίνακας 1. Ασφάλεια vedolizumab και ustekinumab σε ανθεκτικούς σε anti-TNF θεραπεία ασθενείς με NC.

Μεταβλητές	Vedolizumab (n=19,45%)	Ustekinumab (n=23,55%)
Κεφαλαλγία	1	
Κνησμός	1	
Γριπώδης συνδρομή		1
Στοματική νόσος		1
Λοίμωξη ουροποιητικού	1	1
Σύνολο	n=3 (14.3)	n=3 (14.3)

eP64

ΣΥΝΔΡΟΜΟ ΑΝΩ ΜΕΣΕΝΤΕΡΙΑΣ ΑΡΤΗΡΙΑΣ ΩΣ ΑΙΤΙΟ ΚΥΚΛΙΚΩΝ ΕΜΕΤΩΝ

Δημοπούλου Κ,[1] Δημοπούλου Δ,[2] Ζάβρας Ν,[3] Αττιλάκος Α,[4] Δημοπούλου Α[3]
[1]Γαστρεντερολογικό Τμήμα, ΓΝΑ «Ιπποκράτειο», Αθήνα, [2]Β' Παιδιατρική Κλινική, ΓΝΠ «Η Αγία Σοφία», Αθήνα, [3]Πανεπιστημιακή Παιδοχειρουργική Κλινική, ΠΓΝ «Αττικόν», Ιατρική Σχολή ΕΚΠΑ, Αθήνα, [4]Γ' Παιδιατρική Κλινική, ΠΓΝ «Αττικόν», ΕΚΠΑ, Αθήνα

Εισαγωγή: Το σύνδρομο της άνω μεσεντέριας αρτηρίας (ΣΑΜΑ) είναι μία εξαιρετικά σπάνια διαταραχή αγγειακής συμπίεσης που τυπικά εμφανίζεται με χρόνιο διαλείπον κοιλιακό άλγος, εμέτους, ναυτία και ανορεξία.

Παρουσίαση περιστατικού: Έφηβος 12 ετών χωρίς κάποιο υποκείμενο νόσημα προσέρχεται στην Παιδιατρική Κλινική του ΠΓΝ Αττικόν, λόγω υποτροπιαζόντων στερεοτυπικών επεισοδίων εμέτου κατά τη διάρκεια των τελευταίων 12 ετών, που παρουσιάζουν όλα τα διαγνωστικά κριτήρια του συνδρόμου κυκλικών εμέτων (ΣΚΕ).Ο ασθενής, μετά από κατάλληλη και λεπτομερή κλινική αξιολόγηση, υποβλήθηκε σε Μαγνητική Αγγειογραφία Κοιλίας και διάβαση ανώτερου πεπτικού, τα ευρήματα των οποίων ήταν συμβατά με ΣΑΜΑ. Η συμμόρφωση του ασθενούς με τις ιατρικές οδηγίες, που αφορούσαν σε επαρκή πρόσληψη θερμίδων και κατάλληλες διατροφικές συνήθειες είχαν ως αποτέλεσμα την υποχώρηση των συμπτωμάτων.

Συμπεράσματα: Η περίπτωση, που παρουσιάζουμε, καταδεικνύει ότι το ΣΑΜΑ, αν και είναι σπάνιο στα παιδιά χωρίς υποκείμενο νόσημα, θα πρέπει να λαμβάνεται υπόψη ως πιθανή διάγνωση στα παιδιά με κυκλικούς εμέτους, ειδικά όταν έχουν αποκλειστεί άλλες αιτίες.

eP65

ΣΥΓΚΡΙΣΗ ΤΗΣ ΛΑΠΑΡΟΣΚΟΠΙΚΗΣ ΜΥΟΤΟΜΗΣ HELLER ΜΕ ΤΗΝ ΕΝΔΟΣΚΟΠΙΚΗ ΜΥΟΤΟΜΗ ΣΕ ΠΑΙΔΙΑ ΜΕ ΑΧΑΛΑΣΙΑ ΟΙΣΟΦΑΓΟΥ: ΣΥΣΤΗΜΑΤΙΚΗ ΑΝΑΣΚΟΠΗΣΗ ΚΑΙ ΜΕΤΑ-ΑΝΑΛΥΣΗ

Δημοπούλου Κ,[1] Δημοπούλου Α,[2] Δημοπούλου Δ,[3] Ζάβρας Ν[2]
[1]Γαστρεντερολογικό Τμήμα, Γ.Ν.Α. «Ιπποκράτειο», Αθήνα, [2]Πανεπιστημιακή Παιδοχειρουργική Κλινική, Π.Γ.Ν. «Αττικόν», Ιατρική Σχολή ΕΚΠΑ, Αθήνα, [3]Β' Παιδιατρική Κλινική, ΓΝΠ «Η Αγία Σοφία», Αθήνα

Εισαγωγή: Οι τρέχουσες βέλτιστες μέθοδοι αντιμετώπισης της αχαλασίας οισοφάγου στα παιδιά είναι η λαπαροσκοπική μυοτομή Heller (ΛΜ) και η ενδοσκοπική μυοτομή (ΕΜ).

Σκοπός: Η παρούσα συστηματική ανασκόπηση και μετα-ανάλυση έχει σκοπό να συγκρίνει την αποτελεσματικότητα της ΛΜ και ΕΜ στα παιδιά.

Υλικό και Μέθοδος Συστηματική ανασκόπηση της βιβλιογραφίας πραγματοποιήθηκε για την ανεύρεση πρωτότυπων δημοσιεύσεων, οι οποίες συγκρίνουν τη ΛΜ και την ΕΜ, στις εξής βάσεις δεδομένων: PubMed/Medline, Google Scholar και Web of Science. Όλα τα άρθρα αναλύθηκαν με βάση το Eckardt score (ES) και την πίεση του κατώτερου οισοφαγικού σφιγκτήρα (ΚΟΣ) πριν και μετά την επέμβαση.

Αποτελέσματα: Συνολικά επιλέχθηκαν 32 άρθρα που περιλάμβαναν 800 παιδιά. Εξαιτίας της έλλειψης δεδομένων, σχετικά με το ES και την πίεση του ΚΟΣ στην ομάδα των παιδιών που υποβλήθηκαν σε ΛΜ, η μετα-ανάλυση περιορίστηκε στα αποτελέσματα της ΕΜ. Σύμφωνα με το μοντέλο τυχαίων επιδράσεων, η διαφορά του μέσου ES πριν και μετά την επέμβαση ήταν 4.387 (95%C.I.:3.799-4.974), (z=14.64,, p<0.001), ενώ η διαφορά της μέσης πίεσης του ΚΟΣ πριν και μετά την επέμβαση ήταν 3.63 (95%C.I.:2247-3.879), (z=7.36, p<0.001).

Συμπεράσματα: Η συγκεκριμένη μελέτη απέτυχε να συγκρίνει τις δύο επεμβατικές μεθόδους σχετικά με την επίδρασή τους στο ES και στην πίεση του ΚΟΣ, λόγω του ακατάλληλου σχεδιασμού των μελετών της ΛΜ. Η ΕΜ έχει θετική έκβαση όσον αφορά στο ES και στην πίεση του ΚΟΣ πριν και μετά την επέμβαση. Καλά σχεδιασμένες μελέτες είναι αναγκαίες για τον περαιτέρω καθορισμό των διαφορών μεταξύ των δύο μεθόδων

eP66

ΑΙΜΟΡΡΑΓΙΑ ΑΝΩΤΕΡΟΥ ΠΕΠΤΙΚΟΥ ΟΦΕΙΛΟΜΕΝΗ ΣΕ ΠΕΠΤΙΚΟ ΕΛΚΟΣ: 10ΕΤΗΣ ΜΕΛΕΤΗ ΕΠΙΔΗΜΙΟΛΟΓΙΑΣ, ΑΝΤΙΜΕΤΩΠΙΣΗΣ ΚΑΙ ΥΠΟΤΡΟΠΩΝ

Μπραϊμάκης Ι, Λεβεντάκη Φ, Σιδηρόπουλος Ο, Γογγάκη Σ, Χαχόπουλος Χ, Κουϊμτσίδης Ι, Ζάντζα Π-Σ, Παρασκευοπούλου Σ, Πουτακίδης Χ, Θεοφανοπούλου Α, Στασινός Ι, Καλαντζής Χ, Τσιμπούρης Π, Αποστολόπουλος Π
Γαστρεντερολογική Κλινική, 417 Νοσηλευτικό Ίδρυμα Μετοχικού Ταμείου Στρατού (ΝΙΜΤΣ), 11521 Αθήνα

Εισαγωγή: Η αιμορραγία ανωτέρου πεπτικού (ΑΑΠ) αποτελεί σημαντικό αίτιο νοσηρότητας με κυριότερη αιτία της το πεπτικό έλκος (ΠΕ). Η ενδοσκοπική αιμόσταση (ΕΑ) και η θεραπεία με αναστολείς αντλίας πρωτονίων (Proton pump inhibitors-PPIs) όπως υποδεικνύονται από τις κατευθυντήριες οδηγίες λαμβάνοντας υπόψιν την ταξινόμηση κατά Forrest (F) αποτελούν τη βασική θεραπευτική αντιμετώπιση.

Σκοπός: Παρουσίαση δεδομένων 10ετίας για αντιμετώπιση και υποτροπή αιμορραγίας από PU.

Υλικό και Μέθοδος: Αναδρομική μελέτη γαστροσκοπήσεων που πραγματοποιήθηκαν από 06/2013-06/2023 για ΑΑΠ στο Γαστρεντερολογικό τμήμα του ΝΙΜΤΣ. Συμπεριλήφθηκαν γαστροσκοπήσεις που πραγματοποιήθηκαν εντός 24 ωρών από την προσέλευση με ένδειξη: αιματοχεσία, μέλαινα κένωση και αιματέμεση.

Αποτελέσματα: Συνολικά 573 ασθενείς με μέση ηλικία 73,84 έτη (62,88% άντρες, p<0.0001) υποβλήθηκαν σε γαστροσκοπήσεις για ΑΑΠ. ΠΕ βρέθηκε σε 264/573 (46,07%) των ασθενών (FIa 4,17%,FIb 8,33%,FIIa 11,74%, FIIb 10,99%, FIIc 9,47%, FIII 55,30%). ΕΑ και PPIs απαιτήθηκαν στο 34,47% ενώ αποκλειστικά PPIs στο 65,53% (p<0.0001). Η εφαρμογή ΕΑ σε ασθενείς <80 και ≥80 ετών δεν διέφερε σημαντικά [31,05% (n=161) vs 39,80% (n=103), p=0.1453]. Συχνότερη τεχνική αιμόστασης (62,64%) ήταν η συνδυαστική θεραπεία (έγχυση αδρεναλίνης και αιμοστατικό clip ή θερμική θεραπεία). Εμμένουσα αιμορραγία παρά την ΕΑ (συνδυαστική θεραπεία στο 75%) παρουσίασαν 4/264 (1,51%) των ασθενών ενώ υποτροπή της αιμορραγίας μετά από αρχικά επιτυχή ΕΑ (συνδυαστική θεραπεία στο 47,05%) εμφανίστηκε σε 17/264 (6,44%) των ασθενών.

Συμπεράσματα: Το ΠΕ αποτελεί την κύρια αιτία ΑΑΠ με σημαντικά συχνότερη εμφάνιση στους άντρες. Η ανάγκη ΕΑ δεν επηρεάζεται από την ηλικία ενώ ο συνδυασμός τεχνικών επιτυγχάνει την αιμόσταση, με χαμηλό ποσοστό υποτροπών.

eP67

ΕΠΙΘΗΛΙΟΕΙΔΕΣ ΑΓΓΕΙΟΣΑΡΚΩΜΑ ΣΤΟΜΑΧΟΥ. ΠΑΡΟΥΣΙΑΣΗ ΠΕΡΙΣΤΑΤΙΚΟΥ

Στόφας Α,[1] Πατερέλη Α,[2] Κορκολοπούλου Π[1]
[1]Α' Εργαστήριο Παθολογικής Ανατομικής, Ιατρική Σχολή, Εθνικό και Καποδιστριακό Πανεπιστήμιο Αθηνών, ΓΝΑ Λαϊκό, Αθήνα, [2]Εργαστήριο Παθολογικής Ανατομικής, Νοσοκομείο Παίδων «Η Αγία Σοφία», Αθήνα

Εισαγωγή: Το αγγειοσάρκωμα είναι σπάνιο κακόηθες μεσεγχυματογενές νεόπλασμα που αφορά το 1-2% του συνόλου των σαρκωμάτων των μαλακών μορίων, με συνηθέστερη εντόπιση το δέρμα. Στο στόμαχο αναφέρονται μόλις επτά περιστατικά στη διεθνή βιβλιογραφία. Εμφανίζεται συχνότερα σε άντρες, ηλικίας άνω των 65 ετών. Η συμπτωματολογία του είναι μη ειδική και στην πλειονότητα των περιστατικών εκδηλώνεται με κοιλιακό άλγος, αιμορραγία και αναιμία.
Παρουσίαση περιστατικού: Παρουσιάζεται ενδιαφέρουσα περίπτωση επιθηλιοειδούς αγγειοσαρκώματος στο στόμαχο σε γυναίκα ηλικίας 80 ετών. Στο Εργαστήριο παραλάβαμε παρασκεύασμα τμηματικής γαστρεκτομής με όγκο διαμέτρου 3 εκ και τεμαχίδια από διάφορες θέσεις του περιτοναίου και του διαφράγματος, καθώς επίσης τη χοληδόχο κύστη και το μείζον επίπλουν. Μικροσκοπικά παρατηρήθηκε διήθηση του τοιχώματος του στομάχου, του περιγαστρικού λίπους και των ιδιαιτέρως αποσταλέντων ιστοτεμαχίων, από κακόηθες νεόπλασμα αποτελούμενο κυρίως από επιθηλιοειδή νεοπλασματικά κύτταρα με υψηλή ατυπία, προβάλλον πυρήνιο, σχηματισμό αγγειακών χώρων και με περιοχικά συμπαγές πρότυπο ανάπτυξης. Στον ανοσοϊστοχημικό έλεγχο τα νεοπλασματικά κύτταρα είχαν θετική έκφραση στους δείκτες CD31, CD34, ERG, και αρνητική στους D2-40, CAMTA1, HHV8, CK8/18 και EMA. Ο δείκτης κυτταρικού πολλαπλασιασμού Ki67 ήταν 65%. Με βάση τα ανωτέρω ανοσομορφολογικά ευρήματα ετέθη η διάγνωση του επιθηλιοειδούς αγγειοσαρκώματος.
Συμπεράσματα: Το αγγειοσάρκωμα του στομάχου είναι ένας επιθετικός όγκος με δυσμενή πρόγνωση, με 5ετή επιβίωση 31-43%. Δυσμενείς προγνωστικοί παράγοντες θεωρούνται το μέγεθος >5εκ, η μεγαλύτερη ηλικία του ασθενούς και ο δείκτης κυτταρικού πολλαπλασιασμού Ki-67>10%. Η χειρουργική εκτομή σε συνδυασμό με χημειοθεραπεία αποτελούν τη θεραπεία εκλογής. Λόγω της σπανιότητας και του μικρού αριθμού περιστατικών χρειάζεται περαιτέρω έρευνα για τη βελτίωση της θεραπευτικής και διαγνωστικής διαχείρισης της νόσου.

eP68

ΑΛΛΑΞΕ Η ΠΑΝΔΗΜΙΑ COVID-19 ΤΗΝ ΠΑΡΑΚΟΛΟΥΘΗΣΗ ΚΑΙ ΤΙΣ ΘΕΡΑΠΕΥΤΙΚΕΣ ΑΠΟΦΑΣΕΙΣ ΑΣΘΕΝΩΝ ΜΕ ΧΡΟΝΙΑ ΗΠΑΤΙΚΗ ΝΟΣΟ;

Τόλης Χ, Βαδαρλής Α, Μουαλλήμογλου Φ, Ευταξίας Χ, Γιοβάνης Ε, Τσαρούχης Κ, Τίκος Γ, Παυλής Α, Κοντονικόλα Α, Μπρούβαλης Μ, Μαγγαναρη Ε, Καρακούση Κ, Καπετάνος Δ, Αυγερινός Α, Δημουλιός Φ, Βασιλείου Κ, Μάρης Θ
Γαστρεντερολογική Κλινική Γενικού Νοσοκομείου Θεσσαλονίκης «Γ. Παπανικολάου»

Σκοπός: Σκοπός της μελέτης είναι να διερευνήσει κατά πόσον η πανδημία COVID-19 άλλαξε την θεραπεία και την παρακολούθηση ασθενών χρόνια ηπατική νόσο -ΧΗΝ.
Μέθοδοι: Εξετάστηκαν αναδρομικά οι φάκελοι ασθενών με ΧΗΝ που παρακολουθούνται στα 3 εξωτερικά ιατρεία της κλινικής. Τονίζουμε ότι η λειτουργία των ΕΙ διεκόπη κατά την έξαρση της πανδημίας. Μελετήθηκαν τυχόν αλλαγές στη διαχείριση και θεραπεία των ασθενών αυτών ουσιαστικά μέχρι το τέλος της πανδημίας.
Αποτελέσματα: Εννιακόσιοι ενενήντα ένας ασθενείς με χρόνια ηπατική νόσο συμπεριλήφθηκαν στη μελέτη Α :589 Γ:402 ΜΗ 54. Καμία αλλαγή δεν έγινε στους ασθενείς αυτούς λόγω της πανδημίας ούτε και διακοπή των φαρμάκων σε προσβληθέντες από την νόσο (97) Η επείγουσα εισαγωγή για επιπλοκές όπως αιμορραγία, εγκεφαλοπάθεια, ασκίτη, ηπατονεφρικό σύνδρομο έγινε χωρίς καμία αναβολή όπως και επείγουσα χειρουργική αντιμετώπιση ομφαλοκήλης. (2)Οι ενδοσκοπικές εξετάσεις/επανέλεγχοι και τυχόν προγραμματισμένες χειρουργικές επεμβάσεις αναβλήθηκαν. Η παρακολούθηση των ασθενών διενεργήθηκε μόνο μέσω συχνής τηλεφωνικής επικοινωνίας, κοινωνικών δικτύων (απομακρυσμένη παρακολούθηση) και με την χρήση άυλης συνταγογράφησης/παραπεμπτικών. Δέκα τρεις ασθενείς χάθηκαν στο follow up όλοι με χρόνια ηπατίτιδα C και χρήση ουσιών.
Συμπέρασμα: Η ρύθμιση αυτής της κρίσιμης και άνευ προηγουμένου κατάστασης οδήγησε σε αλλαγές στη διαχείριση των ασθενών. Η τακτική παρακολούθηση στα ΕΙ διεκόπη. Η τακτική ενδοσκοπική παρακολούθηση διεκόπη επίσης. Η πλειονότητα των ασθενών συνέχισαν κανονικά τη θεραπεία. Η χειρουργική θεραπεία περιορίστηκε στις επείγουσες περιπτώσεις.

eP69

ΕΝΔΟΣΚΟΠΙΚΗ ΑΦΑΙΡΕΣΗ ΘΡΑΥΣΜΑΤΩΝ ΓΥΑΛΙΟΥ ΜΕ ΑΙΧΜΗΡΑ ΑΚΡΑ ΕΝΣΦΗΝΩΜΕΝΑ ΣΤΟ ΤΟΙΧΩΜΑ ΤΟΥ ΟΙΣΟΦΑΓΟΥ ΜΕ ΧΡΗΣΗ CAP ΜΕΤΑ ΑΠΟ ΑΠΟΠΕΙΡΑ ΑΥΤΟΚΤΟΝΙΑΣ ΚΡΑΤΟΥΜΕΝΟΥ

Σωτηρόπουλος Χ, Λουριδά Θ, Κωνσταντάκης Χ, Γεραμούτσος Γ, Θεοχάρης Γ, Τριάντος Χ, Θωμόπουλος Κ
Γαστρεντερολογική Κλινική, Πανεπιστημιακό Γενικό Νοσοκομείο Πατρών, Πάτρα

Εισαγωγή: Η κατάποση ξένου σώματος συναντάται συχνά στην κλινική πράξη. Σύμφωνα με τις κατευθυντήριες οδηγίες, επείγουσα ενδοσκόπηση πρέπει να διενεργείται σε περιπτώσεις που αφορούν αιχμηρά αντικείμενα για την αποφυγή επιπλοκών. Παρόλο που υπάρχουν αρκετές διαθέσιμες μέθοδοι εξαγωγής ξένων σωμάτων, κάποιες περιπτώσεις αποτελούν θεραπευτική πρόκληση.[1-4]
Παρουσίαση Περιστατικού: Αναφέρουμε την περίπτωση ενός κρατούμενου 43 ετών, IVDU, ο οποίος διακομίσθηκε στο τμήμα επειγόντων περιστατικών λόγω αναφερόμενης κατάποσης χλωρίνης και θραυσμάτων γυαλιού κατόπιν απόπειρας αυτοκτονίας. Ο ασθενής αρχικά αντιμετωπίστηκε με βάση τις οδηγίες του κέντρου δηλητηριάσεων, έγινε απεικονιστικός έλεγχος με ακτινογραφίες τραχήλου-θώρακος-κοιλίας χωρίς παθολογικά ευρήματα (εικόνα 1), ΩΡΛ εκτίμηση-λαρυγγοσκόπηση με ανάδειξη διαβρώσεων στοματοφάρυγγα και χειρουργική εκτίμηση με διενέργεια CT κοιλίας με ανάδειξη ξένων σωμάτων στο τυφλό, χωρίς εικόνα διάτρησης (εικόνα 2). Κατόπιν, διενεργήθηκε επείγουσα γαστροσκόπηση όπου αναδείχθηκαν 2 ενσφηνωμένα τριγωνικά θραύσματα γυαλιού στο μέσο και κατώτερο τριτημόριο του οισοφάγου (εικόνα 3Α). Έγινε απόσυρση του ενδοσκοπίου, τοποθέτηση cap και επανείσοδος (εικόνα 3Β), όπου με τη χρήση λαβίδας έγινε σύλληψη των θραυσμάτων (Εικόνα 3C) και εξαγωγή αυτών εντός του cap προς προφύλαξη του βλεννογόνου του οισοφάγου από τη διέλευση των αιχμηρών άκρων κατά την έξοδο (εικόνα 3D). Ακολούθησε ενδοσκοπικός έλεγχος στομάχου-12δακτύλου χωρίς ανάδειξη επιπρόσθετων ξένων σωμάτων ή άλλων ευρημάτων. Ο ασθενής μετά ολιγοήμερη παρρακολούθηση/νοσηλεία σε χειρουργική κλινική με αποβολή των λοιπών θραυσμάτων μέσω αφόδευσης έλαβε εξιτήριο χωρίς εμφάνιση επιπλοκών.
Συμπεράσματα: Συμπερασματικά, τα προσκολλημένα αντικείμενα με αιχμηρά άκρά στη γαστρεντερική οδό μπορεί να είναι δύσκολο να αντιμετωπιστούν, επομένως η θεραπευτική ενδοσκόπηση από έμπειρο και εξειδικευμένο ενδοσκόπο με κατάλληλα εξαρτήματα είναι επιτακτική για την ασφαλή αφαίρεσή τους.

Βιβλιογραφικές αναφορές

1. Lee JS, Chun HJ, Lee JM, Hwang YJ, Kim SH, Kim ES, Jeen YT, Lee HJ. Salvage technique for endoscopic removal of a sharp fish bone impacted in the esophagus using a transparent cap and detachable snares. *Korean J Gastroenterol* 2013, 61:215–8. doi: 10.4166/kjg.2013.61.4.215
2. Inayat F, Zafar F, Lodhi HT, Hayat M, Saleem HMK, Afzal A, Sohail CS. Endoscopic Removal of Large Sharp-edged Foreign Bodies in the Gastrointestinal Tract Using an Innovative Modification of the Overtube. *Cureus* 2018, 10:e3264. doi: 10.7759/cureus.3264
3. Chen L, Jia L. Endoscopic management of multiple broken scalpel blades in the gastrointestinal tract: a case report. *J Int Med Res* 2021, 49:300060520982697. doi: 10.1177/0300060520982697
4. Shrestha R, Baral S, Sharma M, Thapa J, Khadka D. Successful Endoscopic Management of Suspected Foreign Bodies in Upper Gastrointestinal Tract among Patients Undergoing Upper Gastrointestinal Endoscopy in a Tertiary Care Hospital: A Descriptive Cross-sectional Study. *JNMA J Nepal Med Assoc* 2021, 59:683-687. doi: 10.31729/jnma.6714

eP70

ΑΙΜΟΡΡΑΓΙΑ ΚΙΡΣΟΥ 12ΔΑΚΤΥΛΟΥ ΣΕ ΕΝΗΛΙΚΑ ΜΕ ΑΠΟΦΡΑΞΗ ΑΝΩ ΜΕΣΕΝΤΕΡΙΟΥ ΦΛΕΒΑΣ ΣΕ ΕΔΑΦΟΣ ΧΡΟΝΙΑΣ ΣΥΣΤΡΟΦΗΣ ΜΕΣΕΝΤΕΡΙΟΥ ΚΑΙ MALROTATION ΕΝΤΕΡΟΥ

Σωτηρόπουλος Χ, Κωνσταντάκης Χ, Αμπαζής Ο, Διαμαντοπούλου Γ, Θεοχάρης Γ, Τριάντος Χ, Θωμόπουλος Κ
Γαστρεντερολογική Κλινική, Πανεπιστημιακό Γενικό Νοσοκομείο Πατρών

Εισαγωγή: Το malrotation του εντέρου είναι μια συγγενής ανωμαλία με μόνο το 0,2-0,5% των περιπτώσεων να αναφέρονται σε εφήβους και ενήλικες. Σπάνια έχει ασυμπτωματική πορεία, στην οποία η διάγνωση γίνεται συνήθως τυχαία. Οι κιρσοί δωδεκαδακτύλου αντιπροσωπεύουν μόνο το 17% της αιμορραγίας έκτοπων κιρσών και η αντιμετώπιση της αιμορραγίας συνήθως απαιτεί ενδοσκοπική θεραπεία (απολίνωση ή σκληροθεραπεία) ή ακτινολογική παρέμβαση και σπάνια χειρουργική επέμβαση.[1-4]
Παρουσίαση περίπτωσης: Αναφέρουμε μια γυναίκα ασθενή 79 ετών με ιστορικό ΑΥ και ΣΔ που προσήλθε στο τμήμα επειγόντων περιστατικών με μέλαινες κενώσεις. Η ασθενής ήταν αιμοδυναμικά σταθερή (ΑΠ: 107/61 mmHg, HR: 88/λεπτό), με θετική δακτυλική εξέταση για μέλαινα. Οι εργαστηριακές εξετάσεις έδειξαν σημαντική πτώση του αιματοκρίτη (Hct: 22,6%, Hb: 7 g/dL) και αυξημένη τιμή ουρίας (Urea: 137 mg/dL, Cre: 1,6 mg/dL). Η ασθενής υποστηρίχθηκε με ενδοφλέβια υγρά και μεταγγίσεις και υποβλήθηκε σε γαστροσκόπηση η οποία αποκάλυψε αιμορραγούντες κιρσούς δωδεκαδακτύλου (Εικόνα Α) που αντιμετωπίστηκαν επιτυχώς με έγχυση κυανοακρυλικής κόλλας (Εικόνα Β). Από τη διενέργεια CT κοιλίας αναδείχθηκαν εκτεταμένοι κιρσοί γύρω από την κεφαλή του παγκρέατος και στη 2η μοίρα του δωδεκαδακτύλου (Εικόνα C και D, κόκκινα βέλη) σε έδαφος απόφραξης της άνω μεσεντέριας φλέβας, χρόνιας συστροφής μεσεντερίου «whirlpool sign» (Εικόνα Ε, κίτρινα βέλη) και malrotation εντέρου με ανεύρεση του τυφλού και του ανιόντος κόλου σε υψηλή θέση στο δεξιό υποχόνδριο (Εικόνα F, μπλε βέλη).
Συμπεράσματα: Το malrotation του εντέρου είναι μια αρκετά σπάνια ανωμαλία στους ενήλικες, ειδικά όταν επιπλέκεται με απόφραξη της άνω μεσεντέριας φλέβας και έκτοπους κιρσούς.

Βιβλιογραφικές αναφορές

1. Dzwonkowski M, Iqbal U, Kaufer SW, Khan YI, Kumar K. Endoscopic Band Ligation of Bleeding Duodenal Varices. *Cureus* 2022, 14(2), e22009. https://doi.org/10.7759/cureus.22009
2. Nguyen RK, Crouse RM, Talbot EA, Allard-Picou AK. Intestinal Malrotation in the Adult. *The American surgeon* 2022, 88:1367–1368. https://doi.org/10.1177/0003134820947406
3. Glosser LD, Lombardi CV, Knauss HM, Rivero R, Liu S, Jones TJ. Case report of congenital intestinal malrotation in an adult discovered three months status-post appendectomy. *International journal of surgery case reports* 2022, 91:106-795. https://doi.org/10.1016/j.ijscr.2022.106795
4. Kafadar MT, Cengiz AY, Çaviş T, Bilgiç İ, Nadir I. Incidental intestinal malrotation in an adult: Midgut volvulus. *Turk J Surg* 2018, 34:337–339. doi: 10.5152/turkjsurg.2017.3468

eP71

ΑΙΜΟΡΡΑΓΙΑ ΑΝΩΤΕΡΟΥ ΠΕΠΤΙΚΟΥ ΣΕ ΕΔΑΦΟΣ ΓΑΣΤΡΙΚΩΝ ΕΛΚΩΝ ΣΕ ΑΣΘΕΝΗ ΜΕ ΙΣΤΟΡΙΚΟ ΒΑΡΙΑΤΡΙΚΟΥ ΧΕΙΡΟΥΡΓΕΙΟΥ ΜΕ ΓΑΣΤΡΙΚΗ ΠΤΥΧΩΣΗ

Σωτηρόπουλος Χ, Κωνσταντάκης Χ, Θωμόπουλος Κ
Γαστρεντερολογική Κλινική, Πανεπιστημιακό Γενικό Νοσοκομείο Πατρών, Πάτρα

Εισαγωγή: Η γαστρική πτύχωση αποτελεί μια περιοριστική βαριατρική επέμβαση που μειώνει τον γαστρικό όγκο και την πρόσληψη τροφής. Η επέμβαση αυτή δεν απαιτεί γαστρεκτομή ή τοποθέτηση ξένου σώματος, ενώ έχει το πλεονέκτημα της πιθανής αναστρεψιμότητας. Τα έως τώρα βιβλιογραφικά δεδομένα για τη γαστρική πτύχωση και τις πρώιμες και όψιμες επιπλοκές της είναι ελλιπή.[1–3]

Παρουσίαση Περιστατικού: Περιγράφουμε την περίπτωση ενός άνδρα 39 ετών με ιστορικό νοσογόνου παχυσαρκίας και βαριατρικού χειρουργείου με γαστρική πτύχωση, ο οποίος προήλθε λογω μελαινών κενώσεων και προλιποθυμικού επεισοδίου απο 24ωρου, χωρίς να αναφέρει κατανάλωση αλκοόλ ή λήψη ΜΣΑΦ. Ο ασθενής ήταν αιμοδυναμικά ασταθής (BP: 85/45 mmHg, HR: 134 παλμοί/λεπτό), ενώ από τον εργαστηριακό έλεγχο αναδείχθηκε μεγάλη πτώση του αιματοκρίτη (Hct: 25,9%, Hb: 8,2 g/dL) και υψηλή τιμή ουρίας (Urea: 75 mg/dL, Cre: 1,0 mg/dL). Αρχικά υποστηρίχθηκε με ενδοφλέβια χορήγηση υγρών και μεταγγίσεων, χορήγηση αναστολέων αντλίας πρωτονίων και κατόπιν σταθεροποίησης (εντός 24 ωρών) υποβλήθηκε σε γαστροσκόπηση όπου αμέσως κάτωθεν της ΓΟΣ με ανάστροφη επισκόπηση ανευρέθηκε κατά το μείζον τόξο περιοχή συγκεντρικώς πτυχωμένου βλεννογόνου στομάχου (εικόνα Α, Β) όπου μετά από λεπτομερή επισκόπηση και αναδίπλωση των πτυχών αναγνωρίστηκαν 2 έλκη (δ. 1 εκ. το καθένα) με ερυθρό στίγμα (εικόνα C).

* Από τη λήψη ιστολογικών από το σώμα του στομάχου δεν ανιχνεύθηκε παρουσία αποικιών *Helicobacter Pylori*.

Συμπεράσματα: Η αιμορραγία ανωτέρου πεπτικού σε ασθενείς με ιστορικό βαριατρικού χειρουργείου μπορεί να αποτελέσει ιδιαίτερη πρόκληση για τον ενδοσκόπο, ενώ η εστία αιμορραγίας θα πρέπει να αναζητείται και στη σχετιζόμενη με το χειρουργείο περιοχή, που μπορεί να αφορά ισχαιμικές αλλοιώσεις.

Βιβλιογραφικές αναφορές

1. Ji Y, Wang Y, Zhu J, Shen D. A systematic review of gastric plication for the treatment of obesity. *Surg Obes Relat Dis* 2014, 10:122632. doi: 10.1016/j.soard.2013.12.003. Epub 2013 Dec 12. PMID: 24582413
2. Jirapinyo P, Thompson CC. Endoscopic gastric body plication for the treatment of obesity: technical success and safety of a novel technique (with video). *Gastrointest Endosc* 2020, 91:1388–1394. doi: 10.1016/j.gie.2020.01.030. Epub 2020 Jan 28. PMID: 32001332; PMCID: PMC8959111
3. Gys B, Plaeke P, Lamme B, Lafullarde T, Komen N, Beunis A, Hubens G. Endoscopic Gastric Plication for Morbid Obesity: a Systematic Review and Meta-analysis of Published Data over Time. *Obes Surg* 2019 29:3021–3029. doi: 10.1007/s11695-019-04010-3. PMID: 31230201

eP72

Η ΕΚΠΑΙΔΕΥΣΗ ΣΤΗΝ ΕΙΔΙΚΟΤΗΤΑ ΤΗΣ ΓΑΣΤΡΕΝΤΕΡΟΛΟΓΙΑΣ ΣΤΗΝ ΕΛΛΑΔΑ. ΒΡΙΣΚΟΜΑΣΤΕ ΣΤΟ ΕΠΙΠΕΔΟ ΠΟΥ ΘΑ ΘΕΛΑΜΕ; ΜΕΛΕΤΗ ΤΗΣ ΕΠΙΤΡΟΠΗΣ ΔΟΚΙΜΩΝ ΜΕΛΩΝ ΤΗΣ ΕΛΛΗΝΙΚΗΣ ΓΑΣΤΡΕΝΤΕΡΟΛΟΓΙΚΗΣ ΕΤΑΙΡΙΑΣ

Ιωάννου Α,[1] Ρίζος Ε,[2] Σιδηρόπουλος Ο,[3] Κουμεντάκης Χ,[1] Γιοβάννης Σ,[4] Πρωτόπαππας Ά,[5] Παπαδάκος Σ[6]

*Ομάδα Μελετών Δοκίμων Μελών ΕΓΕ

[1]Γαστρεντερολογική Κλινική, Γενικό Νοσοκομείο Αθηνών «Αλεξάνδρα», Αθήνα, [2]Ηπατογαστρεντερολογική Μονάδα, Β' Προπαιδευτική Παθολογική Κλινική και Μονάδα Έρευνας, Πανεπιστημιακό Γενικό Νοσοκομείο "Αττικόν", Αθήνα, [3]Γαστρεντερολογική Κλινική, 417 ΝΙΜΤΣ, Αθήνα, [4]Γαστρεντερολογική Κλινική, Γενικό Νοσοκομείο Θεσσαλονίκης «Γ.Παπανικολάου», Θεσσαλονίκη, [5]Α' Προπαιδευτική Παθολογική Κλινική ΑΠΘ, Αριστοτέλειο Πανεπιστήμιο Θεσσαλονίκης, ΠΓΝΘ ΑΧΕΠΑ, Θεσσαλονίκη, [6]Πανεπιστημιακή Γαστρεντερολογική Κλινική, Γενικό Νοσοκομείο Αθηνών «Λαϊκό»

Εισαγωγή: Η ομάδα εργασίας του υπουργείου υγείας για την ειδικότητα της γαστρεντερολογίας πρότεινε το βιβλιαρίου εκπαίδευσης καθορίζοντας τις ελάχιστες ενδοσκοπικές, κλινικές και επιστημονικές πράξεις για τους ειδικευόμενους και η Ευρωπαϊκή Ένωση Ιατρικών Ειδικοτήτων (2023) πρότεινε συγκεκριμένους εκπαιδευτικούς στόχους.

Σκοπός: Αξιολόγηση της εκπαίδευσης στην ειδικότητα της γαστρεντερολογίας στην Ελλάδα με βάση τα εθνικά και ευρωπαϊκά κριτήρια.

Υλικό και Μέθοδος: Αποστολή δομημένου ερωτηματολογίου, 36 ερωτήσεων, στους ειδικευομένους γαστρεντερολογίας μέσω ηλεκτρονικού ταχυδρομείου από την επιτροπή Δοκίμων Μελών της Ελληνικής Γαστρεντερολογίας.

Αποτελέσματα: 71 ειδικευόμενοι (41Α/30Γ) συμμετείχαν στη μελέτη. Το 46.5% διανύει το 3ο/4ο έτος,, 77.5% υπηρετεί στην Αττική και 71.8% σε τριτοβάθμια νοσοκομεία. Στο 46.5% των τμημάτων υπάρχει μη επαρκής αριθμός ειδικευομένων, 38% μη επαρκής αριθμός ειδικών ενώ σε 38% ο ιατρικός εξοπλισμός δεν είναι επαρκής για την ενδοσκοπική εκπαίδευση. Σε 28.2% δεν διενεργούνται ERCP ενώ στο 50.7% δεν διενεργείται EUS. Το 15.5% δεν διαθέτει ηπατολογικό και το 9,9% ιατρείο ΙΦΝΕ ενώ σε 21.1% των τμημάτων δεν διενεργούνται επείγουσες ενδοσκοπικές πράξεις. Επίσης 5.6% δεν έχουν δυνατότητα νοσηλείας, 57.7% διενέργειας πράξεων προηγμένης ηπατολογίας (ελαστογραφία,βιοψία), 49.3% διενέργειας εξετάσεων κινητικότητας. Η πλειοψηφία (76.1%) δήλωσε πως βραχεία απόσπαση σε διαφορετικό τμήμα θα συνέβαλε στη πιο ολοκληρωμένη εκπαίδευση τους.

Συμπεράσματα: Η μελέτη αναδεικνύει για πρώτη φορά δεδομένα για την εκπαίδευση στην ειδικότητα της γαστρεντερολογίας στην Ελλάδα. Ένα σημαντικό ποσοστό των τμημάτων δεν επιτυγχάνουν τους στόχους που θέτουν τα εθνικά και ευρωπαϊκά κριτήρια. Η αξιολόγηση των τμημάτων που θα οδηγήσει στην ενίσχυση τους και η βραχεία απόσπαση των ειδικευομένων κατά την διάρκεια της ειδικότητας μπορούν να συμβάλουν στην βελτίωση της εκπαίδευσης τους

eP73

ΔΙΑΤΡΟΦΙΚΕΣ ΣΥΝΗΘΕΙΕΣ, ΠΟΙΟΤΗΤΑ ΤΗΣ ΖΩΗΣ ΚΑΙ ΣΥΜΠΤΩΜΑΤΑ ΜΕΤΑΞΥ ΕΞΑΡΣΕΩΝ ΣΕ ΑΣΘΕΝΕΙΣ ΜΕ ΣΟΒΑΡΟ ΣΥΝΔΡΟΜΟ ΚΥΚΛΙΚΩΝ ΕΜΕΤΩΝ

Τρίκολα Ά,[1,2] Bar N,[1,3] Katheryn Grace, Kiser BA,[1] Velez Ch,[1] Staller K,[1] Burton-Murray H,[1] Kuo B[1]
[1]Center of Neurointestinal Health, Massachusetts General Hospital, Boston, [2] Γαστρεντερολογική Κλινική, Ναυτικό Νοσοκομείο Αθηνών, [3]Department of Gastroenterology and Hepatology, Tel Aviv Medical Center, Tel Aviv University Faculty of Medicine, Tel Aviv, Israel

Εισαγωγή: Οι ασθενείς με σύνδρομο κυκλικών εμέτων (ΣΚΕ-cyclic vomiting syndrome) εμφανίζουν εξάρσεις με σοβαρά επεισόδια ναυτίας, εμέτων και περιορισμού φαγητού εναλλασσόμενες με ασυμπτωματικές περιόδους.

Σκοπός: Σκοπός της μελέτης είναι να μελετηθεί η σχετιζόμενη με την τροφή ποιότητα της ζωής (food-related ΠτΖ) και η διατροφική ποικιλία σε ασθενείς με ήπιο και σοβαρό ΣΚΕ, κατά τις ασυμπτωματικές περιόδους.

Υλικό και Μέθοδος: Δεδομένα ενηλίκων ασθενών προοπτικά συλλεχθέντα από τον Ιούνιο 2018 έως και τον Σεπτέμβριο 2022, με διαγνωσμένο ΣΚΕ συμπεριλήφθησαν στην μελέτη. Οι ασθενείς κατηγοριοποιήθηκαν ανάλογα με τη βαρύτητα του ΣΚΕ σε σοβαρό (>4 εξάρσεις/έτος) και ήπιο (<4 εξάρσεις/έτος). Η food-related ΠτΖ εκτιμήθηκε από υποκλίμακα κατάλληλου ερωτηματολογίου (Patients Assessment of Upper Gastrointestinal disorders (PAGI-QOL) και η διατροφική ποικιλία από το Food Frequency Questionnaire (FFQ), για διάστημα 4 εβδομάδων.

Αποτελέσματα: Συνολικά συμπεριλήφθησαν 49 ασθενείς, σε ασυμπτωματική περίοδο (30 γυναίκες, 61%, μέσης ηλικίας 33,5+/-12,6 έτη), οι 32 (65%) ως σοβαρό και οι 17 (35%) ως ήπιο ΣΚΕ. Οι ασθενείς με σοβαρό ΣΚΕ ήταν νεότεροι και ανέφεραν περισσότερη ναυτία (p<0.001), κοιλιακό άλγος (p=0.003), πρόωρο κορεσμό (p=0.002), απώλεια όρεξης (p=0.012), δυσφορία (p=0.022) και μετεωρισμό (p=0.007). Οι ασθενείς με σοβαρό ΣΚΕ είχαν χειρότερη ΠτΖ, μεγαλύτερη ανησυχία για την διατροφή τους, περιοριστική διατροφική συμπεριφορά, αποφυγή τροφής και λιγότερη ευχαρίστηση με το φαγητό. Παρά τις σημαντικές διαφορές στα συμπτώματα τους, οι δύο ομάδες είχαν παρόμοια ποικιλία στην πρόσληψη τροφής (FFQ), παρόμοιο δείκτη μάζας σώματος.

Συμπεράσματα: Και στις ασυμπτωματικές περιόδους, υπάρχουν σημαντικές διαφορές στην τροφικά σχετιζόμενη ΠτΖ σε ασθενείς με σοβαρό ΣΚΕ και διαφορετικές διατροφικές συνήθειες σε σχέση με ασθενείς με ήπιο ΣΚΕ.

eP74

ΕΠΙΠΛΕΓΜΕΝΗ CMV ΛΟΙΜΩΞΗ ΤΟΥ ΠΕΠΤΙΚΟΥ ΣΩΛΗΝΑ ΣΕ ΑΝΟΣΟΕΠΑΡΚΕΙΣ ΑΣΘΕΝΕΙΣ: ΠΑΡΟΥΣΙΑΣΗ ΤΡΙΩΝ ΠΕΡΙΠΤΩΣΕΩΝ

Μαχαίρα Α,[1] Ορφανουδάκη Ε,[1,2] Παναγιώτου Σ,[1] Γιανναράκης Μ,[1] Χόντος Χ,[3] Κουτρουμπάκης Ι[1]
[1]Γαστρεντερολογική Κλινική, Πανεπιστημιακό Γενικό Νοσοκομείο Ηρακλείου, [2]Γαστρεντερολογικό τμήμα, Γενικό Νοσοκομείο Χανίων, [3]Παθολογική Κλινική, Πανεπιστημιακό Γενικό Νοσοκομείο Ηρακλείου

Εισαγωγή: Η CMV λοίμωξη του γαστρεντερικού σωλήνα συνήθως περιγράφεται σε ανοσοκατεσταλμένους ασθενείς. Στους ανοσοεπαρκείς ασθενείς είναι σπάνια, συνήθως ασυμπτωματική ή αυτοπεριοριζόμενη, με μη ειδική ενδοσκοπική εικόνα και συχνή καθυστέρηση της διάγνωσης και αντιμετώπισης. Σκοπός της μελέτης είναι η παρουσίαση τριών περιπτώσεων ανοσοεπαρκών ασθενών με CMV λοίμωξη και σοβαρή προσβολή του πεπτικού σωλήνα.

Παρουσίαση περιστατικών: Η πρώτη περίπτωση αφορά άντρα 65 ετών, ο οποίος νοσηλεύτηκε λόγω αδυναμίας σίτισης και εμέτων. Ενδοσκοπικά αναδείχθηκε ελκωτική και παραμορφωτική βλάβη άντρου με στένωση του πυλωρικού στομίου θέτοντας αρχικά την υποψία κακοήθειας. Η ιστολογική εξέταση ανέδειξε CMV-γαστρίτιδα και ο ασθενής βελτιώθηκε με ganciclovir. Το δεύτερο περιστατικό αφορά γυναίκα 58 ετών, η οποία προσήλθε λόγω διαρροιών και κοιλιακού άλγους. Η κολονοσκόπηση ανέδειξε στένωση τελικού ειλεού με παρουσία ελκών, εικόνα συμβατή με πιθανή νόσο Crohn. Η ιστολογική εξέταση ανέδειξε CMV ειλείτιδα. Παρά την αγωγή με ganciclovir, οδηγήθηκε σε ειλεοτυφλεκτομή λόγω ειλεού. Τέλος, η τρίτη περίπτωση αναφέρεται σε άνδρα 70 ετών, ο οποίος προσήλθε λόγω αιματέμεσης. Η γαστροσκόπηση ανέδειξε ελκωτική βλάβη ελάσσονος τόξο, η οποία έγειρε αρχικά την υποψία κακοήθειας. Ιστολογικά επιβεβαιώθηκε η CMV γαστρίτιδα. Παράλληλα ο ασθενής παρουσίασε διαρροϊκές κενώσεις. Στην κολοσκόπηση ανευρέθη στένωση σιγμοειδούς και εικόνα κολίτιδας με ευμεγέθη έλκη, εικόνα ενδεικτική πιθανής ΙΦΝΕ. Η νοσηλεία επεπλάκη με διάτρηση σιγμοειδούς λόγω περίσφιξης βουβωνοκήλης και η ιστολογική του χειρουργικού παρασκευάσματος ανέδειξε CMV κολίτιδα. Έλαβε αγωγή με ganciclovir, χωρίς υποτροπή τα τελευταία 2 έτη.

Συμπεράσματα: Η CMV λοίμωξη του γαστρεντερικού σωλήνα μπορεί ακόμα και σε ανοσοεπαρκείς ασθενείς να παρουσιάσει επιπλοκές και να μιμηθεί κακοήθεις και χρόνιες φλεγμονώδεις παθήσεις.

eP75

ΕΝΔΟΣΚΟΠΙΚΗ ΘΕΡΑΠΕΙΑ ΕΚΚΟΛΠΩΜΑΤΟΣ ZENKER ΜΕ STAG BEETLE KNIFE (SB). ΔΕΔΟΜΕΝΑ ΕΝΟΣ ΚΕΝΤΡΟΥ.

Αρνά Δ-Ε, Φραγκάκη Μ, Ψιστάκης Α, Νικολάου Π, Βάρδας Ε, Πασπάτης Γ
Γαστρεντερολογική Κλινική, Βενιζέλειο Γενικό Νοσοκομείο, Ηράκλειο Κρήτης

Εισαγωγή/Σκοπός: Το εκκόλπωμα Zenker αποτελεί μία σπάνια πάθηση του λαρυγγοφάρυγγα, η οποία αφορά κυρίως ηλικιωμένους ασθενείς. Η ενδοσκοπική θεραπεία του εκκολπώματος Zenker αποτελεί μία εδραιωμένη θεραπευτική επιλογή. Σκοπός της μελέτης είναι η παρουσίαση των δεδομένων των ασθενών που υποβλήθηκαν σε ενδοσκοπική θεραπεία με SB knife.
Μέθοδος: Από τον 12/2022 έως τον 08/2023, τέσσερις ασθενείς με εκκόλπωμα Zenker αντιμετωπίστηκαν στο τμήμα μας με τη χρήση του SB Knife και της συσκευής Deviere. Η εκτομή του εκκολπώματος πραγματοποιήθηκε υπό βαθιά καταστολή υπό αναισθησιολογική παρακολούθηση. Αναλύθηκαν τα συμπτώματα των ασθενών πριν και 1 μήνα μετά την παρέμβαση.
Αποτελέσματα: Πρόκειται για 4 ασθενείς, δυο γυναίκες και 2 άντρες, με διάμεση ηλικία κατά την παρέμβαση 79,5 έτη (εύρος 66-92). Το μέσο μέγεθος των εκκολπωμάτων ήταν 3cm (2-4 cm). Όλοι οι ασθενείς υπεβλήθηκαν σε 1 ενδοσκοπική παρέμβαση. Ο μέσος χρόνος της παρέμβασης ήταν 40 min (25-60 min). Και στις 4 επεμβάσεις τοποθετήθηκε clip προφυλακτικά στη βάση της εκτομής. Καμία σοβαρή επιπλοκή (διάτρηση, μεσοθωρακίτιδα) δεν εμφανίστηκε. Κατά τη διάρκεια παρακολούθησης για 1 μήνα μετά την επεμβατική πράξη για τους 3 από τους 4 ασθενείς, το score δυσφαγίας βελτιώθηκε από 2 πριν τη θεραπεία στο 0-1 μετά τη θεραπεία. Η προαναφερόμενη οδυνοφαγία, παλινδρόμηση και χρόνιος βήχας δεν αναφέρονταν πλέον από τους ασθενείς. Μία ασθενής δεν ανέφερε καμία βελτίωση των συμπτωμάτων και προγραμματίστηκε επανάληψη της ενδοσκοπικής παρέμβασης.
Συμπεράσματα: Η ενδοσκοπική θεραπεία του εκκολπώματος Zenker με το SB- knife και τη συσκευή Deviere αποτελεί μία ασφαλή και αποτελεσματική θεραπευτική επιλογή.

eP76

ΕΝΔΕΙΞΕΙΣ ΚΑΙ ΔΙΑΓΝΩΣΤΙΚΗ ΑΚΡΙΒΕΙΑ ΤΗΣ ΕΝΤΕΡΟΣΚΟΠΗΣΗΣ ΜΕ ΚΑΨΟΥΛΑ ΣΕ ΕΝΑ ΤΡΙΤΟΒΑΘΜΙΟ ΚΕΝΤΡΟ ΑΝΑΦΟΡΑΣ

Αρβανίτης Κ, Μελά Μ, Χρηστίδου Α, Κατωπόδη Κ, Χατζηευαγγελινού Χ, Μυλωνάς Ι, Μουντάκη Α, Κουστένης Κ, Βερετάνος Χ, Γεωργιάδη Τ, Μπέκα Ε, Νούσιας Γ, Μουσουράκης Κ, Καλόγηρος Γ, Παπαρίζου Α, Προβή Δ, Αλμπάνη Φ, Κοζομπόλη Δ, Πάτση Μ, Τσατσά Α, Καραούζας Λ, Βιέννα Ε, Βαρυτιμιάδης Κ, Αρχαύλης Ε, Παπαστεργίου Β, Βιάζης Ν
Γαστρεντερολογικό Τμήμα, ΓΝ «Ο Ευαγγελισμός-Πολυκλινική Αθηνών»

Σκοπός: Να προσδιορίσουμε τις ενδείξεις και τη διαγνωστική ακρίβεια της εντεροσκόπησης με κάψουλα λεπτού εντέρου (ΕΚΛΕ) στο Τμήμα μας, το οποίο θεωρείται τριτοβάθμιο κέντρο αναφοράς για τη συγκεκριμένη εξέταση.
Μέθοδοι: Αναδρομική ανάλυση δεδομένων που συλλέγησαν προοπτικά από όλους τους ασθενείς που υποβλήθηκαν σε ΕΚΛΕ στο Τμήμα μας από τις 1/3/2003 έως τις 30/07/2023. Ανάλογα με την ένδειξη οι ασθενείς κατηγοριοποιήθηκαν σε 3 ομάδες, Ομάδα Α=αιμορραγία πεπτικού αδιευκρίνιστης αιτιολογίας, Ομάδα Β=διερεύνηση ασθενών με πιθανή ή διαγνωσμένη νόσο Crohn και Ομάδα Γ=όλες οι άλλες ενδείξεις. Η διαγνωστική ακρίβεια ορίστηκε ως η ανάδειξη ευρημάτων που μπορούσαν να εξηγήσουν τα συμπτώματα του ασθενούς και το λόγο για τον οποίο υποβλήθηκε σε ΕΚΛΕ.
Αποτελέσματα: Συνολικά 8401 ασθενείς (άνδρες/γυναίκες: 4360/4041, μέση ηλικία ± SD: 52.6±27.3 έτη) υποβλήθηκαν στην εξέταση. Η πιο συχνή ένδειξη ήταν η αιμορραγία πεπτικού αδιευκρίνιστης αιτιολογίας (Ομάδα Α, n = 4512, 53.7%) και μετά η διερεύνηση πιθανής ή διαγνωσμένης νόσου Crohn (Ομάδα Β, n = 2755, 32.7%) και όλες οι άλλες ενδείξεις (Ομάδα Γ, n = 1134, 13.5%). Η διαγνωστική ακρίβεια της κάψουλας ήταν 40.4% για την ομάδα Α, 63.4% για την ομάδα Β και 26.4% για την ομάδα Γ. Το πιο συχνό εύρημα στην ομάδα Α ήταν οι αγγειοδυσπλασίες (n=1459, 32.3%), στην ομάδα Β οι βλάβες συμβατές με νόσο Crohn (n = 1506, 54.6%) και στην ομάδα Γ τα έλκη από ασπιρίνη ή Μη Στεροειδή Αντιφλεγμονώδη (n=103, 9.1%).
Συμπέρασμα: Η πιο συχνή ένδειξη για την ΕΚΛΕ είναι η αιμορραγία πεπτικού αδιευκρίνιστης αιτιολογίας και το πιο συχνό εύρημα οι αγγειοδυσπλασίες.

eP77

Η ΤΡΟΠΟΠΟΙΗΜΕΝΗ Z-ΠΟΕΜ ΧΩΡΙΣ 2 ΤΟΥΝΕΛ ΜΕΙΩΝΕΙ ΤΗΝ ΔΙΑΡΚΕΙΑ ΤΗΣ ΕΠΕΜΒΑΣΗΣ

Μαυρογένης Γ, Τσευγάς Ι, Ζαχαριάδης Δ
Τμήμα Υβριδικής Επεμβατικής Ενδοσκόπησης, Γαστρεντερολογική Κλινική, Νοσοκομείο Mediterraneo, Αθήνα, Αττική, Ελλάδα

Σκοπός: Παρουσία εμπειρίας ενός κέντρου από την εφαρμογή Z-POEM το διάστημα 2019-2023, στο Mediterraneo Hospital με 3 παραλλαγές: την κλασική Z-ΠΟΕΜ, Z-ΠΟΕΜ με ένα τούνελ και Z-ΠΟΕΜ χωρίς τούνελ, όπως δημοσιεύσαμε το 2023 στο περιοδικό Endoscopy.
Μέθοδοι και Υλικά: Συνολικά έγιναν 18 Z-ΠΟΕΜ σε 18 ασθενείς υπό γενική αναισθησία. Η μέση ηλικία ήταν τα 68 έτη (47-85). 5 περιστατικά έγιναν με την κλασική τεχνική, 5 με 1 τούνελ και 8 χωρίς τούνελ. Την επόμενη της επέμβασης έγινε οισοφαγογράφημα ή αξονική για τον έλεγχο στεγανότητας. Οι ασθενείς επαναστίστηκαν την 2η μετεγχειρητική μέρα με μαλακές τροφές και έλαβαν προφυλακτική αντιβίωση για 7 μέρες.
Αποτελέσματα: Το μέσο μέγεθος του εκκολπώματος ήταν 3 εκ (2-6). Η επέμβαση ήταν εφικτή σε όλα τα περιστατικά. Η μέση διάρκεια της επέμβασης ήταν 34 λεπτά (20 με 45), με 1.3 μέρες νοσηλείας (1-7). Η διάμεση διάρκεια της επέμβασης ανα γκρούπ ήταν 45 λεπτά (30-45), 33 (29-40), 30 (20-43) για την τεχνική με 2, 1 και κανένα τούνελ αντιστοίχως ($p<0.05$). Σε έναν ασθενή χρειάστηκε να γινει επανατοποθέτηση κλιπ λόγω δυσκαταποσίας. 17 ασθενείς αναφέρουν εξάλειψη των συμπτωμάτων και 1 ασθενής περιστασιακή δυσκαταποσία. Κανένας ασθενής δεν χρειάστηκε νέα επέμβαση σε μέσο follow up 15 μηνών (3-33).
Συμπεράσματα: Η Z-POEM είναι μια ασφαλής και αποτελεσματική επέμβαση για την ριζική αντιμετώπιση της δυσκαταποσίας σε ασθενείς με Ζενκερ. Η παραλλαγή της Z-ΠΟΕΜ χωρίς τούνελ ή με 1 τούνελ μείωσε τον χρόνο της επέμβασης και άλλαξε την πρακτική στο νοσοκομείο μας.

eP78

ΟΙΣΟΦΑΓΙΚΗ ΣΥΜΜΕΤΟΧΗ ΣΕ ΑΣΘΕΝΗ ΜΕ ΠΕΜΦΙΓΑ ΚΑΙ ΕΠΙΚΤΗΤΗ ΑΙΜΟΡΡΟΦΙΛΙΑ Α: ΜΙΑ ΣΠΑΝΙΑ ΟΝΤΟΤΗΤΑ.

Ζορμπάς Π,[1] Μπούκουρης Α,[2] Βούλγαρη Ε,[1] Νάκου Έ,[1] Παπαθανάσης Α,[1] Μουγάκου Ε,[2] Σαμαρά Σ,[2] Μπαμπαλή Α,[1] Αργυρόπουλος Θ,[1] Μακροπούλου Ε,[1] Πούλου Α,[1] Τζαβάρα Β,[2] Βουδούκης Ε[1]
[1]Γαστρεντερολογικό Τμήμα, Κοργιαλένειο-Μπενάκειο Νοσοκομείο (Ερυθρός Σταυρός), Αθήνα, [2]Παθολογική Κλινική, Κοργιαλένειο-Μπενάκειο Νοσοκομείο (Ερυθρός Σταυρός), Αθήνα

Εισαγωγή: Οι εντερικές εκδηλώσεις πολυσυστηματικών νοσημάτων αποτελούν ένα μη συχνό φαινόμενο.
Παρουσίαση του περιστατικού: Ασθενής, 81 ετών με ιστορικό πρόσφατης διάγνωσης πομφολυγώδους πεμφιγοειδούς, χωρίς δερματικές αλλοιώσεις κατά την εκδήλωση και πρόσφατη διακοπή κορτικοειδών προσήλθε στα επείγοντα αιμοδυναμικά ασταθής, αιτιώμενος ασαφές θωρακικό άλγος και μέλαινες. Ο ασθενής εισήχθη στο Νοσοκομείο και διενεργήθη γαστροσκόπηση, η οποία ανέδειξε εκτεταμένη αποφλοίωση του οισοφαγικού βλεννογόνου στο μεγαλύτερο μήκος του αυλού, βαθιές διατοιχωματικές βλάβες με επισκόπηση του μυϊκού χιτώνα καθώς και παρουσία αιματηρού περιεχομένου και θρόμβων ενδοαυλικά. Επείγουσα αξονική τομογραφία ανέδειξε διάταση και πληρότητα του αυλού του οισοφάγου χωρίς ελεύθερο αέρα ή υγρό στο μεσοθωράκιο. Βάση ιστορικού και ευρημάτων η οισοφαγική προσβολή από το πεμφιγοειδές φαινόταν η πιο πιθανή διάγνωση, θέτοντας τον αυτόματο τραυματισμό αυτού λιγότερο πιθανό. Από τον εργαστηριακό έλεγχο αξιοσημείωτη ήταν η επίμονη αύξηση του χρόνου ενεργοποιημένης μερικής θρομβοπλαστίνης με φυσιολογικό τον υπόλοιπο πηκτικό έλεγχο. Αφού προσδιορίστηκε ότι δεν υπήρχε χρήση ηπαρίνης, άλλες αιτίες όπως αντιφοσφωλιπιδικό σύνδρομο, αποκλείστηκαν. Περαιτέρω έλεγχος ανέδειξε παρουσία αναστολέα του παράγοντα VII το οποίο τελικά έθεσε τη διάγνωση της επίκτητης αιμορροφιλίας Α, επαγόμενη από την αυτοάνοση πάθηση του ασθενούς. Έτσι, ο ασθενής ετέθη σε σχήμα κορτιζόνης από του στόματος, κυκλοφωσφαμίδης και ενεργοποιημένου παράγοντα VII. Η επαναληπτική ενδοσκόπηση ένα μήνα μετά έδειξε πλήρη βλεννογονική επούλωση του οισοφάγου. Ο ασθενής σιτίστηκε και έλαβε εξιτήριο χωρίς περαιτέρω επιπλοκές.
Συμπεράσματα: Το περιστατικό αυτό δείχνει ότι οι συστηματικές παθήσεις μπορούν να έχουν σοβαρό αντίκτυπο στο πεπτικό, ενώ το ατομικό αναμνηστικό πρέπει να λαμβάνεται πάντα υπ' όψη και να συνδυάζεται με τα ενδοσκοπικά ευρήματα.

eP79

ΣΠΑΝΙΑ ΠΕΡΙΠΤΩΣΗ ΥΠΟΤΡΟΠΙΑΖΟΥΣΑΣ ΑΙΜΟΡΡΑΓΙΑΣ ΑΝΩΤΕΡΟΥ ΠΕΠΤΙΚΟΥ ΣΕ ΕΔΑΦΟΣ ΔΕΥΤΕΡΟΠΑΘΩΝ ΕΝΤΟΠΙΣΕΩΝ ΣΤΟΜΑΧΟΥ-ΔΩΔΕΚΑΔΑΚΤΥΛΟΥ ΑΠΟ ΠΡΩΤΟΠΑΘΕΣ ΑΓΓΕΙΟΣΑΡΚΩΜΑ ΣΠΛΗΝΟΣ ΜΕ (ΑΥΤΟΜΑΤΗ) ΡΗΞΗ

Σωτηρόπουλος Χ, Κωνσταντάκης Χ, Αμπαζής Ο, Διαμαντοπούλου Γ, Θεοχάρης Γ, Τριάντος Χ, Θωμόπουλος Κ
Γαστρεντερολογική Κλινική, Πανεπιστημιακό Γενικό Νοσοκομείο Πατρών, Πάτρα

Εισαγωγή: Το πρωτοπαθές αγγειοσάρκωμα σπληνός είναι ένα σπάνιο νεόπλασμα αγγειακής αρχής με επιθετική συμπεριφορά, άτυπη κλινική εικόνα και κακή πρόγνωση. Λόγω περιορισμένου αριθμού αναφορών υπάρχει έλλειψη δεδομένων και έλλειψη κατανόησης της εμφάνισης, της διάγνωσης και της αντιμετώπισής του.[1–5]

Παρουσίαση Περιστατικού: Αναφέρουμε γυναίκα 81 ετών με καρδιαγγειακή νόσο υπό αγωγή με ακετυλοσαλικυλικό οξύ η οποία προσήλθε με μέλαινες κενώσεις από μηνός. Από τον εργαστηριακό έλεγχο η ασθενής εμφάνισε μεγάλη πτώση του αιματοκρίτη (Hct: 19,4) και από την επείγουσα γαστροσκόπηση αναδείχθηκε αιμορραγικός πολύποδας στομάχου και αιμορραγικός πολύποδας 12δακτύλου (Εικόνα) όπου διενεργήθηκε πολυπεκτομή και τοποθέτηση μεταλλικών κλιπ. Η ασθενής, 2 εβδομάδες μετά, εμφάνισε υποτροπή της αιμορραγίας, έγινε επαναληπτική γαστροσκόπηση με παρουσία αιμορραγικού περιεχομένου εντός του στομάχου και αναγνώριση αναγέννησης των πολυπόδων στις προηγηθείσες πολυπεκτομές (Video), χωρίς ενεργό αιμορραγία. Η ασθενής παρά τις μεταγγίσεις συνέχισε να εμφανίζει μέλαινες κενώσεις, επανενδοσκοπήθηκε με ανάδειξη αιμορραγίας στον γαστρικό πολύποδα όπου ετέθη Over-The-Scope-Clip επιτυχώς (Video). Κατόπιν αποδρομής της αιμορραγίας, η ασθενής παρουσίασε αιφνίδιο κοιλιακό άλγος και κοιλιακή διάταση με νέα πτώση του αιματοκρίτη οπότε και διενεργήθηκε επείγουσα CTA με ανάδειξη (αυτόματης) ρήξης σπληνός και αιμοπεριτοναίου (εικόνα). Τελικά, η ασθενής υποβλήθηκε σε σπληνεκτομή και από τα ιστοπαθολογικά παρασκευάσματα ετέθη η διάγνωση του πρωτοπαθούς αγγειοσαρκώματος σπληνός με δευτεροπαθείς εντοπίσεις σε στόμαχο και 12δάκτυλο.

Συμπεράσματα: Στην πλειονότητα των ασθενών με αγγειοσάρκωμα σπληνός έχουν ήδη εμφανιστεί μεταστάσεις τη στιγμή της σπληνεκτομής. Η κλινική εμφάνιση είναι συνήθως μη ειδική, επομένως συστήνουμε υψηλό βαθμό εγρήγορσης σε ασθενείς με πολλαπλές αιμορραγικές εστίες στο πεπτικό και έγκαιρη διερεύνηση πιθανής υποκείμενης νόσου.

Βιβλιογραφικές αναφορές

1. Duan YF, Jiang Y, Wu CX, Zhu F. Spontaneous rupture of primary splenic angiosarcoma: a case report and literature review. *World J Surg Oncol* 2013, 11:53
2. Bergas A, Escrihuela-Vidal F, Fernández Calvo D, Capdevila Pons O, Corbella X. Relapsing Haemothorax as an Unusual Presentation of Primary Angiosarcoma of the Spleen. *Eur J Case Rep Intern Med* 2020, 7:001944
3. Maeyashiki C, Nagata N, Uemura N. Angiosarcoma involving solid organs and the gastrointestinal tract with life-threatening bleeding. *Case Rep Gastroenterol* 2012, 6:772–777
4. Juin Hsien BL, Shelat VG. Spleen angiosarcoma: a world review. *Expert Rev Gastroenterol Hepatol* 2021, 15:1115–1141
5. Fiorentino MD, Monteiro JMC, de Siqueira REB, Kim EIM, Curi AP, Ferrreira CR, Nardo M, de Campos FPF. Primary splenic angiosarcoma: a rare entity often associated with rupture and hemoperitoneum. *Autops Case Rep* 2019, 9:e2019100

eP80

Η ΕΠΙΔΕΙΝΩΣΗ ΤΗΣ ΥΠΟΠΗΚΤΙΚΟΤΗΤΑΣ ΣΕ ΔΙΑΔΟΧΙΚΕΣ ΜΕΤΡΗΣΕΙΣ ΤΗΣ ΠΕΡΙΣΤΡΟΦΙΚΗΣ ΘΡΟΜΒΟΕΛΑΣΤΟΜΕΤΡΙΑΣ ΕΙΝΑΙ ΣΥΧΝΗ ΣΤΗΝ ΟΞΕΙΑ ΕΠΙ ΧΡΟΝΙΑΣ ΗΠΑΤΙΚΗ ΑΝΕΠΑΡΚΕΙΑ ΚΑΙ ΣΥΣΧΕΤΙΖΕΤΑΙ ΜΕ ΤΗΝ ΣΟΒΑΡΟΤΗΤΑ ΤΗΣ ΗΠΑΤΙΚΗΣ ΝΟΣΟΥ ΚΑΙ ΟΧΙ ΜΕ ΑΙΜΟΡΡΑΓΙΚΑ ΕΠΕΙΣΟΔΙΑ

Καμπέλος Γ,[1] Βασιλίεβα Λ,[2] Αλεξόπουλος Θ,[3] Μάνη Η,[1] Χατζηγιάννη Α,[1] Γιαννούλη Σ,[1] Μανιουδάκη Σ,[4] Νομικού Ε,[5] Αλεξοπούλου Α[1]
[1]Β΄ Παθολογική Κλινική και Ερευνητικό Εργαστήριο, Ιατρική Σχολή, Εθνικό & Καποδιστριακό Πανεπιστήμιο Αθηνών, Ιπποκράτειο ΓΝΑ, [2]Γαστρεντερολογικό Τμήμα, Γενικό Νοσοκομείο Αλεξάνδρα, Αθήνα, [3]Γαστρεντερολογική Κλινική, Ιατρική Σχολή, Εθνικό & Καποδιστριακό Πανεπιστήμιο Αθηνών, Λαϊκό Νοσοκομείο, [4]Μονάδα Εντατικής Θεραπείας, Σισμανόγλειο ΓΝΑ, [5]ΝΥ Αιμοδοσίας και Τμήμα Αιμορροφιλικών, Ιπποκράτειο ΓΝΑ

Εισαγωγή: Η κίρρωση του ήπατος χαρακτηρίζεται από διαταραχές τόσο των προπηκτικών όσο και των αντιπηκτικών παραγόντων. Υπάρχουν περιορισμένα δεδομένα όσον αφορά την κινητική των μετρήσεων με την μέθοδο της περιστροφικής θρομβοελαστομετρίας (ROTEM) στους κιρρωτικούς με οξεία-επί-χρονίας ηπατική ανεπάρκεια (ACLF) ή οξεία ρήξη της αντιρρόπησης (AD).

Σκοπός: Η μελέτη της μεταβολής των παραμέτρων του ROTEM και η σημασία τους σε διαδοχικές χρονικές στιγμές.

Υλικό και μέθοδος: Μελετήθηκαν 42 ασθενείς (22 ACLF, 20 AD) που εισήχθησαν διαδοχικά στην Παθολογική Κλινική. Εννέα παράμετροι (4 EXTEM, 4 INTEM και 1 FIBTEM) μετρήθηκαν στην εισαγωγή (T1), στις 24 (T2) και στις 48 ώρες (T3). Οι τιμές τους συγκρίθηκαν εντός και μεταξύ των ομάδων στην πορεία του χρόνου.

Αποτελέσματα: Οι παράμεροι CFTEXTEM (p=0,01), MCFEXTEM (p=0,014), CFTINTEM (p<0,001) και alphaINTEM (p=0,028) παρουσίασαν προοδευτικά σημαντική «υποπηκτική» επιδείνωση στους ACLF αλλά όχι στους AD απο την T1 μέχρι την T3. Οι ACLF συγκριτικά με τους AD εμφάνισαν στατιστικά σημαντικότερη «υποπηκτικότητα» σε μια μόνο παράμετρο στην T1 αλλά σε πέντε παραμέτρους στην T3. Το «υποπηκτικό» προφίλ συσχετίστηκε με σοβαρότερη ηπατική νόσο (p<0,001) και υψηλότερη θνησιμότητα 30-και 90-ημερών (Log-rank p=0,001 και p=0,013, αντίστοιχα) αλλά όχι με περισσότερες αιμορραγίες ή μεταγγίσεις. Δύο μεταβλητές εμφάνισαν ισχυρές θετικές συσχετίσεις με το MELD στην T1 και επτά στην T3 (συντελεστής r >0,5, p<0.001)

Συμπεράσματα: Οι μετρήσεις ROTEM ανέδειξαν επιδείνωση της «υποπηκτικότητας» λίγο μετά την εισαγωγή στην ομάδα ACLF, ενώ παρέμειναν σταθερές στην AD. Το «υποπηκτικό» προφίλ συσχετίστηκε με τη βαρύτητα της κίρρωσης και τη βραχυπρόθεσμη θνησιμότητα αλλά όχι με την αιμορραγική διάθεση ή τις μεταγγίσεις.

eP81

ΑΣΘΕΝΗΣ ΜΕ ΓΙΓΑΝΤΙΑΙΑ ΑΙΜΑΓΓΕΙΩΜΑΤΑ ΗΠΑΤΟΣ ΠΟΥ ΑΝΤΙΜΕΤΩΠΙΣΤΗΚΕ ΧΕΙΡΟΥΡΓΙΚΑ

Παπαποστόλου Γ,[1] Κουρέτα Ε,[1] Τσουνής Δ,[1] Μάγειρας Ν,[1] Φελέκουρας Ε,[2] Παππάς Π,[3] Κωστόπουλος Π,[1] Κουγιουμτζιάν Α,[1]
[1]Γαστρεντερολογική Κλινική, 251 Γενικό Νοσοκομείο Αεροπορίας, Αθήνα, [2]Α' Χειρουργική Κλινική, Λαϊκό Νοσοκομείο, Αθήνα, [3]Τμήμα Επεμβατικής Ακτινολογίας, Λαϊκό Νοσοκομείο, Αθήνα

Εισαγωγή: Τα αιμαγγειώματα είναι οι πιο συχνοί καλοήθεις ηπατικοί όγκοι και συνήθως ανευρίσκονται τυχαία. Αλλαγή του μεγέθους τους μπορεί να παρατηρηθεί κατά την παρακολούθηση ενώ αιμαγγειώματα >10ε κ χαρακτηρίζονται ως γιγαντιαία. Το εάν ευμεγέθη ή συμπτωματικά αιμαγγειώματα απαιτούν χειρουργική αντιμετώπιση είναι διφορούμενο.

Παρουσίαση περιστατικού: Άνδρας 65 ετών εκτιμήθηκε στο εξωτερικό γαστρεντερολογικό ιατρείο λόγω αύξησης σε υπέρηχο των διαστάσεων και του αριθμού γνωστών αιμαγγειωμάτων ήπατος χωρίς συμπτωματολογία. Από το ατομικό αναμνηστικό ανέφερε καλοήθη υπερπλασία προστάτη, θυρεοειδεκτομή (Ca θυρεοειδούς) και σιγμοειδεκτομή(διάτρηση εκκολπωμάτων). Παρουσίαζε αυξημένη τιμή γ-GT:146U/L ενώ ο ιολογικός έλεγχος και οι καρκινικοί δείκτες ήταν φυσιολογικοί. Η μαγνητική κοιλίας επιβεβαίωσε την ύπαρξη πολλαπλών αιμαγγειωμάτων με το μεγαλύτερα εξ αυτών στα τμήματα II, III 19 εκ. και σε επαφή με αυτό στο τμήμα IV 15 εκ. Σε γαστροσκόπηση που έγινε λόγω χρόνιας ΓΟΠΝ φάνηκε εικόνα πίεσης έξωθεν κατά το έλασσον τόξο ενώ ο ενδοσκοπικός υπέρηχος επιβεβαίωσε την προβάλλουσα απεικόνιση του ΑΡ ηπατικού λοβού με τα γιγαντιαία αιμαγγειώματα. Κατόπιν ενημέρωσης και επιθυμίας του ασθενούς να αντιμετωπιστεί χειρουργικά έγινε συζήτηση με ομάδα χειρουργών, επεμβατικών ακτινολόγων και γαστρεντερολόγων. Ο ασθενής υποβλήθηκε σε εμβολισμό και στη συνέχεια σε εκτομή των τμημάτων II, III και IV του ήπατος με ομαλή μετεγχειρητική πορεία με την ιστολογική εξέταση να επιβεβαιώνει τα αγγειακής προέλευσης νεοπλάσματα.

Συμπεράσματα: Τα γιγαντιαία αιμαγγειώματα πρέπει να αντιμετωπίζονται κατόπιν συζήτησης σε διεπιστημονική ομάδα. Η συνηθέστερη ένδειξη για επέμβαση είναι το σύνδρομο Kasabach Merritt ενώ σε επιπλεχθέντες μεγάλες βλάβες που δεν μπορούν να εξαιρεθούν μπορεί να χρειαστεί ακόμη και μεταμόσχευση ήπατος. Ωστόσο η συντηρητική αντιμετώπιση είναι αυτή που ακολουθείται συχνότερα.

eP82

ΛΟΙΜΩΞΗ ΑΠΟ ΤΟΝ ΙΟ ΤΗΣ ΗΠΑΤΙΤΙΔΑΣ Ε (HEV) ΣΕ ΑΙΜΟΚΑΘΑΙΡΟΜΕΝΟΥΣ ΑΣΘΕΝΕΙΣ: ΠΟΛΥΚΕΝΤΡΙΚΗ ΕΠΙΔΗΜΙΟΛΟΓΙΚΗ ΜΕΛΕΤΗ ΚΟΟΡΤΗ ΣΤΗΝ ΒΟΡΕΙΟΑΝΑΤΟΛΙΚΗ ΕΛΛΑΔΑ

Κόγιας Δ,[1] Σμυρλής Α,[2] Σκεύα Α,[3] Παπαδόπουλος Β,[4] Πανοπούλου Μ,[5] Μιμίδης Κ,[6]
[1]Ειδικευόμενος Παθολογίας, Α΄ Πανεπιστημιακή Παθολογική Κλινική, Τμήμα Ιατρικής ΔΠΘ, ΠΓΝ Αλεξανδρούπολης, [2]Ειδικευόμενος Νεφρολογίας, Πανεπιστημιακή Νεφρολογική Κλινική, Τμήμα Ιατρικής ΔΠΘ, ΠΓΝ Αλεξανδρούπολης, [3]Μοριακή Βιολόγος, Πανεπιστημιακό Εργαστήριο Μικροβιολογίας, Τμήμα Ιατρικής ΔΠΘ, ΠΓΝ Αλεξανδρούπολης, Αλεξανδρούπολη, [4]Ειδικός Παθολόγος, Μονάδα αιμοκάθαρσης ΑΚΕΣΙΟΣ, Ξάνθη, [5]Καθηγήτρια Μικροβιολογίας, Πανεπιστημιακό Εργαστήριο Μικροβιολογίας, Τμήμα Ιατρικής ΔΠΘ, ΠΓΝ Αλεξανδρούπολης, Αλεξανδρούπολη, [6]Καθηγητής Παθολογίας/Γαστρεντερολογίας, Α΄ Πανεπιστημιακή Παθολογική Κλινική, Τμήμα Ιατρικής ΔΠΘ, ΠΓΝ Αλεξανδρούπολης, Αλεξανδρούπολη

Εισαγωγή: Ο HEV αποτελεί μια κοινή αιτία ιογενούς ηπατίτιδας στις αναπτυσσόμενες χώρες και μεταδίδεται κυρίως μέσω της κοπράνο-στοματικής οδού. Μπορεί επίσης να είναι ένας παράγοντας ενδονοσοκομειακής παρεντερικής μετάδοσης μεταξύ ασθενών που υποβάλλονται σε τακτική αιμοκάθαρση. Προηγούμενες επιδημιολογικές μελέτες σε αιμοκαθαιρόμενους ασθενείς στην Ελλάδα, χρησιμοποιώντας διαφορετικές διαγνωστικές τεχνικές, είχαν αντικρουόμενα αποτελέσματα.

Σκοπός: Σκοπός της παρούσας μελέτης ήταν η μέτρηση του ποσοστού έκθεσης των αιμοκαθαιρόμενων ασθενών της Βορειοανατολικής Ελλάδας στον HEV μέσω εκτίμησης του συνολικού οροθετικού επιπολασμού και τον εντοπισμό πιθανών παραγόντων κινδύνου.

Υλικό-Μέθοδοι: Δείγματα ορού από όλους τους ασθενείς των κέντρων αιμοκάθαρσης της Βορειοανατολικής Ελλάδας (n=6) εξετάστηκαν για την παρουσία αντισωμάτων anti-HEV IgG με τη χρήση της σύγχρονης και ευαίσθητης τεχνικής ELISA (Wantai). Τα θετικά δείγματα ελέγχθηκαν με RT-PCR.

Αποτελέσματα: Συνολικά 42/405 ασθενείς είχαν θετικά anti-HEV IgG (10,4%), ενώ όλα τα δείγματα ήταν αρνητικά για HEV RNA. Η οροθετικότητα του HEV μεταξύ των αιμοκαθαιρόμενων ασθενών συσχετίστηκε σημαντικά με την περιοχή διαμονής (p=0.028) (χάρτης 1) και την ενασχόληση με την κτηνοτροφία, το κυνήγι ή τη σφαγή χοίρων (p=0,006) (πίνακας 1). Δεν βρέθηκε συσχέτιση με τη θρησκεία, την κατανομή του φύλου και τη διάρκεια της αιμοκάθαρσης.

Συμπεράσματα: Ο επιπολασμός οροθετικότητας των αιμοκαθαιρόμενων ασθενών στην Βορειοανατολική Ελλάδα ελέγχεται αυξημένος. Η αγροτική ή κτηνοτροφική ενασχόληση και ο τόπος διαμονής φαίνεται να είναι ανεξάρτητοι παράγοντες που αυξάνουν τον κίνδυνο μόλυνσης από HEV. Η λοίμωξη από HEV απαιτεί τακτικό έλεγχο των ασθενών που υποβάλλονται σε αιμοκάθαρση ανεξάρτητα από τη διάρκεια της αιμοκάθαρσης ή τα κλινικά συμπτώματα.

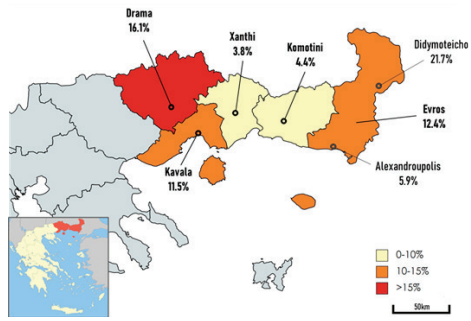

Χάρτης 1. Επιπολασμός οροθετικότητας στα anti-HEV IgG στην Βορειοανατολική Ελλάδα

Πίνακας 1. Χαρακτηριστικά αιμοκαθαιρόμενων ασθενών, μονο- καθώς και πολυπαραγοντική ανάλυση.

[illegible]	[illegible]	[illegible]	[illegible]	[illegible]	[illegible]
[illegible]					
[illegible]	[illegible]	[illegible]	[illegible]	[illegible]	[illegible]
[illegible]					
[illegible]	[illegible]	[illegible]	[illegible]	[illegible]	[illegible]
[illegible]	[illegible]	[illegible]	[illegible]	[illegible]	[illegible]
[illegible]					
[illegible]	[illegible]	[illegible]	[illegible]	[illegible]	[illegible]
[illegible]					
[illegible]	[illegible]	[illegible]	[illegible]	[illegible]	[illegible]
[illegible]	[illegible]	[illegible]	[illegible]	[illegible]	[illegible]
[illegible]					
[illegible]	[illegible]	[illegible]	[illegible]	[illegible]	[illegible]
[illegible]	[illegible]	[illegible]	[illegible]	[illegible]	[illegible]
[illegible]	[illegible]	[illegible]	[illegible]	[illegible]	[illegible]
[illegible]					
[illegible]	[illegible]	[illegible]	[illegible]	[illegible]	[illegible]
[illegible]	[illegible]	[illegible]	[illegible]	[illegible]	[illegible]

eP83

ΕΥΡΗΜΑΤΑ ΚΟΛΟΝΟΣΚΟΠΗΣΗΣ ΣΕ ΑΣΘΕΝΕΙΣ ΚΑΤΩ ΤΩΝ 50 ΕΤΩΝ

Κοντός Κ,[1] Τζιωρτζιώτης Ι,[2] Παπακωνσταντίνου Φ,[1] Τσαμακίδης Ξ,[1] Πατάκος Ι,[1] Σαχτούρης Γ,[1] Γιαννακόπουλος Β,[1] Αλ-Ουντάτ Μ,[3] Κυπραίος Δ,[3] Δημητρουλόπουλος Δ[4]
[1]Ειδικευόμενος, Γαστρεντερολογική Κλινική, ΓΑΟΝΑ «Άγιος Σάββας», [2]Επιμελητής Β', Γαστρεντερολογική Κλινική, ΓΑΟΝΑ «Άγιος Σάββας», [3]Επιμελητής Α΄, Γαστρεντερολογική Κλινική, ΓΑΟΝΑ «Άγιος Σάββας», [4]Διευθυντής, Γαστρεντερολογική Κλινική, ΓΑΟΝΑ «Άγιος Σάββας», Αθήνα

Εισαγωγή: Οι ενδοσκοπήσεις κατώτερου πεπτικού σε άτομα <50 ετών δεν είναι συχνές. Οι ΙΦΝΕ είναι από τις συχνότερες αιτίες κολονοσκόπησης σε αυτή την ηλικιακή ομάδα. Από την άλλη, ο καρκίνος παχέος εντέρου αυξάνει με την ηλικία και συνιστάται η έναρξη προληπτικού ελέγχου στην ηλικία 50 στην Ευρώπη. Σχετικά πρόσφατα στις Η.Π.Α αυτό το όριο μειώθηκε στα 45 έτη καθώς βρέθηκε σε μελέτες αυξημένη επίπτωση καρκίνου παχέος εντέρου σε ηλικίες <50.
Σκοπός: Η μελέτη ασθενών ηλικίας < 50 ετών που υποβλήθηκαν σε ενδοσκόπηση κατώτερου πεπτικού για πρώτη φορά, στο γαστρεντερολογικό τμήμα του νοσοκομείου μας.
Υλικό και μέθοδος: Έγινε αναδρομική μελέτη 150 ασθενών ηλικίας <50 ετών, που υποβλήθηκαν σε ενδοσκόπηση κατώτερου πεπτικού από 09/2021 έως 06/2023. Καταγράφηκαν η ηλικία, οι ενδείξεις και τα ευρήματα.
Αποτελέσματα: Στο δείγμα των 150 ασθενών που μελετήθηκε το ηλικιακό εύρος ήταν 21–48 έτη, η μέση τιμή 43 έτη και ο μέσο όρο ηλικίας τα 41,5 έτη.
Συμπέρασμα: Είναι φανερό από την μελέτη μας ότι ένα σημαντικό ποσοστό ασθενών <50 ετών έχει αξιόλογα ευρήματα στην κολονοσκόπηση, με πιο σημαντικό τον καρκίνο παχέος εντέρου (6%).
Ο παρακάτω πίνακας παρουσιάζει τις ενδείξεις ενδοσκόπησης:
Τα ευρήματα των ενδοσκοπήσεων παρουσιάζονται στο παρακάτω γράφημα:

Αριθμός ασθενών	Ένδειξη
57	Οικογενειακό ιστορικό καρκίνου παχέος εντέρου
35	Απώλεια αίματος από το ορθό
20	Χρόνιο κοιλιακό άλγος
20	Χρόνιο διαρροϊκό σύνδρομο
18	Διερεύνηση αναιμίας

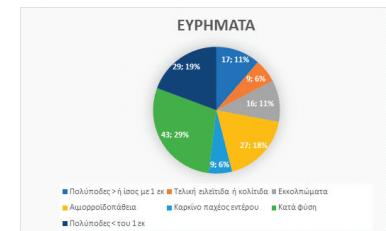

eP84

ΣΥΓΚΡΙΣΗ ΤΗΣ ΕΠΙΔΡΑΣΗΣ ΤΗΣ ΠΡΩΙΜΗΣ ΕΝΑΝΤΙ ΤΗΣ ΟΨΙΜΗΣ ΕΠΑΝΑΣΙΤΙΣΗΣ ΣΤΗΝ ΕΜΦΑΝΙΣΗ ΜΕΤΑ-ERCP ΠΑΓΚΡΕΑΤΙΤΙΔΑΣ, ΒΑΣΕΙ ΚΛΙΝΙΚΩΝ ΕΝΔΕΙΞΕΩΝ ΚΑΙ ΑΜΥΛΑΣΗΣ ΟΡΟΥ

Βαμβακάρης Κ,[1] Ψαρρός Γ,[2] Μανιάτη Α,[1] Παπαευθυμίου Α,[3] Παπαδόπουλος Β,[3] Μανωλάκης Α,[3] Ποταμιάνος Σ,[4] Καψωριτάκης Α[3]
[1]Πρόγραμμα Μεταπτυχιακών Σπουδών «Η Διατροφή στην Υγεία και στη Νόσο», Τμήμα Ιατρικής, Πανεπιστήμιο Θεσσαλίας, [2]Τμήμα Βιοστατιστικής, Εθνικό και Καποδιστριακό Πανεπιστήμιο Αθηνών, [3]Πανεπιστημιακή Γαστρεντερολογική Κλινική ΠΓΝ Λάρισας, Τμήμα Ιατρικής, Πανεπιστήμιο Θεσσαλίας, [4]Τμήμα Ιατρικής, Πανεπιστήμιο Θεσσαλίας

Εισαγωγή: Η παγκρεατίτιδα αποτελεί τη συχνότερη επιπλοκή της Ενδοσκοπικής Παλίνδρομης Χολαγγειοπαγκρεατογραφίας (ERCP) που μπορεί να επιφέρει σημαντική νοσηρότητα, αλλά και θνητότητα. Μέχρι στιγμής έχουν μελετηθεί ποικίλοι παράγοντες που προδιαθέτουν σε αυξημένο κίνδυνο ανάπτυξης μετά-ERCP παγκρεατίτιδας, ενώ έχουν προταθεί διάφορα μέτρα αποτροπής της.
Σκοπός: Η διερεύνηση του ρόλου που μπορεί να διαδραματίσει η πρώιμη ή η όψιμη επανασίτιση μετά-ERCP στην πιθανότητα εκδήλωσης παγκρεατίτιδας ή παγκρεατικής αντίδρασης.
Υλικό και Μέθοδος: Διεξήχθη μονοκεντρική, ανοικτή, προοπτική κλινική μελέτη σε δείγμα 144 ασθενών που υπεβλήθησαν σε ERCP ανεξαρτήτως ένδειξης. Κατόπιν εφαρμογής κριτηρίων αποκλεισμού, έγινε στρωματοποιημένη τυχαιοποίηση 105 ασθενών βάσει προηγούμενης ή όχι σφιγκτηροτομής σε δύο ομάδες, πρώιμης (4 ώρες) και όψιμης (24 ώρες) επανασίτισης. Οι ασθενείς παρακολουθήθηκαν για εμφάνιση παγκρεατίτιδας ή παγκρεατικής αντίδρασης (εμφάνιση τουλάχιστον ενός εκ των: αμυλάση ορού >300 IU/L, κοιλιακό άλγος, ευαισθησία στην ψηλάφηση κοιλιάς).
Αποτελέσματα: Δεν παρουσιάστηκαν διαφορές στα βασικά δημογραφικά και ιατρικά χαρακτηριστικά μεταξύ των ομάδων. Στο σύνολο των ασθενών (n=134) παρατηρήθηκε στατιστικώς σημαντικά αυξημένη αμυλάση ορού προεπεμβατικά για τους ασθενείς που εμφάνισαν παγκρεατική αντίδραση. Επί των τυχαιοποιημένων ασθενών (n=105) δεν σημειώθηκαν επεισόδια παγκρεατίτιδας. Παρατηρήθηκαν ελαφρώς περισσότερες περιπτώσεις παγκρεατικής αντίδρασης στην ομάδα όψιμης επανασίτισης [όψιμη: 4/54 (7,4%), πρώιμη: 2/52 (3,8%)].
Συμπεράσματα: Τα αποτελέσματα της μελέτης, παρά την απουσία στατιστικής σημαντικότητας, συμφωνούν με τα διεθνή δεδομένα. Η πρακτική εικοσιτετράωρης νηστείας μετά-ERCP που ακολουθείται σε αρκετά κέντρα έως σήμερα δεν φαίνεται να υπερτερεί ως προς την εκδήλωση παγκρεατίτιδας ή παγκρεατικής αντίδρασης. Η αλλαγή στην τακτική επανασίτισης ενδεχομένως να συνοδευτεί από ορατά οφέλη για τους ασθενείς και τα συστήματα υγείας.

eP85

ΠΕΡΙΓΡΑΦΙΚΗ ΑΝΑΛΥΣΗ ΤΩΝ ΧΑΡΑΚΤΗΡΙΣΤΙΚΩΝ ΤΩΝ ΑΣΘΕΝΩΝ ΜΕ HCV ΛΟΙΜΩΞΗ ΠΟΥ ΕΛΑΒΑΝ ΘΕΡΑΠΕΙΑ ΜΕ DAAs ΑΠΟ ΤΟ 2020–2023

Τσάκου Α, Καλοπήτας Γ, Τσιαμήτρος Σ, Γερμανίδης Γ
Γαστρεντερολογικό Τμήμα, Α΄ Παθολογικής Κλινικής ΠΓΝΘ «ΑΧΕΠΑ»

Εισαγωγή: Η λοίμωξη από τον ιό της ηπατίτιδας C αποτελεί κύρια αιτία χρόνιας ηπατοπάθειας παγκοσμίως. Η έγκριση και κυκλοφορία των DAAs άλλαξε ολοκληρωτικά τη θεραπευτική προσέγγιση και επέτρεψε την επίτευξη μακροχρόνιας ιολογικής ανταπόκρισης (SVR).
Σκοπός: Σκοπός της μελέτης ήταν η περιγραφή και ανάλυση των χαρακτηριστικών των ασθενών με HCV λοίμωξη που έλαβαν θεραπεία τη τελευταία τριετία από το ηπατολογικό ιατρείο της Ά Παθολογικής Κλινικής του «ΑΧΕΠΑ».
Μέθοδοι: Μελετήθηκαν αναδρομικά 50 ασθενείς με HCV λοίμωξη, που έλαβαν θεραπεία με DAAs τα έτη 2020-2023. Έγινε καταγραφή των δημογραφικών χαρακτηριστικών τους, του γονότυπου και του ποσοτικού προσδιορισμού του HCV RNA, των τιμών της ελαστογραφίας και του σταδίου ίνωσης ή κίρρωσης ήπατος με ύπαρξη ή όχι ρήξης της αντιρρόπησης. Καταγράφηκαν επίσης συνυπάρχουσες παθήσεις όπως συλλοίμωξη από HIV και το ηπατοκυτταρικό καρκίνωμα.
Αποτελέσματα: Το 66% των ασθενών ήταν άνδρες και η διάμεση ηλικία τα 48 έτη. Το 84% ήταν πρωτοθεραπευόμενοι και το 52% διεγνώσθηκε με HCV λοίμωξη το τελευταίο έτος. Το 18% ήταν κιρρωτικοί και 6 εξ αυτών είχαν μη αντιρροπούμενη κίρρωση. Το 10% είχε HIV συλλοίμωξη και 2 ασθενείς είχαν ΗΚΚ. Ο συχνότερος γονότυπος ήταν ο 3ος. Το 60% είχε F1 στάδιο ίνωσης. Το 46% έλαβε θεραπεία με sofosbuvir/velpatasvir και στο 98% επιτεύχθηκε SVR.
Συμπέρασμα: Η πλειοψηφία των ασθενών που έλαβε θεραπεία διεγνώσθηκε το τελευταίο έτος, είχε F1 ίνωση, συχνότερο τον γονότυπο 3 και επιτεύχθηκε SVR. Είναι σημαντικός ο έλεγχος του πληθυσμού για HCV λοίμωξη καθώς αποτελεί κύριο αίτιο χρόνιας ηπατοπάθειας, το οποίο είναι ιάσιμο με τις νέες θεραπείες.

eP86

ΜΑΚΡΟΧΡΟΝΙΑ ΠΑΡΑΚΟΛΟΥΘΗΣΗ ΑΣΘΕΝΩΝ ΜΕ ΧΡΟΝΙΑ ΗΠΑΤΙΤΙΔΑ Β, ΥΠΟ ΑΓΩΓΗ ΜΕ ΝΟΥΚΛΕΟΣΙΔΙΚΑ ΑΝΑΛΟΓΑ

Μανώλακα Χ,[1] Κώστας Ν,[1] Παπαστεργίου Β,[2] Αναστασίου Εθ,[1] Χατζηαντωνίου Α,[1] Κουρούνας Ν,[1] Κολαινής Β,[1] Γόμπος Γ,[1] Ψαρομπάς Ι,[1] Παπαβασιλείου Κ,[1] Κούρτης Δ,[1] Ισκά Π,[1] Καίκης Α,[1] Μιχαλάκης Ι,[1] Γόμπος Ν,[1] Κοτέ Ι,[1] Καραταπάνης Σ[1]
[1]Α' Παθολογική Κλινική ΓΝ Ρόδου, [2]Γαστρεντερολογική Κλινική Θεραπευτηρίου Ευαγγελισμός, Αθήνα

Εισαγωγή: Η μακροχρόνια χορήγηση αγωγής με νουκλεοσιδικά ανάλογα έχει βελτιώσει σημαντικά την έκβαση των ασθενών με χρόνια ηπατίτιδα Β (ΧΗΒ), με συνέπεια την αύξηση της μέσης ηλικίας των ασθενών που λαμβάνουν τέτοια αγωγή. Σκοπός της μελέτης μας ήταν να διερευνήσουμε εάν αυτή η επιμήκυνση του προσδόκιμου των ασθενών ΧΗΒ συνδυάζεται με την ανάπτυξη συννοσηροτήτων που μπορεί να επηρεάσουν την πορεία της νόσου και το είδος της φαρμακευτικής αγωγής.
Υλικό και Μέθοδος: Στη μελέτη μας έλαβαν μέρος 156 ασθενείς (Α/Γ= 92/64, μέσης ηλικίας 57) που ελάμβαναν αγωγή με νουκλεοσιδικά ανάλογα, με μέση περίοδο παρακολούθησης 8 έτη (εύρος 1-13). Οι ασθενείς υπεβάλλοντο στον ενδεικνυόμενο τακτικό εργαστηριακό και απεικονιστικό έλεγχο.
Αποτελέσματα: Από τους ασθενείς της μελέτης μας 63/156 (40.4%) ελάμβαναν αγωγή με tenofovir-disoproxil-fumarate (TDF), οι 80/156 (51,3%) ελάμβαναν εντεκαβίρη, ενώ 13/156 (8.3%) ελάμβαναν αγωγή με tenofovir/alafenamide. Κίρρωση κατά την έναρξη της παρακολούθησης τους διαπιστώθηκε σε 20/156 (12,8%) ενώ ηπατοκυτταρικός καρκίνος (ΗΚΚ) αναπτύχθηκε σε 3/156 (1.9%). Όσον αφορά την ύπαρξη συννοσηροτήτων υπερλιπιδαιμία διαπιστώθηκε σε 50/156 (32%), υπέρταση σε 34/156 (21.8%), και ΣΔ-2 σε 19/156 (12.1%).
Συμπεράσματα: Από τη μελέτη μας διαπιστώθηκε η χαμηλή επίπτωση ΗΚΚ σε ασθενείς υπό αγωγή με νουκλεοσιδικά ανάλογα, ενώ σημαντικός αριθμός αυτών ανέπτυξαν ή διέθεταν συννοσηρότητες στη πορεία παρακολούθησης (υπερλιπιδαμία, υπέρταση, ΣΔ-2).

eP87

ΕΚΒΑΣΗ ΚΙΡΡΩΤΙΚΩΝ ΑΣΘΕΝΩΝ ΜΕ ΑΣΚΙΤΗ ΜΕΤΑ ΑΠΟ ΧΕΙΡΟΥΡΓΙΚΗ ΑΠΟΚΑΤΑΣΤΑΣΗ ΟΜΦΑΛΟΚΗΛΗΣ

Μάντακα Αικ,[1] Δημητρίου Γ,[1] Λασιθιωτάκης Κ,[2] Καβουσανάκη Μ,[1] Πετράκης Ι,[2] Κουλεντάκη Μ,[1] Κουτρουμπάκης Ι,[1] Σαμωνάκης Δ[1]
[1]Ηπατολογικό ιατρείο & Γαστρεντερολογική κλινική, Πανεπιστημιακό Νοσοκομείο Ηρακλείου, [2]Κλινική Γενικής Χειρουργικής, Πανεπιστημιακό Νοσοκομείο Ηρακλείου

Εισαγωγή: Το 40% κιρρωτικών με ασκίτη εμφανίζουν ομφαλοκήλη, επιπλοκές της οποίας είναι δυνητικά θανατηφόρες. Υποστηρίζεται καλύτερη έκβαση μετά από εκλεκτική αποκατάσταση έναντι της συντηρητικής αντιμετώπισης. Εντούτοις, είδος και χρόνος παρέμβασης και τα ειδικά χαρακτηριστικά των ασθενών δεν είναι καλά καθορισμένα.
Σκοπός: Να εκτιμηθεί η βραχυπρόθεσμη-μακροπρόθεσμη επιβίωση κιρρωτικών με ασκίτη, μετά από επέμβαση αποκατάστασης επιπλακείσας ομφαλοκήλης και να ανιχνευθούν παράγοντες κινδύνου για δυσμενή έκβαση.
Υλικό – Μέθοδοι: Καταγράφηκαν αναδρομικά από 1/1/2016-31/12/2022, 17κιρρωτικοί (13 άνδρες) με μη-αντιρροπούμενη κίρρωση και ασκίτη grade II-III [Αιτιολογία: 10 ALD, 5 χρόνια ηπατίτιδα HBV/HCV, 2 με αυτοάνοση] που υπεβλήθησαν σε επείγουσα (N=16) ή εκλεκτική επέμβαση (N=1). Στατιστική ανάλυση με χρήση SPSS (version 24 forWindows; SPSSInc., Chicago, IL,USA).
Αποτελέσματα: Κοιλιοπλαστική έγινε σε 7/17 ασθενείς με/χωρίς πλέγμα και 10 σε απλή συρραφή (ενδείξεις: 7 περίσφιξη, 6 ρήξη, 1 εγκολεασμός, 3 ατελής στραγγαλισμό). Κανένας με υποτροπή της ομφαλοκήλης ή άλλη χειρουργική επιπλοκή. Τέσσερις (23.53%) ασθενείς κατέληξαν εντός 30 ημερών, 8/17 (47.06%) εντός 3μήνου και 14/17 (82.35%) 12 μήνες μετεγχειρητικά. Αίτια θανάτου: 3 σήψη/MOF, 4 HRS/ηπατική ανεπάρκεια, 2ACLF, ένας πνευμονία, 3 αιμορραγίες πεπτικού/κιρσορραγίας και 2 ασθενείς χωρίς γνωστά αίτια. Ο διάμεσος χρόνος επιβίωσης (χειρουργείο-τέλος μελέτης) 9 μήνες (IQR,0.3-48). Το είδος αναισθησίας (γενική vs. τοπική), ο βαθμός ασκίτη, η χρήση διουρητικών, το είδος επέμβασης δεν επηρέαζαν(p=NS) την επιβίωση 30 ημερών, 3 μηνών, 12 μηνών μετεγχειρητικά.
Συμπεράσματα: Η επιβίωση των ασθενών με μη αντιρροπούμενη κίρρωση μετά από χειρουργείο συμπτωματικής ομφαλοκήλης ήταν φτωχή -17.65%- αντίστοιχα με την υπάρχουσα βιβλιογραφία. Απαιτούνται μεγαλύτερες σειρές για καθορισμό επιμέρους χαρακτηριστικών ασθενών που θα επωφεληθούν από χειρουργική αποκατάσταση ομφαλοκήλης.

eP88

ΠΟΛΛΑΠΛΟ ΜΥΕΛΩΜΑ ΚΑΙ ΕΝΤΕΡΙΚΗ ΑΜΥΛΟΕΙΔΩΣΗ

Κουρτίδου Σ.
Ειδικευόμενη Γαστρεντερολογίας, Νοσοκομείο του Σβέτσινγκεν, θυγατρικό νοσοκομείο του πανεπιστημιακού νοσοκομείου της Χαιδελβέργης, Γερμανία

Εισαγωγή: Η αμυλοείδωση χαρακτηρίζει ένα ευρύ φάσμα διαταραχών, που χαρακτηρίζονται από την εξωκυττάρια εναπόθεση αδιάλυτων πρωτεϊνικών ινιδίων σε όργανα και ιστούς. Η αμυλοείδωση μπορεί να είναι πρωτοπαθής ή δευτεροπαθής. Η αμυλοείδωση μπορεί να είναι εντοπισμένη ή συστηματική και οι κλινικές εκδηλώσεις εξαρτώνται από τα προσβαλλόμενα όργανα. Ένα παράδειγμα πρωτοπαθούς αμυλοείδωσης είναι η αμυλοείδωση σχετιζόμενη με το πολλαπλό μυέλωμα, στην οποία παράγονται ελαφρές αλυσίδες που εναποτίθονται σε διαφορετικούς ιστούς.
Σκοπός: Αναφέρεται η περίπτωση ενός 86χρονου ασθενή, που προσήλθε στο νοσοκομείο με αιματηρές κενώσεις προ 3μέρου και οξύ, διαλείπων κοιλιακό άλγος στην κατώτερη κοιλιακή χώρα. Ο ασθενής είχε διαγνωσθεί με πολλαπλό μυέλωμα προ 5μηνου και βρισκόταν υπό αγωγή με Βορτεζομίμπη και Δενοσουμάμπη. Παράλληλα επρόκειτο για νεφροπαθή ασθενή, ο οποίος υποβαλλόταν σε αιμοκάθαρση τα τελευταία 10 χρόνια.
Υλικό και μέθοδος: Στα πλαίσια της περαιτέρω διερεύνησης πραγματοποιήθηκε μια κολονοσκόπηση, η οποία έδειξε διατεταμένα και συμφορημένα αγγεία κατά μήκους όλου του παχέος εντέρου. (φωτογραφίες από την Ενδοσκόπηση). Πραγματοποιήθηκε η λήψη πολλαπλών βιοψιών. Η ιστολογική εξέταση εξέταση έδειξε την εναπόθεση αμυλοειδούς κατά μήκος όλου του παχέος εντέρου.
Συμπεράσματα: Σε σπάνιες περιπτώσεις σε ασθενείς με ιστορικό πολλαπλού μυελώματος και γαστρεντερολογικά συμπτώματα πρέπει να τίθεται διαφοροδιαγνωστικά η υποψία εντερικής αμυλοείδωσης.

eP89

ΠΟΛΥΠΟΔΕΚΤΟΜΗ ΠΑΧΕΟΣ ΕΝΤΕΡΟΥ. ΕΜΠΕΙΡΙΑ 5 ΕΤΩΝ ΕΝΟΣ ΤΡΙΤΟΒΑΘΜΙΟΥ ΚΕΝΤΡΟΥ

Καρακούση Κ, Αβραμίδης Ι, Καπετάνος Δ, Χαράλαμπος Ε, Τόλης Χ, Τσαρούχης Κ, Μουαλλήμογλου Φ-Κ, Γιοβάνης Ε, Βαδαρλής Α, Παυλής Α, Τίκος, Γ, Κοντονικόλα Αι, Μπρούβαλης Μ, Μαγγανάρη Ε, Αυγερινός Α, Δημουλιός Φ, Βασιλείου Φ, Μάρης Θ
Γαστρεντερολογική Κλινική, ΓΝΘ «Γ. Παπανικολάου»

Εισαγωγή: Οι πολύποδες του παχέος εντέρου είναι προκαρκινωματώδεις αλλοιώσεις και η εξαίρεση τους είναι απολύτως συνιστώμενη πλην ελαχίστων εξαιρέσεων.
Σκοπός: η αναδρομική μελέτη των διενεργηθεισών πολυποδεκτομών στην κλινική μας την τελευταία 5ετία.
Ασθενείς/Μέθοδοι: Στο διάστημα 2016-2022 έγιναν 7960 πλήρεις κολονοσκοπήσεις με διενέργεια 1851 επιτυχείς πολυποδεκτομών σε ισάριθμους ασθενείς: 999 άνδρες και 852 γυναίκες, φάσμα 25-90 ετών, ΜΗ 59,6. Α: 58%, Γ: 42%. Όλοι οι ασθενείς που ελάμβαναν αντιπηκτική αγωγή(SIntrom) έλαβαν προληπτικά ηπαρίνη η έγινε διακοπή του αντιπηκτικού(pradaxa, xarelto) για 3 ημέρες
Αποτελέσματα: Το μέγεθος των πολυπόδων κυμάνθηκε από 0,1εκ έως 5εκ. (Μ.Ο. 1 εκ). Η θέση εντόπισης των πολυπόδων ήταν σιγμοειδές 52%, ορθό 16 %, ανιόν 15 %, κατιόν 7%, τυφλό 6% και εγκάρσιο 4%. Η περισσότερο συχνή ιστολογική διάγνωση ήταν λαχνοσωληνώδη αδενώματα: 49% και ακολουθούσαν οι υπερπλαστικοί πολύποδες: 31%. Οι υπόλοιπες σε σειρά μειούμενης συχνότητας βλάβες ήταν τα σωληνώδη αδενώματα, οδοντωτά, λαχνωτά, αδενοκαρκινώματα και ελάχιστες περιπτώσεις μόνο με φλεγμονώδη στοιχεία. Επιπλοκές παρατηρήθηκαν 3 διατρήσεις που αντιμετωπίσθηκαν συντηρητικά με τοποθέτηση clips και μια στο τυφλό που υποβλήθηκε σε επείγουσα χειρουργική επέμβαση. Σε 125 περιπτώσεις απαιτήθηκε προληπτικά η τοποθέτηση clips και σε 34 λόγω άμεσης λόγω αιμορραγίας. Δέκα οκτώ ασθενείς εμφάνισαν όψιμη αιμορραγία (5-14 ημέρες) όλοι με λήψη αντιπηκτικών, επανενδοσκοπήθηκαν εντός 24ώρου και έγινε επιτυχημένη αιμόσταση.
Συμπεράσματα: Η ενδοσκοπική πολυποδεκτομή είναι αποτελεσματική και ασφαλής μέθοδος αφαίρεσης των πολυπόδων του παχέος εντέρου

eP90

ΑΝΑΠΤΥΞΗ ΚΑΙ ΕΦΑΡΜΟΓΗ ΘΕΡΑΠΕΥΤΙΚΟΥ ΠΡΩΤΟΚΟΛΛΟΥ ΓΙΑ ΤΗΝ ΑΝΤΙΜΕΤΩΠΙΣΗ ΕΠΑΓΟΜΕΝΩΝ ΑΠΟ COVID-19 ΔΙΑΤΑΡΑΧΩΝ ΤΗΣ ΓΑΣΤΡΟΟΙΣΟΦΑΓΙΚΗΣ ΣΥΜΒΟΛΗΣ

Μανωλάκης Α,[1,2] Αργυρίου Κ,[2] Ιωάννου Α,[3] Τρίκολα Ά,[4] Χούγιας Δ,[2] Καψωριτάκης Α[1,2]
[1]Ιατρική Σχολή Πανεπιστημίου Θεσσαλίας, [2]Πανεπιστημιακή Γαστρεντερολογική Κλινική, ΠΠΓΝ Λάρισας, [3]Γαστρεντερολογικό Τμήμα, ΓΝΑ «Αλεξάνδρα», [4]Γαστρεντερολογική Κλινική, Ναυτικό Νοσοκομείο Αθηνών

Εισαγωγή: Η εμφάνιση δυσφαγίας μετά από COVID-19 σχετίζεται με διαταραχές της γαστροοισοφαγικής συμβολής [EGJ-outflow obstruction (EGJ-oo) ή Αχαλασία] χωρίς δεδομένα για τη θεραπευτική προσέγγιση.
Σκοπός: Η ανάπτυξη και εφαρμογή ενός επιστημονικά τεκμηριωμένου θεραπευτικού πρωτοκόλλου για την αντιμετώπιση της post-COVID-19 δυσφαγίας.
Υλικό και Μέθοδος: Ασθενείς με post-COVID-19 (μοριακή ανίχνευση) δυσφαγία μεταξύ 1/2021-3/2023, υπεβλήθησαν σε ενδοσκοπικό, ακτινολογικό έλεγχο και μανομετρίες υψηλής ανάλυσης (HRM) προ/μετά θεραπείας. Καταγράφηκαν δημογραφικά, ιστορικό εμβολιασμού και Eckardt score (ES). Με «step-up» θεραπευτικό αλγόριθμο οι ασθενείς έλαβαν ραμπεπραζόλη 20mg od (1ο βήμα), υπεβλήθησαν σε αεροδιαστολή (PD) με μπαλόνι 30mm (2ο), κατόπιν είτε σε PD-35mm είτε σε από του στόματος ενδοσκοπική μυοτομή (POEM), αναλόγως προτίμησής τους και της δυνατότητας λήψης αναισθησίας (3ο). Επί Αχαλασίας III (τ.III-A) η POEM εφαρμόστηκε ως 2ο βήμα.
Αποτελέσματα: Από N=32 ασθενείς (23 γυναίκες; mean±SD: 61±8έτη), N=18 με πρωτοεμφανιζόμενη δυσφαγία (median ES:6) διαγνώστηκαν με EGJ-oo και N=14 με επιδείνωση προϋπάρχουσας δυσφαγίας (median ES:8 vs 3) είχαν τ.II-A (N=13) ή τ.III-A(N=1). Σε EGJ-oo, συμπτώματα και χάλαση υποχώρησαν/βελτιώθηκαν εντός 4(2.2)μηνών (P<0.05). Σε Αχαλασία, λόγω απουσίας βελτίωσης (P=0.8) απαιτήθηκε PD-30mm (N=13) και POEM (N=1 με τ.III-A). Ως 3ο βήμα έλαβαν PD-35mm (N=6) ή POEM (N=7). Η POEM αποδείχτηκε πιο αποτελεσματική στην μείωση ES σε σχέση με PD-35mm (P=0.003): 8→1 (P<0.05) vs 8→3 (P<0.05) για PD-35 mm.
Συμπεράσματα: Με βάση το ιστορικό και την HRM αναγνωρίζονται 2 φαινότυποι post-COVID-19 δυσφαγίας: πρωτοεμφανιζόμενη δυσφαγία συμβατή με EGJ-oo που υποχωρεί με συντηρητικά μέσα και επιδεινούμενη δυσφαγία συμβατή με Αχαλασία που απαιτεί προωθημένη παρέμβαση με PD-35mm ή POEM, με τη δεύτερη να είναι πιο αποτελεσματική.

eP91

ΣΟΒΑΡΗ ΚΟΛΙΤΙΔΑ ΑΠΟ CLOSTRIDIUM DIFFICILE

Ταμβακέρα Β, Αλεξανδράκης Γ, Κουκουφίκη Α, Αραμπίδης Δ, Τουλουμτζή Μ, Θεοχαρίδου Ε
Γαστρεντερολογικό Τμήμα, Β' Παθολογική Κλινική, Γενικό Νοσοκομείο Θεσσαλονίκης «Ιπποκράτειο», Αριστοτέλειο Πανεπιστήμιο Θεσσαλονίκης

Εισαγωγή: Η μη ορθολογική χρήση αντιβιοτικών έχει οδηγήσει σε σημαντική αύξηση των περιστατικών λοίμωξης από Clostridium difficile (CD). Το φάσμα των κλινικών εκδηλώσεων εκτείνεται από ανεπίπλεκτη διάρροια μέχρι κεραυνοβόλο κολίτιδα. Παρουσιάζουμε σειρά 4 περιστατικών με σοβαρή κολίτιδα από Clostridium difficile.
Παρουσίαση περιστατικών: 3 περιστατικά σοβαρής κολίτιδας νοσηλεύθηκαν στο κέντρο μας στη διάρκεια ενός έτους.
Περιστατικό 1: Άνδρας 74 ετών με ιστορικό στεφανιαίας νόσου, εισήχθη με σηπτική καταπληξία και παραλυτικό ειλεό στα πλαίσια λοίμωξης από CD. Είχε λάβει αντιβιοτική αγωγή μετά από πρόσφατο χειρουργείο αορτοστεφανιαίας παράκαμψης. Αντιμετωπίστηκε αρχικά με βανκομυκίνη, μετρονιδαζόλη και στη συνέχεια φινταξομυκίνη. Παρουσίασε επιδείνωση της κλινικής εικόνας με πολυοργανική ανεπάρκεια, υποβλήθηκε σε υφολική κολεκτομή, ωστόσο απεβίωσε τη δέκατη μετεγχειρητική ημέρα λόγω σηπτικών επιπλοκών.
Περιστατικό 2: Γυναίκα 80 ετών με ιστορικό αρτηριακής υπέρτασης, διακομίσθηκε από κέντρο αποκατάστασης όπου νοσηλευόταν μετά από ορθοπεδικό χειρουργείο, με διαγνωσμένη λοίμωξη από CD. Έγινε έναρξη βανκομυκίνης από το στόμα και σε υποκλυσμούς. Παρουσίασε ραγδαία επιδείνωση με σηπτική καταπληξία-πολυοργανική ανεπάρκεια και κατέληξε μετά από λίγες ώρες στη μονάδα εντατικής θεραπείας.
Περιστατικό 3: Γυναίκα 83 ετών διακομίσθηκε από κέντρο αποκατάστασης όπου νοσηλευόταν μετά από ορθοπεδικό χειρουργείο, λόγω διαρροιών. Η λοίμωξη από CD αντιμετωπίσθηκε με βανκομυκίνη και μετρονιδαζόλη. Παρουσίασε επιδείνωση του κοιλιακού άλγος με ευρήματα ρήξης του παχέος εντέρου σε περιοχή εκκολπωμάτων. Υποβλήθηκε σε κολεκτομή, ωστόσο κατέληξε μετεγχειρητικά.
Συμπεράσματα: Η σοβαρή-κεραυνοβόλος κολίτιδα από CD δεν είναι σπάνια και τα ποσοστά θνητότητας είναι πολύ υψηλά ακόμα και μετά από έγκαιρη χειρουργική παρέμβαση. Η αλόγιστη χρήση αντιβιοτικών και οι συνθήκες υγιεινής στα νοσηλευτικά ιδρύματα συντηρούν τον φαύλο κύκλο μετάδοσης.

eP92

ΑΣΘΕΝΗΣ ΜΕ ΣΒΑΝΝΩΜΑ ΣΙΓΜΟΕΙΔΟΥΣ ΚΟΛΟΥ ΠΟΥ ΑΝΤΙΜΕΤΩΠΙΣΤΗΚΕ ΧΕΙΡΟΥΡΓΙΚΑ

Κουρέτα Ε, Σεϊμένη Β, Κολοβού Π, Οικονομάκης Α, Τσουνής Δ, Κουγιουμτζιάν Α
Γαστρεντερολογική Κλινική, 251 Γενικό Νοσοκομείο Αεροπορίας, Αθήνα

Εισαγωγή: Οι όγκοι του ελύτρου των περιφερικών νευρώνων που εντοπίζονται στον γαστρεντερικό σωλήνα είναι σπάνιοι. Συνήθως είναι καλοήθεις, όμως υπάρχουν λίγα βιβλιογραφικά δεδομένα.
Παρουσίαση περιστατικού: Άνδρας 69 ετών με ιστορικό αρτηριακής υπέρτασης, δυσλιπιδαιμίας και προστατεκτομής υποβλήθηκε σε αξονική τομογραφία (CT) κοιλίας λόγω προσφάτου ενάρξεως δυσκοιλιότητας με ανάδειξη στένωσης στο σιγμοειδές κόλο και ενδοκοιλιακών λεμφαδένων περίπου 1,1 εκ. Στην ενδοσκόπηση κατωτέρου πεπτικού βρέθηκε στο σιγμοειδές πολυποειδές έμμισχο μόρφωμα εξελκωμένο και αιμάσσον, που απέφρασε τον αυλό. Σε μαγνητική τομογραφία κοιλίας αναδείχτηκε επιπλέον εγκολεασμός σιγμοειδούς και λεμφαδένες μεσοσιγμοειδικοί, κοινοί λαγόνιοι και μεσοορθικού λίπους έως 1,2 εκ.,σε PET-CT η αλλοίωση ήταν παθολογικά υπερμεταβολική ενώ στη CT θώρακος δεν αναδείχτηκαν εστιακές αλλοιώσεις.Η ιστολογική εξέταση ανέδειξε μεσεγχυματικό όγκο χωρίς να μπορεί να τεθεί ακριβής διάγνωση. Ο ασθενής υποβλήθηκε σε σιγμοειδεκτομή με ιστολογικά χαρακτηριστικά του παρασκευάσματος υπέρ κυτταροβριθούς σβαννώματος ενώ ζητήθηκε και συμβουλευτική γνώμη από κέντρο της Αμερικής, όπου υποστηρίχτηκε η περισσότερο συμβατή με σβάννωμα εικόνα χωρίς κακοήθεις χαρακτήρες. Στον επανέλεγχο με CT μετεγχειρητικά αναδείχτηκε στην περιοχή της αναστόμωσης οζόμορφη αλλοίωση 1 εκ. Στην κολονοσκόπηση που ακολούθησε βρέθηκε πολύποδας επί της αναστόμωσης 1 εκ.(Isp κατά Paris),που αφαιρέθηκε με βρόχο πολυποδεκτομής και έγχυση διαλύματος αδρεναλίνης στη βάση του με εντόνου βαθμού αντιδραστικής αρχής αλλοιώσεις ιστολογικά στα πλαίσια φλεγμονής της αναστόμωσης. Ο ασθενής παραμένει σε καλή κλινική κατάσταση υπό παρακολούθηση.
Συμπεράσματα: Όγκοι των ελύτρων των περιφερικών νεύρων εντοπισμένοι στον γαστρεντερικό σωλήνα εμφανίζονται συνήθως ως υποβλεννογόνιες βλάβες χωρίς κλασική ιστολογική εικόνα στις βιοψίες και η διάγνωση τίθεται κυρίως στο χειρουργικό παρασκεύασμα.Η χειρουργική επέμβαση επί υγιών ορίων αποτελεί τη θεραπεία εκλογής.

eP93

ΤΑΞΙΝΟΜΗΣΗ ΑΣΘΕΝΩΝ ΜΕ ΗΠΑΤΟΚΥΤΤΑΡΙΚΟ ΚΑΡΚΙΝΟ ΣΥΜΦΩΝΑ ΜΕ ΤΟ ΣΥΣΤΗΜΑ ΤΗΣ ΒΑΡΚΕΛΩΝΗΣ-ΑΙΤΙΟΛΟΓΙΚΑ ΚΑΙ ΚΛΙΝΙΚΑ ΧΑΡΑΚΤΗΡΙΣΤΙΚΑ

Μανώλακα Χ,[1] Κώστας Ν,[1] Παπαστεργίου Β,[2] Αναστασίου Ε,[1] Χατζηαντωνίου Α.[1] Κουρούνας Ν,[1] Κολαινής Β,[1] Γόμπος Γ,[1] Ψαρομπάς Ι,[1] Παπαβασιλείου Κ,[1] Κούρτης Δ,[1] Ισκά Π,[1] Καίκης Ά,[1] Μιχαλάκης Ι,[1] Γόμπος Ν,[1] Κοτέ Ι,[1] Καραταπάνης Σ[1]
[1]Α' Παθολογική Κλινική ΓΝ Ρόδου, [2]Γαστρεντερολογική Κλινική Θεραπευτηρίου Ευαγγελισμός, Αθήνα

Εισαγωγή: Η ανάπτυξη του ηπατοκυττριακού καρκίνου (ΗΚΚ) γίνεται συνήθως σε κιρρωτικό υπέδαφος, και για στην αντιμετώπιση του ακολουθείται το σύστημα ταξινόμησης της Βαρκελώνης (BCLC). Σκοπός της μελέτης μας ήταν να ταξινομήσουμε τους ασθενείς με ΗΚΚ σύμφωνα με το σύστημα της Βαρκελώνης και να διερευνηθούν και άλλα κλινικά χαρακτηριστικά.
Υλικό και μέθοδος: Στη μελέτη μας έλαβαν μέρος 53 (Α/Γ=36/17) ασθενείς με κίρρωση που διαγνώστηκαν με ΗΚΚ στο νοσοκομείο μας την τελευταία 5ετία. Οι ασθενείς υπεβλήθησαν σε πλήρη εργαστηριακό και απεικονιστικό έλεγχο για τη διερεύνηση της αιτιολογίας και της βαρύτητας της κίρρωσης, αλλά και για την ορθή ταξινόμηση σύμφωνα με το BCLC σύστημα.
Αποτελέσματα: Η αιτιολογία της κίρρωσης ήταν ηπατίτιδα Β (11/53) 20.7%, ηπατίτιδα C (10/53) 18.9%, ηπατίτιδα Β και αλκοόλ (3/53) 5.6%, ηπατίτιδα C και αλκοόλ (5/53) 9,4%, αλκοολική κίρρωση (15/53) 28.3%, μη αλκοολική στεατοηπατίτιδα (7/53) 13.2%, λοιπά (2/53) 3.8%. Σύμφωνα με το σύστημα ταξινόμησης BCLC, οι ασθενείς μας κατατάχτηκαν στα ακόλουθα στάδια : BCLC-A (8/53) 15.0%, BCLC-B (12/53) 22.6%, BCLC-C (23/53) 43.3%, BCLC-D (10/53) 18.8%. Παρατηρούμε ότι η πλειοψηφία των ασθενών ήταν στάδιο BCLC-C. Παρατηρήσαμε επίσης ότι σημαντικό ποσοστό ασθενών έπασχε από ΣΔ (15/53) 28.3%
Συμπεράσματα: Στη μελέτη μας δείχθηκε ότι οι συνηθέστερες αιτίες δημιουργίας ηπατοκυτταρικού καρκινώματος είναι η χρόνια ηπατίτιδα Β, η κατάχρηση αλκοόλ και η χρόνια ηπατίτιδα C, ενώ σημαντικό ποσοστό ασθενών αναπτύσσουν ΗΚΚ σε έδαφος μη αλκοολικής στεατοηπατίτιδας. Η πλειονότητα των ασθενών διαγιγνώσκεται σε προχωρημένο στάδιο σύμφωνα με το σύστημα ταξινόμησης της Βαρκελώνης,

eP94

ΚΟΛΙΤΙΔΑ ΕΠΑΓΟΜΕΝΗ ΑΠΟ PD-1 ΑΝΑΣΤΟΛΕΑ (Pembrolizumab): ΠΑΡΟΥΣΙΑΣΗ ΠΕΡΙΣΤΑΤΙΚΟΥ

Παναγάκη Α,[1] Σερέτης Φ,[2] Αγγελόπουλος Γ,[1] Τζιάτζιος Γ,[1] Μάθου Ν,[1] Γιαννακόπουλος Α,[1] Γκολφάκης Π,[1] Παπαπαρασκευά Κ,[3] Παρασκευά Κ[1]
[1]Γαστρεντερολογικό Τμήμα, [2]Χειρουργικό Τμήμα, [3]Παθολογοανατομικό Τμήμα, ΓΝ Ν Ιωνίας «Κωνσταντοπούλειο-Πατησίων», Αθήνα

Εισαγωγή: Η ανοσοθεραπεία με χρήση αναστολέων σημείων ανοσιακού ελέγχου (ΑΣΑΕ) όπως της οδού PD-1, αποτελεί θεραπευτική προσέγγιση σε ορισμένους προχωρημένους η μεταστατικούς καρκίνους. Οι ανεπιθύμητες ενέργειες των ΑΣΑΕ συνηθέστερα προσβάλουν το δέρμα, το έντερο, τους πνεύμονες, το ήπαρ και τους ενδοκρινείς αδένες και είναι ποικίλης βαρύτητας.
Σκοπός: Σκοπός της εργασίας αυτής είναι η παρουσίαση περίπτωσης ασθενούς με κολίτιδα επαγόμενη από PD-1 αναστολέα (Pembrolizumab).
Παρουσίαση περιστατικού: Γυναίκα 63 ετών προσήλθε στα ΤΕΠ λόγω κοιλιακού άλγους και 4-6 διαρροϊκές κενώσεις προσφάτου ενάρξεως. Στο ιστορικό αναφέρεται αδενοκαρκίνωμα πνεύμονα από το 2013 με οστικές μεταστάσεις υπό χημειοθεραπεία και ανοσοθεραπεία με Pembrolizumab από 6μήνου, μαστεκτομή άμφω για καρκίνο μαστού, ρευματοειδή αρθρίτιδα, σύνδρομο Sjogren, στεφανιαία νόσο, εμβολισθέντα ανευρύσματα εγκεφάλου το 2002, ολική υστερεκτομή μετά των εξαρτημάτων το 2015 και σκωληκοειδεκτομή. Η αξονική τομογραφία κοιλίας απεικόνισε τμηματική πάχυνση του ανιόντος κόλου. Διαγνωστική κολονοσκόπηση ανέδειξε κολίτιδα τυφλού και ανιόντος, με ιστολογική εικόνα ινοπυώδους εξιδρώματος, πιθανώς αντιδραστικής αρχής (φαρμακευτικής αιτιολογίας). Επιπροσθέτως η ασθενής εκδήλωσε επεισόδια εμμένουσας υπογλυκαιμίας, με χαμηλές τιμές πρωινής κορτιζόλης ορού ως επί φλοιοεπινεφριδιακής ανεπάρκειας. Ετέθη σε αγωγή με 30 mg πρεδνιζολόνης p os με άμεση κλινική ανταπόκριση, πλήρη ύφεση του κοιλιακού άλγους και των διαρροϊκών κενώσεων.
Συμπέρασμα: Συμπερασματικά, ανοσολογικά επαγόμενη κολίτιδα μπορεί να προκληθεί μετα αγωγή με PD-1 αναστολέα. Εκτός του γαστρεντερικού, ανεπιθύμητες ενέργειες μπορεί να συνυπάρχουν και από άλλα συστήματα όπως το ενδοκρινικό.

eP95

ΠΡΩΤΟΠΑΘΕΣ ΔΙΑΧΥΤΟ ΛΕΜΦΩΜΑ ΑΠΟ ΜΕΓΑΛΑ Β-ΚΥΤΤΑΡΑ (DLBCL) ΤΗΣ ΣΚΩΛΗΚΟΕΙΔΟΥΣ ΑΠΟΦΥΣΗΣ ΣΕ ΟΡΟΘΕΤΙΚΟ ΑΣΘΕΝΗ

Παπαντωνίου Ε,[1] Αρβανιτάκης Κ,[2] Καλοπήτας Γ,[2] Τσάκου Α,[2] Τσιαμήτρος Σ,[2] Γερμανίδης Γ,[2] Χρυσανθίδη Θ[1]
[1]Μονάδα Ειδικών Λοιμώξεων, Α' Παθολογική Κλινική ΠΓΝΘ ΑΧΕΠΑ, Αριστοτέλειο Πανεπιστήμιο Θεσσαλονίκης, ΠΓΝΘ ΑΧΕΠΑ, Θεσσαλονίκη, [2]Γαστρεντερολογικό τμήμα, Α' Παθολογική Κλινική ΠΓΝΘ ΑΧΕΠΑ, Αριστοτέλειο Πανεπιστήμιο Θεσσαλονίκης, ΠΓΝΘ ΑΧΕΠΑ, Θεσσαλονίκη

Εισαγωγή: Το πρωτοπαθές λέμφωμα της σκωληκοειδούς απόφυσης αποτελεί μια εξαιρετικά σπάνια μορφή γαστρεντερικού λεμφώματος, απαντάται μόλις στο 0,015% και η συμπτωματολογία του μιμείται κατά πλειοψηφία αυτήν της οξείας σκωληκοειδίτιδας, της γαστρεντερικής αιμορραγίας ή του εγκολεασμού. Λόγω της συχνής εξωλεμφαδενικής εντόπιση των Non-Hodgkin λεμφωμάτων σε οροθετικούς με το πεπτικό να προσβάλλεται σε 30%-45% των ασθενών, τα πρωτοπαθή λεμφώματα του γαστρεντερικού διαλανθάνουν της προσοχής.
Παρουσίαση Περιστατικού: Άρρεν ετών 37 με πρωτοδιάγνωση επίκτητης ανοσοανεπάρκειας και πολύμηνη διαμονή στην Νοτιοανατολική Ασία προσήλθε στο τμήμα επειγόντων περιστατικών λόγω κοιλιακού άλγους, δεκατικής πυρετικής κίνησης και διαρροιών από εβδομάδων. Ο εργαστηριακός έλεγχος δεν ανέδειξε δείκτες φλεγμονής ή ηλεκτρολυτικές διαταραχές, ενώ η αξονική τομογραφία κοιλίας δεν ανέδειξε πάχυνση τοιχώματος εντέρου,οίδημα ή ελεύθερο υγρό παρά υπόπυκνες εστίες ήπατος με σκιαγραφική ενίσχυση δίκην αποστημάτων. Ο ασθενής ετέθη σε αντιβιοτική αγωγή με σιπροφλοξασίνη/μετρονιδαζόλη και ελήφθησαν γενική, παρασιτολογική, καλλιέργεια κοπράνων, PCR γαστρεντερικού, PCR TB, ορολογικός έλεγχος για bartonella henselae και echinococcus granulosus χωρίς ανάδειξη μικροβιακού αιτίου. Ακολούθως διενεργήθη κολονοσκόπηση με ευρήματα υποβλεννογόνιου οιδήματος σκωληκοειδούς απόφυσης με παρουσία ελκωτικών βλαβών και ελήφθησαν βιοψίες. Τα ιστολογικά χαρακτηριστικά ήταν συμβατά με διήθηση από υψηλού βαθμού κακοήθειας Non-Hodgkin λέμφωμα Β-κυτταρικής αρχής από μεγάλα κύτταρα διάχυτης ανάπτυξης του τύπου των βλαστικών κέντρων. Ο ασθενής υπεβλήθη σε χημειοθεραπεία με ριτουξιμάμπη/κυκλοφωσφαμίδη/βινκριστίνη/δοξορουβικίνη/πρεδνιζολόνη (R-CHOP) με ύφεση συμπτωματολογίας.
Συμπεράσματα:. Η άτυπη συμπτωματολογία και η ασυνήθης εντόπιση των λεμφωμάτων σε οροθετικούς ασθενείς καθιστούν δύσκολη την έγκαιρη διάγνωση. Η ενδοσκόπηση αποτελεί χρήσιμο διαγνωστικό εργαλείο ικανό να βελτιώσει σημαντικά την πρόγνωση σε ασθενείς με DLBCL σκωληκοειδούς.

eP96

ΑΝΑΔΡΟΜΙΚΗ ΚΑΤΑΓΡΑΦΗ ΑΣΘΕΝΩΝ ΜΕ PSVD (PORTOSINUSOIDAL VASCULAR DISORDER). ΜΙΑ ΝΕΑ ΟΝΤΟΤΗΤΑ ΣΕ ΠΕΡΙΠΤΩΣΕΙΣ ΑΔΙΕΥΚΡΙΝΙΣΤΗΣ ΠΥΛΑΙΑΣ ΥΠΕΡΤΑΣΗΣ

Παπατζέλου Ι,[1] Τζαρδή Μ,[2] Κεχαγιάς Η,[3] Κουκούτση Κ,[1] Δρυγιαννάκης Ι,[1] Κουτρουμπάκης Ι,[1] Σαμωνάκης Δ[1]
[1]Ηπατολογικό ιατρείο & Πανεπιστημιακή Γαστρεντερολογική κλινική ΠΑΓΝΗ, Ηράκλειο, [2]Παθολογοανατομικό Εργαστήριο, Ιατρική Σχολή Πανεπιστημίου Κρήτης, Ηράκλειο, [3]Εργαστήριο Επεμβατικής Ακτινολογίας, Πανεπιστημιακό Νοσοκομείο Ηρακλείου

Εισαγωγή: Ο όρος PSVD περιγράφει ομάδα αγγειακών παθήσεων του ήπατος με αλλοιώσεις στα πυλαία φλεβίδια και κολποειδή, ανεξαρτήτως της παρουσίας πυλαίας υπέρτασης (ΡΗΤ), εν απουσία κίρρωσης. Η βιοψία είναι απαραίτητη με ειδικά χαρακτηριστικά να περιγράφονται ενώ η συνύπαρξη άλλων νοσημάτων είναι δυνατή.
Σκοπός: Να μελετήσουμε αναδρομικά ασθενείς που είχαν υποβληθεί σε έλεγχο και βιοψία για αδιευκρίνιστη πυλαία υπέρταση και πληρούσαν χαρακτηριστικά PSVD.
Υλικό & Μέθοδος: Μελετήθηκαν ασθενείς με βιοψία και σημεία πυλαίας υπέρτασης με ή χωρίς ρήξη αντιρρόπησης, χωρίς να μπορούν να συσχετισθούν με τα συνήθη αίτια. Κατεγράφησαν 5 ασθενείς με συμβατή βιοψία ήπατος (οι 3 ήταν διασφαγιτιδικές, 1 διαδερμική και 1 διεγχειρητική).
Αποτελέσματα: Από τους 5 ασθενείς οι 3 είχαν κλινικά σημαντική ΡΗΤ (3 μεγάλους κιρσούς υπό β-αναστολείς, 1 ασκίτη υπό διουρητικά), οι άλλοι 2 μέτρια ίνωση προοδευτικά επιδεινούμενη ελαστογραφικά. Υποκείμενα νοσήματα: σε δυο ασθενείς αιματολογικό (ένας IgA πλασματοκυτταρική δυσκρασία, μία κοινή ποικίλλουσα ανοσοανεπάρκεια), σε έναν ΧΝΝ (διάμεση νεφρίτιδα) & ιστορικό λήψης αζαθειοπρίνης (διακοπή λόγω διαταραχής ηπατικών & πιθανής NRH) & ετεροζυγωτίας V-leiden, ένας ιστορικό αγγειοπλασθείσας στεφανιαίας νόσου και μια Turner's και ενδοκρινοπάθειες. Ιστολογικά κοινό χαρακτηριστικό η διάταση κολποειδών (σε κανέναν PVT/BCS), ποικίλου βαθμού ίνωση, εξοίδηση και αναγεννητικές αλλοιώσεις ηπατοκυττάρων. Στον αιμοκαθαιρόμενο επιπλέον σιδήρωση (Kupffer) χωρίς να υπάρχει ιστολογικά NRH. Η αντιμετώπιση συνίσταται σε αυτή του υποκείμενου νοσήματος αλλά και στις επιπλοκές της πυλαίας υπέρτασης. Η παρακολούθηση σύμφωνα με τις οδηγίες του Baveno
Συμπεράσματα: Η PSVD είναι νέα οντότητα με ιστολογικά χαρακτηριστικά στη βιοψία ήπατος και κλινικά σημεία ΡΗΤ. Πρέπει να αναζητείται σε κάθε ασθενή με ανεξήγητη μη-κιρρωτική ΡΗΤ.

eP97

ΣΥΓΚΡΙΤΙΚΗ ΜΕΛΕΤΗ ΚΑΘΕΤΗΡΙΑΣΜΟΥ ΚΑΙ ΑΣΦΑΛΕΙΑΣ ΣΤΗΝ ΕΝΔΟΣΚΟΠΙΚΗ ΑΝΤΙΜΕΤΩΠΙΣΗ ΜΕΤΕΓΧΕΙΡΗΤΙΚΗΣ ΧΟΛΟΡΡΟΙΑΣ

Μπραϊμάκης Ι, Σιδηρόπουλος Ο, Ζάντζα Π-Σ, Λεβεντάκη Φ, Τασσίδης Σ, Πουτακίδης Χ, Στασινός Ι, Καλαντζής Χ, Τσιμπούρης Π, Αποστολόπουλος Π
Γαστρεντερολογική Κλινική, 417 Νοσηλευτικό Ίδρυμα Μετοχικού Ταμείου Στρατού (ΝΙΜΤΣ), 11521 Αθήνα

Εισαγωγή: Η χολόρροια αποτελεί σοβαρή επιπλοκή της χειρουργικής αντιμετώπισης παθήσεων χοληφόρων και ιδιαίτερα της χολοκυστεκτομής. Η ενδοσκοπική παλίνδρομη χολαγγειοπαγκρεατογραφία (Endoscopic retrograde cholangiopancreatography-ERCP) κατέχει σημαντική θέση στην αντιμετώπιση της.
Σκοπός: Α. Ανάλυση δεδομένων καθετηριασμού και επιπλοκών της ERCP για αντιμετώπιση μετεγχειρητικής χολόρροιας. Β. Σύγκριση με αντίστοιχα δεδομένα ασθενών που υπεβλήθησαν σε ERCP λόγω χοληδοχολιθίασης, την ίδια χρονική περίοδο.
Υλικό και Μέθοδος: Αναδρομική μελέτη 1001 ERCP που πραγματοποιήθηκαν από 1/2014 έως 06/2023 με ενδείξεις χοληδοχολιθίαση και χολόρροια. Υπολογίστηκαν και συγκρίθηκαν το ποσοστό επιτυχούς καθετηριασμού του κοινού χοληδόχου πόρου (ΚΧΠ) και οι μετα-ERCP επιπλοκές μεταξύ των 2 ομάδων.
Αποτελέσματα: Από τις 1001 ERCP, 951 πραγματοποιήθηκαν λόγω χοληδοχολιθίασης και 50 λόγω μετεγχειρητικής χολόρροιας. Μέση ηλικία των ασθενών με χοληδοχολιθίαση ήταν 72,73 έτη και των ασθενών με χολόρροια 68,18 έτη. Επιτυχής καθετηριασμός του ΚΧΠ παρατηρήθηκε στο 96,95% των ERCP για χοληδοχολιθίαση και στο 88% των ERCP για χολόρροια (p=0.0008). Αίτια χολόρροιας ήταν διαφυγή από κολόβωμα κυστικού πόρου στο 38%, από κοινό ηπατικό πόρο στο 16%, από ΚΧΠ στο 16%, από αριστερό ηπατικό πόρο 2% ενώ δεν αναγνωρίστηκε διαφυγή στο 16%. Ενδοσκοπική σφιγκτηροτομή και τοποθέτηση πλαστικού stent εφαρμόστηκε στο 72,27% ενώ συνυπάρχουσα χοληδοχολιθίαση διαπιστώθηκε στο 34,09% των ασθενών με χολόρροια. Μετα-ERCP παγκρεατίτιδα παρουσίασαν το 4% των ασθενών με χολόρροια και το 3,99% των ασθενών με χοληδοχολιθίαση (p=0.9972) ενώ χολαγγειίτιδα (3,99%) και αιμορραγία (0,95%) σημειώθηκαν μόνο στους ασθενείς με χοληδοχολιθίαση.
Συμπεράσματα: Η ενδοσκοπική αντιμετώπιση της μετα-χολοκυστεκτομής χολόρροιας είναι ασφαλής και αποτελεσματική στην πλειοψηφία των ασθενών. Επισημαίνεται ότι στους ασθενείς αυτούς παρατηρήθηκε σημαντικά μικρότερο ποσοστό επιτυχούς καθετηριασμού του ΚΧΠ συγκριτικά με ασθενείς με χοληδοχολιθίαση.

eP98

Η ΕΠΙΔΡΑΣΗ ΤΗΣ ΠΑΝΔΗΜΙΑΣ COVID-19 ΣΤΙΣ ΔΙΑΓΝΩΣΤΙΚΕΣ ΚΑΙ ΘΕΡΑΠΕΥΤΙΚΕΣ ΠΑΡΕΜΒΑΣΕΙΣ ΤΟΥ ΓΑΣΤΡΕΝΤΕΡΟΛΟΓΙΚΟΥ ΤΜΗΜΑΤΟΣ

Ζάχου Μ,[1] Πανουτσάκου Μ,[1] Μπέτσιος Γ,[1] Βαρυτιμιάδης Κ,[2] Παντερής Β,[1] Λαλλά Ε,[1] Λυμπεροπούλου Γ,[1] Καραγιάννη Ε,[1] Μπαρμπάκη Μ,[1] Ζαμάνης Ν,[1] Ανδρέου,[1] Καραντάνος Π[1]
[1]*Γαστρεντερολογικό Τμήμα, ΓΝΑ Σισμανόγλειο-Αμαλία Φλέμινγκ, Αθήνα, Ελλάδα,* [2]*Γαστρεντερολογική Κλινική, ΓΝΑ Ευαγγελισμός, Αθήνα, Ελλάδα*

Εισαγωγή: Η πανδημία COVID-19 οδήγησε σε υπολειτουργία των μη πνευμονολογικών τμημάτων των δημόσιων νοσοκομείων. Στην Ευρώπη σημειώθηκε καθυστέρηση στη διάγνωση κακοηθών νοσημάτων πεπτικού έως 6.5% [1], αλλά στην Ελλάδα τα δεδομένα είναι ελλιπή.
Σκοπός: Ο σκοπός της παρούσας μελέτης ήταν να διερευνηθεί σε ποια έκταση συνεχίστηκε ο προ-συμπτωματικός έλεγχος καρκίνου παχέος εντέρου, οι πολυπεκτομές και η διενέργεια Urea Breath Test (UBT) κατά την διάρκεια της πανδημίας COVID-19, συγκριτικά με την προ-πανδημική εποχή.
Υλικό και μέθοδοι: Πρόκειται για αναδρομική μελέτη με συλλογή δεδομένων από το αρχείο καταγραφής του Γαστρεντερολογικού Τμήματος του ΓΝΑ Σισμανόγλειο κατά τις χρονικές περιόδους 26.02.2019–26.02.2020(Α' περίοδος, προ-COVID), και 27.02.202017.03.2021(Β' περίοδος, μετά-COVID).
Αποτελέσματα: Το έτος προ έναρξης της πανδημίας, κατά την Α' περίοδο της μελέτης διενεργήθηκαν 1828 κολονοσκοπήσεις, 582 πολυπεκτομές και 182 UBTs, συνολικά. Κατά τη διάρκεια ενός έτους μετά την έναρξη της πανδημίας, κατά τη Β' περίοδο της μελέτης διενεργήθηκαν 909 κολονοσκοπήσεις, 365 πολυπεκτομές και 100 UBTs. Συγκριτικά με την προ-COVID εποχή σημειώθηκε μείωση 50.3%, 37.9% και 45.1% στον αριθμό κολονοσκοπήσεων, πολυπεκτομών και UBT. Η μείωση αυτή οφείλεται κατά 32% σε ακύρωση των προγραμματισμένων εξετάσεων λόγω φόβου και ανασφάλειας των ασθενών να προσέλθουν στο νοσοκομείο εν μέσω πανδημίας, και κατά 68% στην ακύρωση της λειτουργίας των τακτικών ιατρείων.
Συμπεράσματα: Παρατηρήθηκε σημαντική μείωση στις διαγνωστικές και θεραπευτικές παρεμβάσεις του Γαστρεντερολογικού τμήματος. Η μείωση αυτή οφείλεται κατά κύριο λόγο στην αναστολή λειτουργίας των τακτικών ιατρείων βάσει κρατικής απόφασης, γεγονός που υπογραμμίζει την ανάγκη καλύτερου σχεδιασμού αντιμετώπισης των συνθηκών εκτάκτου ανάγκης όπως οι πανδημίες, με στόχο να μην υποδιαγιγνώσκονται οι προκαρκινικές αλλοιώσεις πεπτικού.

Βιβλιογραφία

Roderburg C, Loosen SH, Leyh C et al. Prevalence of and factors associated with a treatment delay due to the COVID-19 pandemic in patients with gastrointestinal cancer in Europe. *J Cancer Res Clin Oncol,* 2023

Προτεινόμενη βιβλιογραφία για μελέτη

Lee B, Young S, Williams R et al. Impact of the COVID-19 pandemic on colorectal cancer screening in New York City. *J Med Screen* 2023 30:81–86
Miller EA, Pinsky PF. Changes in uptake of stool-based colorectal cancer screening during the Covid-19 pandemic. *Cancer Causes Control,* 2023
Ishibashi F, Shida D, Suzuki S et al. A delay in the diagnosis of colorectal cancer screened by fecal immunochemical tests during the COVID-19 pandemic: a longitudinal cohort study. *Int J Colorectal Dis* 2022, 37:2543–2546
Atadağ YB, Türkmen AT, Öksüz A et al. Changes in cancer screening process in primary care during the covid-19 pandemic. A record-based descriptive study. *Saudi Med J* 2023, 44:621–624

eP99

ΑΙΜΟΡΡΑΓΙΑ ΚΙΡΣΩΝ ΟΡΘΟΥ ΕΛΕΓΧΘΕΙΣΑ ΜΕ ΕΓΧΥΣΗ ΣΚΛΗΡΥΝΤΙΚΟΥ ΠΑΡΑΓΟΝΤΑ ΧΡΗΣΙΜΟΠΟΙΟΥΜΕΝΟΥ ΣΕ ΚΙΡΣΟΥΣ ΚΑΤΩ ΑΚΡΩΝ (ETHANOLAMINE)

Σωτηρόπουλος Χ, Κωνσταντάκης Χ, Αμπαζής Ο, Διαμαντοπούλου Γ, Θεοχάρης Γ, Τριάντος Χ, Θωμόπουλος Κ
Γαστρεντερολογική Κλινική, Πανεπιστημιακό Γενικό Νοσοκομείο Πατρών, Πάτρα

Εισαγωγή: Οι κιρσοί ορθού είναι σχετικά συχνοί σε ασθενείς με πυλαία υπέρταση, ωστόσο, η απειλητική για τη ζωή αιμορραγία είναι σπάνια. Η επιτυχής έκβαση της θεραπείας απαιτεί την προσαρμογή της θεραπείας στα ευρήματα της ανατομίας του κάθε ασθενούς και στη διαθεσιμότητα των υλικών.[1–2]
Παρουσίαση περίπτωσης: Αναφέρουμε γυναίκα ασθενή 76 ετών, με ιστορικό HBV ηπατικής κίρρωσης υπό θεραπεία με tenofovir alafenamide και κολπική μαρμαρυγή υπό θεραπεία με apixaban, η οποία διακομίσθηκε στο τμήμα επειγόντων περιστατικών λόγω πολλαπλών επεισοδίων αιματοχεσίας, 6 ώρες πριν την προσέλευση. Η ασθενής ήταν αιμοδυναμικά σταθερή (BP: 137/71 mmHg, HR: 76/min) με θετική δακτυλική εξέταση για αίμα. Ο εργαστηριακός έλεγχος ανέδειξε σημαντική πτώση του αιματοκρίτη (Hct: 23,1%, Hb: 7,9 g/dL). Η ασθενής υποστηρίχθηκε με ενδοφλέβια υγρά και μεταγγίσεις ερυθρών αιμοσφαιρίων και εντός 24 ωρών από την εισαγωγή υποβλήθηκε σε ορθοσιγμοειδοσκόπηση η οποία αποκάλυψε ευμεγέθεις κιρσούς ορθού (εικόνα Α). Οι αιμορραγούντες κιρσοί αντιμετωπίστηκαν επιτυχώς με ένεση σκληρυντικού παράγοντα (ethanolamine), ουσία χρησιμοποιούμενη σε κιρσούς κάτω άκρων (εικόνα Β, Γ). Η ασθενής έλαβε συνολικά 4 μονάδες ερυθρών αιμοσφαιρίων κατά τη διάρκεια της νοσηλείας, η αιματοχεσία υποχώρησε και τα επίπεδα αιμοσφαιρίνης παρέμειναν σταθερά, οπότε η ασθενής έλαβε εξιτήριο και αγωγή με pos β-blocker. Δεν παρατηρήθηκε άμεση ή όψιμη επιπλοκή και 3 μήνες αργότερα η ασθενής υποβλήθηκε σε επαναληπτική ορθοσιγμοειδοσκόπηση χωρίς ένδειξη αιμορραγίας.

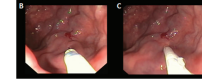

Συμπεράσματα: Οι κιρσοί ορθού είναι μια ασυνήθιστη, αλλά σημαντική πηγή αιμορραγίας σε ασθενείς με πυλαία υπέρταση. Καθώς δεν υπάρχουν μεγάλες σειρές για αυτή την παθολογία, σε αιμορραγία κιρσών ορθού, η ενδοσκοπική σκληροθεραπεία μπορεί να αποτελέσει την πρώτη ασφαλή επιλογή θεραπείας.

Βιβλιογραφικές αναφορές

Rhanemai-Azar AA, Rajdev M, Ismail M et al. Role of interventional radiology in intractable bleeding rectal varices. *Abdom Radio*l (NY) 2021, 46:1163–1170
Maslekar S, Toh EW, Adair R et al. Systematic review of anorectal varices. *Colorectal Dis* 2013, 15:e702-710. doi: 10.1111/codi.12417
Ahn SS, Kim EH, Kim MD et al. Successful hemostasis of intractable rectal variceal bleeding using variceal embolization. *World J Gastroenterol* 2015, 21:2558–62. doi: 10.3748/wjg.v21.i8.2558
Tao Z, Wang H, Du Z, Zhang Y. Anorectal Variceal Bleeding Treated by Sclerotherapy. *Am J Gastroenterol* 2022, 117:1403. doi: 10.14309/ajg.0000000000001772
Chatani S, Seki K, Sonoda A et al. Bleeding anorectal varices treated by a direct puncture approach through the greater sciatic foramen: The utility of a steerable microcatheter for reverse catheterization. *Radiol Case Rep*. 2022, 17:1104-1109. doi: 10.1016/j.radcr.2022.01.051

eP100

ΧΕΙΡΟΥΡΓΙΚΗ ΘΕΡΑΠΕΙΑ ΕΛΚΩΔΟΥΣ ΚΟΛΙΤΙΔΑΣ

Κοντονικόλα Α,[1] Βαδαρλής Α,[1] Μουαλλήμογλου Φ,[1] Ευταξίας Χ,[1] Γιοβάνης Ε,[1] Τόλης Χ,[1] Τσαρούχης Κ, Τίκος Γ, Παυλής Α, Μπρούβαλης Μ,[1] Μαγγανάρη Ε,[1] Καπετάνος Δ,[1] Αυγερινός Α,[1] Δημουλιός Φ,[1] Βασιλείου Κ, Πραματευτάκης Μ,[2] Αγγελοπουλος Σ,[2] Ναλμπαντίδης Γ,[1] Μάρης Θ
[1]*Γαστρεντερολογική Κλινική, ΓΝΘ «Γ. Παπανικολάου»,* [2]*Δ' Χειρουργική Κλινική ΑΠΘ*

Εισαγωγή: Παρά την αλματώδης εξέλιξη της συντηρητικής αγωγής η χειρουργική παραμένει η τελευταία λύση στην θεραπεία της Ελκώδους κολίτιδας (ΕΚ)
Σκοπός: Η συχνότητα και ο χρόνος κολεκτομής σε ασθενείς με ΕΚ διαφέρει στα διάφορα κέντρα παρακολούθησης. Για το λόγο αυτό μελετήθηκε η χρονική κατανομή συχνότητας χειρουργικής θεραπείας σε ασθενείς με Ε.Κ. που παρακολουθούνται από ένα τριτοβάθμιο κέντρο.
Ασθενείς και μέθοδοι: Από το αρχείο των εξωτερικών ιατρείων και της γαστρεντερολογικής κλινικής μελετήθηκαν ιατρικοί φάκελοι 197 ασθενών με Ε.Κ το διάστημα 2010–2021. Εντοπίστηκαν 9 ασθενείς που υπεβλήθησαν σε κολεκτομή. Μελετήθηκε η κατανομή συχνότητας της στο χρόνο και τα χαρακτηριστικά των ασθενών. Για τη στατιστική ανάλυση χρησιμοποιήθηκαν το κριτήριο Mann-Whitney, με επίπεδο σημαντικότητας α=0,05 και διαστήματα εμπιστοσύνης (Δ.Ε.) 95%. Οι αναλύσεις πραγματοποιήθηκαν στο δικτυακό τόπο http://faculty.vassar.edu/lowry/VassarStats.html και με WinSTAT for Excel Vers 2007.
Αποτελέσματα: Οι ασθενείς ήταν 3 άνδρες (33,3%) και 6 γυναίκες (66,67%) με μέση ηλικία 48,4 (SD 13,1) έτη. Όλοι οι ασθενείς υποβλήθηκαν σε επείγουσα κολεκτομή σε 2 η 3 χρόνους λόγω βαρειάς πανκολίτιδας και σε 2 περιπτώσεις με συλλοίμωξη CMV και αποτυχία σε θεραπεία διάσωσης με Infliximab, κυκλοσπορίνη και κορτικοειδή. Η μέση διάρκεια νόσου ήταν 15,2 (SD 5,8) έτη. Το ποσοστό των ασθενών που οδηγήθηκαν σε κολεκτομή ήταν 4,6% (95% Δ.Ε: 2,3-87,7%) σε 7 έως 23 έτη από τη διάγνωση της νόσου. Τα έτη 2010, 2013, 2014, 2015, 2017, 2020 και 2021 πραγματοποιήθηκε από 1 επέμβαση, το έτος 2016 δύο και καμία τα έτη 2011, 2012, 2018 και 2019. Το διάστημα 2010-2016 πραγματοποιήθηκαν 6 επεμβάσεις και 2017-2021 τρεις (P=0,517).
Συμπέρασμα: 1. Το ποσοστό των ασθενών που υπεβλήθησαν σε κολεκτομή είναι μικρότερο από αντίστοιχα κέντρων Ευρώπης και Αμερικής. 2. Η χρήση των βιολογικών παραγόντων/κυκλοσπρίνης μείωσε αλλά δεν μηδένισε το ποσοστό των επειγουσών κολεκτομών.

eP101

Ο ΡΟΛΟΣ ΤΗΣ ΑΣΥΡΜΑΤΗΣ ΕΝΔΟΣΚΟΠΙΚΗΣ ΚΑΨΟΥΛΑΣ ΛΕΠΤΟΥ ΕΝΤΕΡΟΥ ΣΕ ΑΣΘΕΝΕΙΣ ΜΕ ΓΝΩΣΤΗ Ή ΠΙΘΑΝΗ ΝΟΣΟ CROHN

Μαγγανάρη Ε, Βαδαρλής Α, Μουαλλήμογλου Φ, Ευταξίας Χ, Γιοβάνης Ε, Τόλης Χ, Τσαρούχης Κ, Τίκος Γ Παυλής Α, Κοντονικόλα Α, Μπρούβαλης Μ, Καπετάνος Δ, Αυγερινός Α, Δημουλιός Φ, Βασιλείου Κ, Ναλμπαντίδης Γ, Μάρης Θ
Γαστρεντερολογική κλινική, ΓΝΘ «Γ. Παπανικολάου»

Εισαγωγή: Η ασύρματη ενδοσκοπική κάψουλα λεπτού εντέρου χρησιμοποιείται στην κλινική πράξη για αιμορραγία πεπτικού με φυσιολογικό ενδοσκοπικό έλεγχο και σιδηροπενική αναιμία
Σκοπός: Σκοπός της μελέτης υπήρξε η αξιολόγηση της διαγνωστικής της αξίας σε ασθενείς με γνωστή ή πιθανή νόσο Crohn (NC).
Ασθενείς και μέθοδοι: Κατά το διάστημα 2022-2023 αξιολογήθηκαν τα δεδομένα από 21 ασθενείς με γνωστή ή πιθανή NC που έλαβαν ενδοσκοπική κάψουλα Mirocam* 2000. Τα αποτελέσματα συγκριθήκαν με αυτά από άλλες απεικονιστικές εξετάσεις (ειλεοκολονοσκόπηση, MRE εντερογραφία), ορολογικούς δείκτες φλεγμονής (CRP, λευκοκύτταρα ή αιμοπετάλια) και την ανταπόκριση στη θεραπεία. Σε περίπτωση υποψίας στένωσης διενεργείτο πρώτα εντερογραφία η οποία σε περίπτωση στένωσης απέκλειε την χορήγηση της.
Αποτελέσματα: Η κάψουλα ήταν ανεκτή από όλους τους ασθενείς χωρίς επιπλοκές. Αναλύθηκαν δεδομένα από 21 ασθενείς, 3 με γνωστή NC [3 γυναίκες, μέσης ηλικίας 37 (26-40)] έτη και 18 με υποψία [13 άνδρες, 11 γυναίκες, μέσης ηλικίας 38 (17-71) έτη]. Η ειδικότητα ήταν 63% (95% Δ.Ε. 26-90%), η ευαισθησία 77% (95% Δ.Ε. 46-94%), η θετική προγνωστική αξία 63% (95% Δ.Ε. 26-90%), η αρνητική προγνωστική αξία 77% (95% Δ.Ε. 46-94%), OR 4,7(95% Δ.Ε. 0,8-28,7) και η διαγνωστική ακρίβεια 71% (95% Δ.Ε. 48-88%).
Συμπεράσματα: Η ενδοσκόπηση με κάψουλα μπορεί να χρησιμοποιηθεί σε περιπτώσεις υποψίας NC λεπτού εντέρου ή στη χαρτογράφηση γνωστής NC.
Είναι καλά ανεκτή από τους ασθενείς και έχει ικανοποιητική διαγνωστική αξία.

eP102

ΕΜΠΛΟΚΗ ΕΝΕΡΓΟΥ *H. PYLORI* ΛΟΙΜΩΞΕΩΣ ΣΤΗΝ ΟΓΚΟΓΕΝΕΣΗ ΠΑΧΕΟΣ ΕΝΤΕΡΟΥ

Κουντουράς Ι,[1] Καπετανάκης Ν,[1] Ζαβός Χ,[1] Παπαευθυμίου Α,[1,2,3] Πολύζος Σ-Α,[3] Τζητηρίδου-Χατζοπούλου Μ,[1,4] Χατζόπουλος Δ,[1] Βαρδάκα Ε,[1,5] Κυραηλίδη Φ,[1] Μουρατίδου ΜΧ,[1] Καζάκος Ε,[1,4] Τζιλβές Δ,[6] Λαζαράκη Γ,[6] Σουφλέρης,[6] Σταφυλίδου Μ,[6] Ντουλμπέρης Μ[1,3,7]

[1]Β΄ Παθολογική Κλινική, Γαστρεντερολογικό Εργαστήριο, Αριστοτέλειο Πανεπιστήμιο Θεσσαλονίκης, Ιπποκράτειο Νοσοκομείο, Θεσσαλονίκη, [2]Pancreaticobiliary Medicine Unit, University College London Hospitals (UCLH), London, UK, [3]Πρώτο Εργαστήριο Φαρμακολογίας, Αριστοτέλειο Πανεπιστήμιο Θεσσαλονίκης, Θεσσαλονίκη, [4]Σχολή Επιστήμης Υγείας, Πανεπιστήμιο Δυτικής Μακεδονίας, Κοίλα, Κοζάνη, [5]Τμήμα Επιστήμης Διατροφής-Διαίτης, Σχολή Επιστήμης Υγείας, Διεθνές Ελληνικό Πανεπιστήμιο, Θεσσαλονίκη, [6]Τμήμα Γαστρεντερολογίας, Θεαγένειο Νοσοκομείο, Θεσσαλονίκη, [7]Department of Gastroenterology and Hepatology, University of Zurich, Zurich 8091, Switzerland

Εισαγωγή: Η *H. pylori* λοίμωξη (Hp-Λ) εμπλέκεται στην γαστρεντερική ογκογένεση επηρεάζοντας καρκινικά αρχέγονα κύτταρα (ΚΑΚς), ογκογονίδια, μηχανισμούς ανοσοεπιτήρησης και πυροδοτώντας γαστρεντερική δυσβίωση.
Σκοπός: Εκτιμήθηκε η πιθανή εμπλοκή της ενεργού Hp-Λ στην αλληλουχία: χρόνια φλεγμονή-αδένωμα-καρκίνος παχέος εντέρου (ΚΠΕ).
Υλικό και μέθοδοι: Σε 50 ασθενείς με ΚΠΕ, 25 με αδενώματα παχέος εντέρου (ΑΠΕ) και 10 μάρτυρες εκτιμήθηκαν τα ακόλουθα: (1) Ενδοσκοπική και συμβατική ιστολογική εξέταση όλων των ομάδων, (2) Ανοσοϊστοχημική εξέταση παρουσίας ενεργού Hp-Λ, (3) Έκφραση CD44 [δείκτης των ΚΑΚς ή/και των αρχέγονων κυττάρων μυελού οστών (ΑΚΜΟ)], (4) Έκφραση ογκογονιδίου Ki67, αντι-αποπτωτικής πρωτεΐνης Bcl-2 και CD45 (δείκτης ανοσοεπιτήρησης εκτιμώντας Τ και Β λεμφοκύτταρα σε τοπικό επίπεδο), και (5) Συσχέτιση όλων των παραμέτρων με παρουσία ή απουσία ενεργού Hp-Λ.
Αποτελέσματα: Παρατηρήθηκε σημαντική αυξημένη παρουσία ενεργού Hp-Λ σε ασθενείς με ΑΠΕ (68%) και ΚΠΕ (84%) συγκριτικά με τους μάρτυρες (30%). Επιπλέον, παρουσία ενεργού Hp-Λ με συνοδό ανοσοϊστοχημική έκφραση CD44 στο υλικό των βιοψιών παρατηρήθηκε σε υψηλή αναλογία ασθενών με ΑΠΕ και μετρίου/σοβαρού βαθμού δυσπλασία (88%) και ασθενών με ΚΠΕ και μετρίου/σοβαρού βαθμού δυσπλασία (91%). Αναλογικά ευρήματα παρατηρήθηκαν όσον αφορά τις ανοσοϊστοχημικές εκφράσεις του δείκτη κυτταρικού πολλαπλασιασμού Ki67, της αντι-αποπτωτικής Bcl-2 πρωτεΐνης και του δείκτη ανοσοεπιτήρησης CD45 σε τοπικό επίπεδο.
Συμπεράσματα: Η ενεργός Hp-Λ φαίνεται ότι εμπλέκεται στην αλληλουχία: ΑΠΕ–δυσπλασία–ΚΠΕ, ανάλογη με την Hp-Λ-σχετιζόμενη αλληλουχία ογκογενέσεως άνω γαστρεντερικής οδού, με τους ακόλουθους μηχανισμούς: πρόκληση γαστρεντερικής δυσβίωσης, επίταση χρόνιας φλεγμονώδους διεργασίας, επίπτωση στην ανοσιακή επιτήρηση σε τοπικό επίπεδο και ενεργοποίηση ογκογονιδίων, ή/και ΚΑΚς, ή/και στρατολόγηση ΑΚΜΟ οδηγώντας σε ογκογένεση παχέος εντέρου.

eP103

ΧΡΗΣΗ ΤΗΣ ΧΟΛΑΓΓΕΙΟΣΚΟΠΗΣΗΣ SPYGLASSTM ΣΤΗΝ ΑΝΤΙΜΕΤΩΠΙΣΗ ΠΑΘΗΣΕΩΝ ΧΟΛΗΦΟΡΩΝ: ΔΕΔΟΜΕΝΑ ΑΠΟΤΕΛΕΣΜΑΤΙΚΟΤΗΤΑΣ ΚΑΙ ΑΣΦΑΛΕΙΑΣ

Μπραϊμάκης Ι, Σιδηρόπουλος Ο, Πουτακίδης Χ, Ζάντζα Π-Σ, Τασσίδης Σ, Κουϊμτσίδης Ι, Στασινός Ι, Καλαντζής Χ, Τσιμπούρης Π, Αποστολόπουλος Π
Γαστρεντερολογική Κλινική, 417 Νοσηλευτικό Ίδρυμα Μετοχικού Ταμείου Στρατού (ΝΙΜΤΣ), 11521 Αθήνα

Εισαγωγή: Η ενδοσκοπική παλίνδρομη χολαγγειοπαγκρεατογραφία (Endoscopic retrograde cholangiopancreatography-ERCP) αποτελεί τον ακρογωνιαίο λίθο στην αντιμετώπιση παθήσεων χοληφόρων. Τα τελευταία χρόνια η χολαγγειοσκόπηση συμβάλει περαιτέρω στην αντιμετώπιση δύσκολων χοληδοχόλιθων μέσω ηλεκτροϋδραυλικής ή laser λιθοτριψίας καθώς και στον χαρακτηρισμό στενώσεων μέσω στοχευμένων βιοψιών.
Σκοπός: Παρουσίαση δεδομένων για αποτελεσματικότητα και ασφάλεια από την χρήση της χολαγγειοσκόπησης.
Υλικό και Μέθοδος: Πρόκειται για αναδρομική μελέτη 17 χολαγγειοσκοπήσεων που πραγματοποιήθηκαν από 10/2019 έως 03/2023. Στην μελέτη συμπεριλήφθηκαν εξετάσεις με ένδειξη: χοληδοχολιθίαση/δύσκολοι λίθοι και στενώσεις χοληφόρων. Ως δύσκολοι λίθοι ορίστηκαν αυτοί με χαρακτηριστικά που δυσχεραίνουν την αφαίρεσή τους: μέγεθος >15 mm, πολλαπλοί λίθοι ή/και παρουσία γωνίωσης του κοινού χοληδόχου πόρου (ΚΧΠ) ιδίως στο άπω άκρο του. Οι χολαγγειοσκοπήσεις πραγματοποιήθηκαν με το σύστημα SpyGlass™ DS (Boston scientific), η θραύση των λίθων πραγματοποιήθηκε με ηλεκτροϋδραυλική λιθοτριψία και η λήψη βιοψιών έγινε με λαβίδα βιοψίας SpyBite™. Προφυλακτική αντιβιοτική αγωγή χορηγήθηκε σε όλες τις χολαγγειοσκοπήσεις.
Αποτελέσματα: Από τις 17 χολαγγειοσκοπήσεις, οι 10 πραγματοποιήθηκαν για αντιμετώπιση χοληδοχολιθίασης και οι 7 για διερεύνηση στενώσεων χοληφόρων. Η μέση ηλικία των ασθενών της μελέτης ήταν 66,35 έτη. Καθαρισμός του ΚΧΠ σε μια συνεδρία πραγματοποιήθηκε στο 70% (7/10) των χοληδοχολιθιάσεων ενώ μετά από δεύτερη συνεδρία το ποσοστό αυτό ανέβηκε στο 80% (8/10). Από τις διαγνωστικές χολαγγειοσκοπήσεις η διάγνωση με βιοψία για Χολαγγειοκαρκίνωμα τέθηκε σε 3 από αυτές (42,85%) και για καλοήθη στένωση σε 4. Κανένα περιστατικό δεν παρουσίασε παγκρεατίτιδα, χολοκυστίτιδα, αιμορραγία ή διάτρηση ενώ 1/17 παρουσίασε χολαγγειίτιδα (5,88%) και 1/17 υποξυγοναιμία σχετιζόμενη με την αναισθησία (5,88%).
Συμπεράσματα: Η χολαγγειοσκόπηση αποτελεί μια ασφαλή τεχνική που συμβάλλει στην αντιμετώπιση δύσκολων λίθων και στην διάγνωση στενώσεων χοληφόρων.

eP104

ΣΠΑΝΙΑ ΠΕΡΙΠΤΩΣΗ ΠΑΡΟΥΣΙΑΣ ΑΕΡΑ ΣΤΗΝ ΠΥΛΑΙΑ ΦΛΕΒΑ ΩΣ ΕΚΔΗΛΩΣΗ ΚΟΛΙΤΙΔΑΣ ΑΠΟ CLOSTRIDIUM DIFFICILE

Καρδαμάκης Κ,[1] Βαλλίλας Χ,[2] Ζάχου Μ,[3] Σπανογιάννη Α,[4] Τουλιάτου Αι[5]
[1]Ειδικευόμενος Ιατρός Εσωτερικής Παθολογίας, Β΄ Παθολογική κλινική, Γενικό Νοσοκομείο Αθηνών «Γεώργιος Γεννηματάς», Αθήνα, [2]Επικουρικός ιατρός,, Β΄ Παθολογική κλινική, Γενικό Νοσοκομείο Αθηνών «Γεώργιος Γεννηματάς», Αθήνα, [3]Ειδικευόμενη Ιατρός Γαστρεντερολογίας, Σισμανόγλειο Νοσοκομείο, Αθήνα, [4]Ειδικευόμενη Ιατρός Εσωτερικής Παθολογίας, Α΄ Παθολογικής Κλινικής «Κωνσταντοπούλειο» Νοσοκομείο, Αθήνα, [5]Διευθύντρια Εσωτερικής Παθολογίας, Β΄ Παθολογική κλινική, Γενικό Νοσοκομείο Αθηνών «Γεώργιος Γεννηματάς», Αθήνα

Εισαγωγή: Η παρουσία αέρα στο σύστημα της πυλαίας φλέβας έχει συσχετισθεί με σοβαρή ενδοκοιλιακή παθολογία και αποτελεί πιθανή κλινική εκδήλωση πολλών διαφορετικών παθήσεων. Παρουσιάζουμε την περίπτωση παρουσίας αέρα στην πυλαία φλέβα χωρίς σημεία ισχαιμικής εντερικής νέκρωσης ως πιθανή εκδήλωση κλοστριδιακής κολίτιδας.
Παρουσίαση περιστατικού: Ασθενής με ατομικό αναμνηστικό ατυχήματος προ 3ετίας σε κώμα με νηστιδοστομία και τραχειοστομία, με χειρουργική επέμβαση λόγω ειλεού προ 6μήνου, προσήλθε στην εφημερία λόγω οξέος διαρροϊκού συνδρόμου και πανκυτταροπενίας. Από την κλινική εξέταση, ο ασθενής εμφάνισε υπόταση και εμπύρετο. Η κοιλία κατά την κλινική εξέταση ήταν μαλακή, ευπίεστη με φυσιολογικούς εντερικούς ήχους. Από την αξονική άνω και κάτω κοιλίας που διενεργήθηκε στα επείγοντα, απεικονίστηκε εικόνα υποβλεννογόνιου οιδήματος στο παχύ έντερο καθώς και αέρας στο σύστημα της πυλαίας φλέβας. Από τον εργαστηριακό έλεγχο δείγματος κοπράνων, ανευρέθη θετική τοξίνη και αντιγόνο για Clostridium difficile. Το παθογόνο απομονώθηκε σε καλλιέργεια κοπράνων. Ο ασθενής ετέθη σε 10ήμερο σχήμα βανκομισίνης από του στόματος με σταδιακή αποκλιμάκωση της αγωγής με σαφή κλινική και εργαστηριακή βελτίωση και σταδιακή ύφεση των διαρροϊκών κενώσεων και πτώση των δεικτών φλεγμονής. Η παγκυτταροπενία αποδόθηκε στην αγωγή με λακοσαμίδη που ο ασθενής λάμβανε κατ' οίκον. Ο ασθενής δεν έχρηζε χειρουργικής παρέμβασης.
Συμπεράσματα: Η παρουσία αέρα στα ευρήματα της αξονικής τομογραφίας πρέπει να αξιολογείται σε συνδυασμό με κλινικά ευρήματα πριν αποφασιστεί η βέλτιστη αντιμετώπιση. Συχνότερα, αποτελεί εύρημα εντερικής ισχαιμία και του συνδρόμου ισχαιμίας της άνω μεσεντέριας αρτηρίας. Παρόλα αυτά, αν και σπάνια, η παρουσία αέρα στο σύστημα της πυλαίας φλέβας μπορεί να αποτελέσει εκδήλωση κολίτιδας από Clostridium difficile.

eP105

ΘΕΡΑΠΕΙΑ ΣΥΝΤΗΡΗΣΗΣ ΜΕ ΥΠΟΔΟΡΙΟ VEDOLIZUMAB: Η ΜΕΤΑΒΑΣΗ ΚΑΙ ΟΙ ΦΟΒΟΙ ΤΩΝ ΑΣΘΕΝΩΝ

Ζαχαροπούλου Ε, Μπέλλου Γ, Νεοκλέους Α, Παλατιανού Μ, Λεοντίδης Ν, Τριμπόνιας Γ, Ιντέρνος Ι, Πενέσης Γ, Βαμβακούσης Β, Τζουβαλά Μ
Γενικό Νοσοκομείο Νίκαιας Πειραιά «Αγ. Παντελεήμων», Γενικό Νοσοκομείο Δυτικής Αττικής «Η Αγ. Βαρβάρα»

Εισαγωγή: Το υποδόριο Vedolizumab (VDZ SC) είναι εγκεκριμένη θεραπεία συντήρησης σε ασθενείς με ιδιοπαθείς φλεγμονώδεις νόσους εντέρου (ΙΦΝΕ) που ανταποκρίθηκαν σε θεραπεία επαγωγής με ενδοφλέβιο Vedolizumab (VDZ IV). Υπάρχουν περιορισμένα δεδομένα για την μετάβαση σε VDZ SC ύστερα από μακροχρόνια λήψη VDZ IV καθώς και της αποδοχής του VDZ SC από τους ασθενείς.
Σκοπός: Η μελέτη μας έχει ως σκοπό να παρουσιάσει την εμπειρία ενός κέντρου ΙΦΝΕ στη μετάβαση σε VDZ SC και να καταγραφούν τα αίτια μη αποδοχής της αλλαγής από τους ασθενείς.
Υλικό και Μέθοδος: Πρόκειται για προοπτική μελέτη παρατήρησης ασθενών με νόσο Crohn (NC) και ελκώδη κολίτιδα (ΕΚ) που λαμβάνουν >6 μήνες VDZ IV σε δόση 300mg/8εβδομάδες, με τεκμηριωμένη κλινικοεργαστηριακή και ενδοσκοπική ύφεση, από 02/2023 (ημερομηνία διάθεσης του VDZ SC στην Ελλάδα) έως τον 09/2023.
Αποτελέσματα: Μετάβαση σε VDZ SC επιχειρήθηκε σε 20 ασθενείς (55% άνδρες, 70% με ΕΚ) με διάμεση ηλικία 52 ετών (38-72). Την αλλαγή αποδέχτηκαν 13 ασθενείς (65%). Οι λόγοι μη αποδοχής ήταν: φόβος παράληψης δόσης (2 ασθενείς), φόβος για βελόνες (1), συχνή αλλαγή διαμονής (1), δεν επιθυμεί παραλαβή από φαρμακείο (1), φόβος απώλειας επαφής με ιατρούς (1). Δεδομένα από 3 ασθενείς 3-6 μήνες μετά την μετάβαση δεν δείχνουν διαφορά σε CRP και δείκτες ενεργότητας. Σε 1 ασθενή εκδηλώθηκε ήπια τοπική αντίδραση στην ένεση χωρίς διακοπή της θεραπείας.
Συμπεράσματα: Η πλειοψηφία των ασθενών αποδέχτηκαν την μετάβαση σε VDZ SC και παρέμειναν σε ύφεση, το οποίο επιτρέπει στους ασθενείς να πραγματοποιούν τη θεραπεία τους με ασφάλεια κατ' οίκον.

eP106

ΔΙΑΓΝΩΣΤΙΚΗ ΥΠΕΡΟΧΗ ΤΩΝ ΝΕΟΤΕΡΩΝ ΣΚΟΡ AGILE3+ΚΑΙ AGILE4 ΓΙΑ ΤΗΝ ΑΝΑΔΕΙΞΗ ΣΟΒΑΡΗΣ ΜΗ-ΑΛΚΟΟΛΙΚΗΣ ΣΤΕΑΤΟΗΠΑΤΙΤΙΔΑΣ ΚΑΙ ΚΙΡΡΩΣΗΣ ΑΝΤΙΣΤΟΙΧΑ

Σαββίδου Σ.[1] Αγοραστού Π,[1] Παπαγιουβάννη Ι,[1] Τσιρογιάννη Ε,[1] Παντελίδου Π,[2] Χυτίρογλου Π,[2] Γουλής Ι,[1]
[1]Δ΄ Παθολογική Κλινική ΑΠΘ, Ιπποκράτειο Γενικό Νοσοκομείο Θεσσαλονίκης, [2]Εργαστήριο Γενικής Παθολογίας και Παθολογικής Ανατομικής, Τμήμα Ιατρικής ΑΠΘ

Εισαγωγή: Τα νεότερα σκορ AGILE3+/AGILE4 υπολογίζονται βάση δημογραφικών παραγόντων, εργαστηριακών τιμών ηπατικής λειτουργίας και ελαστογραφίας, αναπτύχθηκαν δε για να προβλέψουν μη-επεμβατικά την παρουσία σοβαρής μη-αλκοολικής στεατοηπατίτιδας (NASH).
Σκοπός: Να συγκριθεί η διαγνωστική τους ακρίβεια σε σειρά ασθενών με ιστολογικά επιβεβαιωμένη νόσο.
Ασθενείς & Μέθοδοι: Συνεχόμενοι NASH ασθενείς εκτιμήθηκαν με βιοψία ήπατος (ίδιος παθολογοανατόμος), ελαστογραφία με FibroScan mini+ 430, M/XL probes (ίδιος χειριστής) και εξετάσεις αίματος. Με βάση τους αλγόριθμους:

AGILE3+=e^(-3,92368+2,29714*LN(E)-0,00902*(PLT)-0,98633*(ALT/AST)+1,08636*Φύλο (0=γυναίκα,1=άνδρας)-0,38581*Ηλικία+0,03018*ΣΔ (0=όχι,1=ναι))/
(1+e^(-3,92368+2,29714*LN(E)-0,00902*(PLT)-0,98633*(ALT/AST)+1,08636*Φύλο (0=γυναίκα,1=άνδρας)-0,38581*Ηλικία+0,03018*ΣΔ (0=όχι,1=ναι)))
και
AGILE4=e^(7,50139-15,42498*(1/√E)-0,01378*(PLT)-1,41149*(ALT/AST)-0,53281*Φύλο(0=γυναίκα,1=άνδρας)+0,41741*ΣΔ(0=όχι,1=ναι))/(1+e^
(7,50139-15,42498*(1/√E)-0,01378*(PLT)-1,41149*(ALT/AST)-0,53281*Φύλο(0=γυναίκα,1=άνδρας)+0,41741*ΣΔ(0=όχι,1=ναι)

καταγράφηκαν τα νεότερα σκορ, ενώ παράλληλα υπολογίστηκαν τα Fibrosis-4 (FIB-4), NAFLD Fibrosis Score (NFS), και Fibroscan-AST (FAST).
Αποτελέσματα: Συνολικά 48 ασθενείς: 17 άνδρες (35,4%), ηλικία 55,4±12,7 έτη, BMI 30,7±5,5kg/m2, T2ΣΔ 43,8%. Εργαστηριακά: AST 36U/L (24-56), ALT 45U/L (31-77), γGT 45U/L (32-82), PLT 232x109/μL (198-272), αλβουμίνη ορού 4,4g/dL (4,1-4,6). FIB-4 ≥1,30 σε 43,8%, NFS ≥-1,455 σε 52,1% των ασθενών. **Ιστολογία:** Κατανομή ασθενών ως προς την ηπατική στεάτωση S0:4(8,3%), S1:14(29,2%), S2:16(33,3%), S3:14(29,2%) και ως προς την ίνωση F0:9(18,8%), F1:7(14,6%), F2:11(22,9%), F3:11(22,9%), F4:10(20,8%). Διάμεσο NAFLD Activity Score (NAS) 4. Συνολικά εντοπίστηκαν 30 ασθενείς (62,5%) με επιβεβαιωμένη σοβαρή NASH (F≥2 και NAS ≥4 ή F=4 και NAS ≥3). **Ελαστογραφία ήπατος:** E=10,4kPa (IQR 7,6-13,3) και CAP=291dB/m (IQR 263-334). FAST ≥0,67 σε 20,8% των ασθενών. Οι περιοχές κάτωθεν της καμπύλης ROC υπολογίστηκαν σε 0,856 (95% CI 0,719-0,994), p=0,001 για το AGILE3+ και στο 0,739 (95% CI 0,544-0,934), p=0,048 για το AGILE4.(Γραφήματα Α και Β).



Συμπεράσματα: Συγκριτικά με τα υπόλοιπα μη-επεμβατικά εργαλεία, τα νεότερα σκορ AGILE3+ και AGILE4 παρουσιάζουν την υψηλότερη διαγνωστική ακρίβεια για την ανάδειξη σοβαρής NASH.

eP107

ΣΠΑΝΙΑ ΑΝΤΙΔΡΑΣΗ ΜΕΤΑ ΑΠΟ ΑΓΩΓΗ ΜΕ VEDOLIZUMAB

Γούλας Α,[1] Σιακαβέλλας Σ,[1] Τσιαμπέρας Ν,[1] Καραγεώργος Χ,[1] Κουρίκου Α,[1] Κρανιδιώτη Χ,[1] Κόντος Γ,[1] Καφίρη Γ,[2] Ντόιτς Μ,[1] Μανωλακόπουλος Σ[1]
[1]Ηπατογαστρεντερολογική Μονάδα, Β΄ Παθολογική Πανεπιστημιακή Κλινική, ΓΝΑ Ιπποκράτειο, [2]Παθολογοανατομικό Τμήμα, ΓΝΑ Ιπποκράτειο

Εισαγωγή: Ο βιολογικός παράγων Vedolizumab χρησιμοποιείται ευρέως στη θεραπεία των ιδιοπαθών φλεγμονωδών νοσημάτων του εντέρου. Ένα από τα πλεονεκτήματα του είναι το ευνοϊκό προφίλ ασφαλείας του. Εντούτοις, έχουν περιγραφεί περιστατικά φαρμακευτικής ηπατοξικότητας μετά τη χορήγηση του. Παρουσιάζουμε μία περίπτωση ιστολογικά επιβεβαιωμένης φαρμακευτικής ηπατοπάθειας σε συνδυασμό με εκσεσημασμένη ηωσινοφιλία, η δεύτερη τέτοια περίπτωση παγκοσμίως.
Παρουσίαση περιστατικού: Άνδρας, 63 ετών, με ιστορικό ελκώδους κολίτιδας από 20ετίας και περιστασιακές εξάρσεις της νόσου του, ελεγχόμενες με μεσαλαζίνη. Το καλοκαίρι του 2022 παρά τη θεραπεία με αμινοσαλικυλική ή νόσος δε μπήκε σε ύφεση. Έγινε έναρξη Vedolizumab τον Οκτώβριο του 2022. Δόθηκε το εναρκτήριο σχήμα χορήγησης χωρίς άμεσα προβλήματα, ενώ παρατηρήθηκε ύφεση των εντερικών ενοχλημάτων του. Τέσσερις εβδομάδες μετά την 3η δόση του φαρμάκου παρατηρήθηκε διαταραχή της ηπατικής βιοχημείας με ALT 112 U/L, AST 63 U/L, ALP 598 U/L και γGT 374 U/L. Επιπλέον η γενική αίματος εμφάνιζε εικόνα λευκοκυττάρωσης (17780/μL) με εκσεσημασμένη ηωσινοφιλία (απόλυτος αριθμός 8000/μL-45%). Δεν υπήρχε ιστορικό ηπατικής νόσου, οι προηγούμενες εξετάσεις αίματος ήταν εντός φυσιολογικών ορίων, ενώ δεν ελάμβανε άλλη φαρμακευτική αγωγή. Ο υπέρηχος ήπατος περιέγραψε ήπια στεάτωση και μικρολιθίαση της χοληδόχου κύστης χωρίς συνοδό φλεγμονή ενώ η MRI/MRCP δεν ανέδειξε επιπλέον ευρήματα. Μικροβιολογικός έλεγχος για ηπατίτιδα Α, Β και C, κυτταρομεγαλοϊό, Epstein-Barr, HIV και Toxoplasma καθώς και η καλλιέργεια και παρασιτολογική εξέταση κοπράνων. Από ανοσολογικής πλευράς τα επίπεδα IgG levels ήταν υψηλά (2617 mg/dl) ενώ τα αντιπυρηνικά αντισώματα (ANA) ήταν θετικά σε τίτλο 1:160, αλλά τα ASMA, AMA και anti–LKM ήταν αρνητικά. Ο λοιπός έλεγχος (TSH, φερριτίνη, σερουλοπλασμίνη, επίπεδα α1 αντιθρυψίνης) ήταν φυσιολογικός.
Η προγραμματισμένη 4η έγχυση Vedolizumab (εβδομάδα 14 από έναρξης) αναβλήθηκε. Στις 26/01/2023 παρατηρήθηκε βελτίωση αλλά παρέμενε μια ηπιότερη εικόνα χολόστασης (WBC: 8700/μL – Eos: 840/μL, AST: 21 U/L, ALT: 28 U/L, ALP: 153 U/L, γGT: 90 U/L, IgG: 1847 mg/dL). Προκρίθηκε η επιλογή της διενέργειας βιοψίας ήπατος, που ανέδειξε εικόνα ενδοηπατικής χολόστασης μετρίου βαθμού και εστιακής αρχόμενης περιπυλαίας φλεγμονής με μεικτή διήθηση από ηωσινόφιλα και πλασματοκύτταρα ως επί φαρμακευτικής ηπατοπάθειας. Διεκόπη οριστικά η αγωγή και έγινε αλλαγή σε εναλλακτικό βιολογικό παράγοντα.
Συμπεράσματα: Χρειάζεται αυξημένη ευαισθησία και στενή παρακολούθηση των ασθενών που λαμβάνουν αγωγή με βιολογικούς παράγοντες ακόμη και στις περιπτώσεις με αναφερόμενο χαμηλό κίνδυνο ηπατοτοξικότητας.

eP108

ΑΝΑΠΤΥΞΗ ΝΕΟΠΛΑΣΙΑΣ ΣΤΗ ΝΕΟΛΗΚΥΘΟ

Εμμανουήλ Θ,[2] Λαζαρίδης Λ-Δ,[1] Πετρογιαννόπουλος Λ,[1] Παναγιωτακόπουλος Δ,[2] Δημητριάδη Α,[3]
[1]Γαστρεντερολόγος, Επιμελητής, Γαστρεντερολογική Ηπατολογική Κλινική, Metropolitan General Hospital, [2]Γαστρεντερολόγος, Διευθυντής, Γαστρεντερολογική Ηπατολογική Κλινική, Metropolitan General Hospital, [3]Παθολογοανατόμος, Παθολογοανατομικό Εργαστήριο, Metropolitan General Hospital

Εισαγωγή: οι συχνότερες επιπλοκές μετά από ολική κολεκτομή με σχηματισμό νεοληκύθου (IPAA) για ελκώδη κολίτιδα έχουν να κάνουν είτε με άμεσες μετεγχειρητικές επιπλοκές είτε με ανάπτυξη φλεγμονώδους διεργασίας όπως η ληκυθίτιδα. Η ανάπτυξη νεοπλάσματος εντός της νεοληκύθου αποτελεί μια σπάνια επιπλοκή.
Παρουσίαση περιστατικών: παρουσιάζουμε τις περιπτώσεις δύο ασθενών που ανέπτυξαν νεοπλασία στη νεολήκυθο μετά από επέμβαση ολικής κολεκτομής με σχηματισμό νεοληκύθου (IPAA) για ανθεκτική ελκώδη κολίτιδα.
Αμφότεροι εμφάνισαν αυξημένη συχνότητα κενώσεων που προσομοίαζε ανθεκτική ληκυθίτιδα και απώλεια βάρους.
Ο πρώτος ασθενής ανέπτυξε αδενοκαρκίνωμα στην προσιούσα έλικα της νεοληκύθου 15 έτη μετά την ολική κολεκτομή. Αντιμετωπίστηκε με εκτομή του όγκου, ανακατασκευή της νεοληκύθου και επικουρική χημειοθεραπεία. Λόγω κακής λειτουργικότητας του pouch ακολούθησε επέμβαση ειλεοστομίας τύπου αγκύλης και ο ασθενής βρίσκεται ελεύθερος νόσου 5 έτη μετά τη διάγνωση της νεοπλασίας. Ο δεύτερος ασθενής διεγνώσθη με στένωση στην ειλεοπρωκτική αναστόμωση με συνοδό ανάπτυξη αδενοκαρκινώματος στο σώμα της νεοληκύθου 20 έτη μετά την ολική κολεκτομή. Λόγω σοβαρής υποθρεψίας αντιμετωπίστηκε προσωρινά με επέμβαση ειλεοστομίας τύπου αγκύλης. Πρόκειται να οδηγηθεί σε περαιτέρω ριζική αντιμετώπιση (εκτομή της ληκύθου-χημειοθεραπεία) αφού βελτιωθεί η θρεπτική του κατάσταση.
Συμπεράσματα: ο κίνδυνος ανάπτυξης νεοπλασίας στη νεολήκυθο ενώ αποτελεί μια σπάνια επιπλοκή της επέμβασης IPAA πρέπει να βρίσκεται πάντοτε στη διαφορική διάγνωση ασθενών με ανθεκτική ληκυθίτιδα ειδικά τώρα καθώς η επιβίωση των ασθενών με επέμβαση IPAA συνεχώς αυξάνεται. Απαιτείται στενή επιτήρηση των ασθενών αυτών με ενδοσκόπηση σύμφωνα με τις τρέχουσες κατευθυντήριες οδηγίες.

eP109

ΓΙΓΑΝΤΙΑΙΟ ΑΙΜΑΓΓΕΙΩΜΑ ΗΠΑΤΟΣ ΕΚΔΗΛΩΘΕΝ ΩΣ ΠΑΡΑΤΕΙΝΟΜΕΝΟ ΕΜΠΥΡΕΤΟ-ΜΙΑ ΕΝΔΙΑΦΕΡΟΥΣΑ ΠΕΡΙΠΤΩΣΗ

Μανώλακα Χ, Καίκης Ά, Χατζηαντωνίου Α, Κουρούνας Ν, Σταμπόρη Μ, Κολαινής Β, Γόμπος Γ, Ψαρομπάς Ι, Παπαβασιλείου Κ, Κούρτης Δ, Βολονάκη Αι, Ισκά Π, Μιχαλάκης Ι, Γόμπος Ν, Διακονικόλα Δ, Καραταπάνης Σ
Α΄ Παθολογική Κλινική Γ.Ν. Ρόδου

Εισαγωγή: Τα αιμαγγειώματα του ήπατος αποτελούν τους συχνότερους καλοήθεις όγκους του ήπατος και συνήθως αποτελούν τυχαία απεικονιστικά ευρήματα. Τα γιγαντιαία αιμαγγειώματα (δ>5 εκ) συνήθως είναι ασυμπτωματικά και σπάνια εμφανίζουν επιπλοκές που χρήζουν παρέμβασης. Οι επιπλοκές που χρήζουν επέμβασης είναι η θρόμβωση η αιμορραγία και πιεστικά φαινόμενα στα γειτνιάζοντα όργανα. Αυτόματη η τραυματική ρήξη γιγαντιαίου αιμαγγειώματος είναι σπανία συνδυάζεται όμως με αυξημένη θνητότητα (36-39%). Σκοπός της μελέτης μας ήταν να παρουσιαστεί η περίπτωση ενός γιγάντιου αιμαγγειώματος που εμφάνισε διαπύηση και αντιμετωπίστηκε χειρουργικά με επιτυχία
Παρουσίαση περιστατικού: Πρόκειται για γυναίκα ηλικίας 43 ετών που προσήλθε στο νοσοκομείο μας λόγω παρατεινόμενης δεκατικής πυρετικής κίνησης από μηνός. Στον έλεγχο που έγινε για διερεύνηση του εμπυρέτου πραγματοποιήθηκε αξονική κοιλίας στην οποία διαπιστώθηκε ευμεγέθης ηπατική βλάβη AP λοβού ήπατος (16.6 X 12 εκ.) με χαρακτήρες γιγαντιαίου αιμαγγειώματος και κεντρικές υπόπυκνες περιοχές πιθανώς στο πλαίσιο νέκρωσης. Στο ιστορικό της ασθενούς αναφερόταν πρόσφατη επέμβαση συνδεσμοπλαστικής AP γόνατος με τη χρήση αυτολόγων μοσχευμάτων. Αφού αποκλείστηκε κάθε άλλο αίτιο πρόκλησης του εμπύρετου η ασθενής παραπέμφθηκε για χειρουργική εκτίμηση και αντιμετώπιση. Η ασθενής υποβλήθηκε σε επιτυχή επέμβαση εκτομής του επιπλακέντος αιμαγγειώματος και έκτοτε ευρίσκεται σε αρίστη γενική κατάσταση
Συμπεράσματα: Τα γιγαντιαία αιμαγγειώματα σπανίως μπορεί να εμφανίσουν κεντρική νέκρωση και να εκδηλωθούν σαν παρατεινόμενο εμπύρετο και χρήζουν χειρουργικής αντιμετώπισης

eP110

ΧΟΛΟΣΤΑΤΙΚΗ ΗΠΑΤΙΤΙΔΑ ΚΑΙ ΛΗΨΗ ΘΕΙΑΜΑΖΟΛΗΣ: ΜΙΑ ΣΠΑΝΙΑ ΑΝΕΠΙΘΥΜΗΤΗ ΕΝΕΡΓΕΙΑ

Φράγκου Ν.[1] Πανάς Π-Α,[1] Μπίνου Π,[1] Παπαλαυρέντιος Λ,[1] Γεωργοπούλου Β,[2] Χυτίρογλου Π,[3] Σινάκος Ε1
[1]Δ' Πανεπιστημιακή Παθολογική Κλινική, Αριστοτέλειο Πανεπιστήμιο Θεσσαλονίκης,, Θεσσαλονίκη, [2]Ακτινοδιαγνωστικό Εργαστήριο, Ιπποκράτειο Γενικό Νοσοκομείο Θεσσαλονίκης, Θεσσαλονίκη, [3]Εργαστήριο Γενικής Παθολογίας και Παθολογικής Ανατομικής, Ιατρική Σχολή, Αριστοτέλειο Πανεπιστήμιο Θεσσαλονίκης, Θεσσαλονίκη.

Εισαγωγή: Η θειαμαζόλη αποτελεί θεραπευτική επιλογή για τη συντηρητική αντιμετώπιση του υπερθυρεοειδισμού. Η χολοστατική ηπατίτιδα είναι εξαιρετικά σπάνια ανεπιθύμητη ενέργεια της θειαμαζόλης, για την οποία δεν υπάρχουν αρκετές αναφορές στη βιβλιογραφία. Παρουσιάζουμε την περίπτωση ασθενούς με χολοστατικό ίκτερο σχετιζόμενο με πρόσφατη έναρξη θειαμαζόλης.
Παρουσίαση περιστατικού: Άνδρας 56 ετών παρουσιάζεται στο Τμήμα Επειγόντων Περιστατικών του νοσοκομείου μας, λόγω ικτερικής χροιάς βλεννογόνων από 14ημέρου με συνοδό κνησμό. Αναφέρει επίσης εκσεσημασμένη απώλεια βάρους και όρεξης από εβδομάδων, στη διερεύνηση της οποίας διαπιστώθηκε υπερθυρεοειδισμός στο πλαίσιο νόσου Graves.Ο ασθενής ξεκίνησε αγωγή με θειαμαζόλη πριν από 30 ημέρες, την οποία διέκοψε, λόγω της εμφάνισης της ικτερικής χροιάς μία εβδομάδα πριν την προσέλευσή του. Το ατομικό του ιστορικό περιλαμβάνει σακχαρώδη διαβήτη και αρτηριακή υπέρταση, για τα οποία βρίσκεται σε αγωγή με νεμπιβολόλη, μετφορμίνη, εμπαγλιφλοζίνη ντουλαγλουτίδη και ινσουλίνη glargine. Κατά την κλινική εξέταση δεν διαπιστώνεται κάποιο παθολογικό σημείο, εκτός από ικτερική χροιά των βλεννογόνων, δρυφάδες στη ράχη και απίσχανση.Στον εργαστηριακό έλεγχο αναδεικνύεται αυξημένη τιμή χολερυθρίνης υπέρ της άμεσης (tBil=11.5mg/dl, dBil=8.3mg/dl), αυξημένες τιμές ηπατικών (SGOT=47U/L(<37), SGPT=119U/L(<45)) και χολοστατικών ενζύμων (ALP=291U/L(<120), γGT=185U/L(<55)). Οι τιμές των θυρεοειδικών ορμονών ήταν TSH=0.015 μIU/ml, FT4=0.98ng/dl. Οι εξετάσεις της συνθετικής λειτουργίας του ήπατος ήταν φυσιολογικές. Ακολούθως διενεργήθηκε απεικονιστικός έλεγχος με αξονική τομογραφία κοιλίας, μαγνητική τομογραφία άνω κοιλίας και μαγνητική ανάστροφη χολαγγειοπαγκρεατογραφία (MRCP), από τα οποία δεν ανεδείχθη απόφραξη του χοληφόρου δένδρου. Λόγω υψηλής υποψίας φαρμακευτικής αιτιολογίας για την κλινική εικόνα του ασθενούς, διεκόπη η χορήγηση ντουλαγλουτίδης, εμπαγλιφλοζίνης και μετφορμίνης και χορηγήθηκαν ουρσοδεοξυχολικό οξύ, υδροξυζίνη και χολεστυραμίνη για την αντιμετώπιση του κνησμού. Ωστόσο η κλινικοεργαστηριακή εικόνα του ασθενούς δεν βελτιώθηκε, με επιδείνωση του ίκτερου (tBilmax=23.11mg/dl, dBilmax=17.43 mg/dl) και των τιμών των θυρεοειδικών ορμονών (TSH=0.01μIU/ml, FT4=1.93 ng/dl). Διενεργήθηκε βιοψία ήπατος, από την οποία ανεδείχθη έντονη παρεγχυματική χολόσταση, συμβατή με φαρμακευτική αιτιολογία. Κατόπιν αυτών, έγινε έναρξη προπυλθειουρακίλης και μεθυλπρεδνιζολόνης, με αποτέλεσμα την σταδιακή κλινικοεργαστηριακή βελτίωση του ασθενούς, με ύφεση όλων των συμπτωμάτων. Η επανέναρξη της λοιπής αγωγής του, πλην της θειαμαζόλης, δεν οδήγησε σε επάνοδο της συμπτωματολογίας του.
Συμπεράσματα: Η θειαμαζόλη αποτελεί σπάνιο αίτιο ηπατοτοξικότητας. Οι απεικονιστικές και ιστολογικές εξετάσεις συμβάλλουν σημαντικά στην διαφορική διάγνωση αυτής της κλινικής κατάστασης.

eP111

ΕΝΔΟΣΚΟΠΙΚΗ ΠΟΛΥΠΕΚΤΟΜΗ ΣΕ ΚΙΡΡΩΤΙΚΟ ΑΣΘΕΝΗ ΜΕ ΘΡΟΜΒΟΠΕΝΙΑ ΜΕΤΑ ΑΠΟ ΧΟΡΗΓΗΣΗ AVATROMBOPAG

Πρωτοπαπάς Ά. Φιλιππίδης Α, Κυρίτση Β, Σαββόπουλος Χ, Πρωτοπαπάς Α
Ηπατογαστρεντερολογικό Τμήμα, Α΄ Προπαιδευτική Παθολογική Κλινική ΑΠΘ, ΠΓΝΘ ΑΧΕΠΑ

Εισαγωγή: Οι κιρρωτικοί ασθενείς συχνά αποκλείονται από επεμβατικές ενδοσκοπικές πράξεις ή λαμβάνουν ελλιπή ιατρική φροντίδα λόγω των πιθανών αιμορραγικών επιπλοκών, κυρίως ως αποτέλεσμα της θρομβοπενίας που παρουσιάζουν.
Παρουσίαση περιστατικού: άνδρας 44 ετών με ΜΑΣΗ κίρρωση ήπατος και θρομβοπενία (αιμοπετάλια <30 K/μL), υπεβλήθη σε ενδοσκοπικό έλεγχο παχέος εντέρου στα πλαίσια προμετασμοσχευτικού ελέγχου, όπου διεπιστώθη πολύποδας διαμέτρου 2,5 εκατοστών (Is κατά Paris) σε έδαφος πυλαίας κολοπάθειας, με ιστολογικά ευρήματα συμβατά με λαχνωτό αδένωμα. Ο ασθενής έλαβε αγωνιστή των υποδοχέων της θρομβοποιητίνης (avatrombopag). Μετά από αγωγή με avotrombopag για 5 ημέρες, εμφάνισε την 8η μέρα αύξηση του αριθμού των αιμοπεταλίων (>70 K/μL). Την 9η μέρα διενεργήθη ενδοσκοπική πολυπεκτομή με θερμό περιβρογχισμό μετά από υπέγερση με διάλυμα αδρεναλίνης και ακολούθως συρραφή του βλεννογονικού ελλείματος με μεταλλικά clips. Ο ασθενής παρέμεινε νήστις για 24 ώρες και δεν παρουσίασε άμεσες επιπλοκές (αιμορραγία, διάτρηση). Στα ιστολογικά ευρήματα αναφέρεται διηθητικό αδενοκαρκίνωμα παχέος εντέρου, με παρουσία νεοπλασματικών κυττάρων, μέτριας-καλής διαφοροποίησης σε έδαφος λαχνωτού αδενώματος, με παρουσία νεοπλασματικών κυττάρων στο εν τω βάθει ενδοσκοπικό όριο εκτομής. Ο ασθενής υπεβλήθη ακολούθως σε χειρουργική εκτομή του αδενοκαρκινώματος μετά από 2ο σχήμα avatrombopag, χωρίς αιμορραγικές επιπλοκές.
Συμπεράσματα: Η χρήση του avatrombopag επιτρέπει την ασφαλή ενδοσκοπική πολυπεκτομή ευμεγεθών πολυπόδων του παχέος εντέρου σε κιρρωτικούς ασθενείς με σημαντική θρομβοπενία.

eP112

ΟΞΕΙΑ ΕΚΚΟΛΠΩΜΑΤΙΤΙΔΑ: ΜΙΑ ΣΠΑΝΙΑ ΕΠΙΠΛΟΚΗ ΤΗΣ ΚΟΛΟΝΟΣΚΟΠΗΣΗΣ

Λαζαρίδης Λ-Δ.[1] Πετρογιαννόπουλος Λ[1], Παναγιωτακόπουλος Δ,[2] Εμμανουήλ Θ[2]
[1]Γαστρεντερολόγος-Επιμελητής-Γαστρεντερολογική Ηπατολογική Κλινική, Metropolitan General Hospital, [2]Γαστρεντερολόγος-Διευθυντής-Γαστρεντερολογική Ηπατολογική Κλινική, Metropolitan General Hospital

Εισαγωγή: Η παρουσία εκκολπωμάτων είναι το συχνότερο παθολογικό εύρημα σε κολονοσκοπήσεις ιδιαίτερα σε ασθενείς >50 ετών. Οι ασθενείς με εκκολπώματα διατρέχουν κίνδυνο 5% να αναπτύξουν εκκολπωματίτιδα, ενώ μετά από επεισόδιο εκκολπωματίτιδας συνιστάται έλεγχος με κολονοσκόπηση μετά από 8 εβδομάδες.
Παρουσίαση περιστατικού: Παρουσιάζουμε τις περιπτώσεις δύο ασθενών, οι οποίοι υπεβλήθησαν σε προγραμματισμένη κολονοσκόπηση στο νοσοκομείο μας το τελευταίο έτος. Η πρώτη ασθενής 68 ετών υπεβλήθη σε διαγνωστική κολονοσκόπηση μετά από πρόσφατο επεισόδιο εκκολπωματίτιδας προ 10 εβδομάδων, η οποία ανέδειξε εκκολπώματα αριστερού κόλου. Ο δεύτερος ασθενής 73 ετών υπεβλήθη σε κολονοσκόπηση επιτήρησης μετά από πολυποδεκτομή όπου ανευρέθη πολύποδας ανιόντος 2 εκ, ο οποίος αφαιρέθηκε με EMR και εκκολπωμάτωση σιγμοειδούς. Δώδεκα ώρες μετά την κολονοσκόπηση και οι δύο ασθενείς παρουσίασαν άλγος υπογαστρίου το οποίο δεν υποχωρούσε με αναλγητικά και δεκατική πυρετική κίνηση. Υπεβλήθησαν σε εργαστηριακό έλεγχο που ανέδειξε λευκοκυττάρωση και αύξηση δεικτών φλεγμονής και σε CT κοιλίας που ανέδειξε εκκολπωματίτιδα Hinchey 1a. Και οι δύο ετέθησαν σε per os αντιβιοτικά και υδρική δίαιτα παρουσιάζοντας σταδιακή ύφεση της συμπτωματολογίας τους.
Συμπεράσματα: Η εκκολπωματίτιδα είναι μια σπάνια επιπλοκή της κολονοσκόπησης που μπορεί να εμφανιστεί ακόμα και σε διαγνωστικές ενδοσκοπήσεις. Σε ασθενείς με εκκολπώματα που παρουσιάζουν συμβατή συμπτωματολογία πρέπει πάντοτε να γίνεται απεικονιστικός έλεγχος προς αποκλεισμό της νόσου. Οι περιπτώσεις εκκολπωματίτιδας μετά από κολονοσκόπηση διαδράμουν συνήθως με ήπια κλινική πορεία και πρέπει να αντιμετωπίζονται όπως και τα κλασικά επεισόδια εκκολπωματίτιδας.

eP113

ΣΥΝΔΡΟΜΟ PEUTZ-JEGHERS ΚΑΙ ΣΥΣΧΕΤΙΣΗ ΜΕ ΓΕΝΕΤΙΚΕΣ ΑΛΛΑΓΕΣ

Καρακασίδη Μ,[1] Καρακασίδης Ευ[2]
[1]Τμήμα Βιολογίας, Αριστοτέλειο Πανεπιστήμιο Θεσσαλονίκης, Θεσσαλονίκη, [2]Α΄ Παθολογική Κλινική Γενικό Νοσοκομείο Βόλου, Βόλος

Εισαγωγή: Το σύνδρομο Peutz-Jeghers είναι μια αυτοσωμική επικρατούσα νόσος που οφείλεται σε μετάλλαξη του γονιδίου STK11 και χαρακτηρίζεται από δερματικά εξανθήματα και αμαρτωματώδεις πολύποδες στο γαστρεντερικό σύστημα. Το σύνδρομο αυτό σχετίζεται με αυξημένο κίνδυνο εμφάνισης καρκίνου του παχέος εντέρου καθώς και άλλων νεοπλασιών με κυριότερες του μαστού, του πνεύμονα και του παγκρέατος
Σκοπός: Σκοπός της παρούσας εργασίας είναι η ανεύρεση γενετικών αλλαγών, η συσχέτιση τους με διάφορους φαινοτύπους του συνδρόμου καθώς και τη πρόγνωση του με σκοπό την εξατομικευμένη αντιμετώπιση των ασθενών
Υλικό-μέθοδοι: Έγινε αναζήτηση στη βάση δεδομένων Scopus με τις κωδικές λέξεις STK11 AND germline AND mutation και από τα άρθρα που ανευρεύθησαν ανασκοπήθηκαν μόνο πρωτότυπες εργασίες στην αγγλική γλώσσα
Συμπεράσματα: Στο γονίδιο STK11 παρατηρείται ένα ευρύ φάσμα γενετικών μεταλλάξεων με κυριότερες αυτές που αφορούν σε αλλαγή αναγνωστικού πλαισίου και πρόωρου κωδικονίου λήξης ενώ με μικρότερη συχνότητα εντοπίζονται διαγραφές, εισαγωγές ή αντινοηματικές μεταλλάξεις. Άξιο αναφοράς είναι ότι από τα 9 εξόνια του γονιδίου STK11 δεν έχει καταγραφεί στη βιβλιογραφία καμία μετάλλαξη στο εξόνιο 9 ενώ η θέση και το είδος των μεταλλάξεων φαίνεται να σχετίζονται με τον κίνδυνο εμφάνισης καρκίνου, όπως συμβαίνει με τις μεταλλάξεις στο εξόνιο 3 που σχετίζονται με αυξημένο κίνδυνο εμφάνισης κακοήθειας. Μελλοντικός στόχος είναι αυτή η ανεύρεση των γενετικών αλλαγών στο γονίδιο STK11 να χρησιμοποιηθεί για την πρόωρη διάγνωση όπως για παράδειγμα τα πολυγονιδιακά πάνελ, την ανεύρεση φαρμακευτικής αντιμετώπισης του συνδρόμου πέραν της καθιερωμένης καθώς και για την εξατομικευμένη αντιμετώπιση των ασθενών

eP114

ΕΠΙΠΟΛΑΣΜΟΣ ΚΑΙ ΣΗΜΑΣΙΑ ΤΗΣ ΚΙΡΡΩΤΙΚΗΣ ΜΥΟΚΑΡΔΙΟΠΑΘΕΙΑΣ ΣΤΗΝ ΕΠΙΒΙΩΣΗ ΤΩΝ ΑΣΘΕΝΩΝ ΜΕ ΜΗ ΑΝΤΙΡΡΟΠΟΥΜΕΝΗ ΚΙΡΡΩΣΗ

Σκουλούδη Μ.[1] Μπόνου Μ,[1] Αδαμάντου Μ,[2] Παραστατίδου Δ,[3] Καπέλιος Χ,[1] Μασούρα Κ,[1] Ευσταθόπουλος Ε,[4] Αγγέλη Κ,[5] Παπαθεοδωρίδης Γ,[3] Μπαρμπετσέας Ι,[1] Χολόγκιτας Ε[2]
[1]Καρδιολογική κλινική, ΓΝΑ «Λαϊκό», Αθήνα, [2]Α' Παθολογική κλινική, Ιατρική σχολή ΕΚΠΑ, ΓΝΑ «Λαϊκό», Αθήνα, [3]Γαστρεντερολογική κλινική, Ιατρική σχολή ΕΚΠΑ, ΓΝΑ «Λαϊκό», Αθήνα, [4]Β' Εργαστήριο Ακτινολογίας, Ιατρική σχολή ΕΚΠΑ, Αθήνα, [5]Α' Καρδιολογική Κλινική, Ιατρική σχολή ΕΚΠΑ, ΓΝΑ «Ιπποκράτειον», Αθήνα

Εισαγωγή: Η παθογένεια της κιρρωτικής μυοκαρδιοπάθειας (ΚΚΜ) δεν έχει πλήρως κατανοηθεί, ο επιπολασμός της καταγράφεται κυμαινόμενος, ενώ η σημασία της στην επιβίωση των ασθενών με κίρρωση παραμένει αμφιλεγόμενη.
Σκοπός: Σκοπός της μελέτης είναι να περιγράψει τη συχνότητα της ΚΚΜ και τη σημασία της στην επιβίωση.
Υλικό και Μέθοδος: Στη μελέτη συμπεριλήφθησαν προοπτικά 135 σταθεροί κιρρωτικοί ασθενείς που προσήλθαν στο μεταμοσχευτικό κέντρο του ΓΝΑ «ΛΑΙΚΟ» για πιθανή ένταξη στη λίστα μεταμόσχευσης ήπατος και εκτιμήθηκαν υπερηχοκαρδιογραφικά. Η ΚΚΜ ορίστηκε με βάση τις τελευταίες κατευθυντήριες οδηγίες με βάση τη συστολική και/ή διαστολική δυσλειτουργία.
Αποτελέσματα: Η μέση ηλικία ήταν 55,2±11 έτη και 88 (65,2%) ασθενείς ήταν άνδρες. Ο μέσος χρόνος παρακολούθησης ήταν 14,9 μήνες. Το μέσο MELD score ήταν 14±5,6. Από ιογενή ηπατίτιδα έπασχαν 33 (24,4%) ασθενείς, ενώ 37 (27,4%) είχαν ιστορικό κατάχρησης αλκοόλ. Ιστορικό κιρσορραγίας, ηπατικής εγκεφαλοπάθειας και αυτόματης βακτηριακής περιτονίτιδας καταγράφηκε σε 23%, 19,3%, και 15,6%, αντίστοιχα. Από κιρρωτική μυοκαρδιοπάθεια έπασχαν 11 (8,1%) ασθενείς. Δε διαπιστώθηκε συσχέτιση μεταξύ της ΚΚΜ με την αρτηριακή υπέρταση (p=0,56), το σακχαρώδη διαβήτη (p=0,92) ή την αιτιολογία της κίρρωσης (p>0,05). Οι ασθενείς με ΚΚΜ, σε σχέση με εκείνους χωρίς ΚΚΜ είχαν παρόμοια MELD (12,2±2,6 έναντι 14,1±5,7, p=0,51) και CTP score (7,1±,6 έναντι 7,6±2,4, p=0,74) και επίπεδα καρδιακών βιοδεικτών (διάμεσος NT-proBNP: 153 έναντι 111 pg/mL, p=0,52; hs-tnT 10,5 έναντι 8 pg/mL, p=0,64). Δε διαπιστώθηκε συσχέτιση μεταξύ της ΚΚΜ και της θνητότητας (log rank, p=0,18).
Συμπεράσματα: Στο δικό μας πληθυσμό κιρρωτικών μικρό ποσοστό των ασθενών πάσχει από ΚΚΜ, η οποία δε φαίνεται να σχετίζεται με τη θνητότητα.

eP115

ΛΕΥΚΟΠΛΑΚΙΑ ΟΙΣΟΦΑΓΟΥ, ΜΙΑ ΣΠΑΝΙΑ ΑΙΤΙΑ ΕΝΣΦΗΝΩΣΗΣ ΒΛΩΜΟΥ

Περλεπέ Ν,[1] Αξιάρης Γ,[1] Μιχαηλίδης Κ,[2] Λίλλης Μ,[2] Λαζαρίδης Ν,[3] Φράγκου Ε[1]
[1]Γαστρεντερολόγος, Γαστρεντερολογικό τμήμα, Γενικό Νοσοκομείο Λευκωσίας, Λευκωσία, Κύπρος, [2]Παθολογοανατόμος, Παθολογοανατομικό τμήμα, Γενικό Νοσοκομείο Λευκωσίας, Λευκωσία, Κύπρος, [3]Gastroenterologist, Royal Free Unit for Endoscopy, Royal Free Hospital, London, United Kingdom

Εισαγωγή: Η λευκοπλακία (ή επιδερμοειδής μεταπλασία) οισοφάγου (ΛΟ) αποτελεί μια σπάνια οντότητα με μη σαφή αιτιολογία. Η ΛΟ παρατηρείται κυρίως σε γυναίκες μέσης ηλικίας με εντόπιση στη μεσότητα του οισοφάγου, με τη δυσφαγία να αποτελεί το κύριο σύμπτωμα. Παράγοντες κινδύνου αποτελούν το κάπνισμα, το αλκοόλ και η γαστροοισοφαγική παλινδρόμηση. Η ΛΟ θεωρείται προκαρκινωματωδης βλάβη σχετιζόμενη με το πλακώδες καρκίνωμα του οισοφάγου.
Κλινική περίπτωση: Ασθενής άνδρας 75 ετών παρουσιάστηκε με ενσφήνωση βλωμού ενώ το τελευταίο έτος αναφέρει διαλείποντα επεισόδια δυσφαγίας στα στερεά. Από το ιατρικό του ιστορικό αναφέρεται σακχαρώδης διαβήτης, αρτηριακή υπέρταση, στεφανιαία νόσος, παχυσαρκία (BMI 39.1) και είναι χρόνιος καπνιστής (50pack-year).
Η ενδοσκόπηση ανέδειξε παρουσία ενσφηνωμένου βλωμού κρέατος στην μεσότητα του οισοφάγου, ο οποίος αφαιρέθηκε ενδοσκοπικά. Στη συνέχεια ο βλεννογόνος από τα 24 εκ. έως τα 35 εκ. ελέγχθηκε με λευκωπή οζώδη διαμόρφωση με 3 οζίδια, διαμέτρου 10–15 χιλ. Η παθολογοανατομική έκθεση ανέδειξε υπερορθοκεράτωση συμβατή με λευκοπλακία χωρίς δυσπλασία. Ο ασθενής αντιμετωπίστηκε με αναστολείς αντλίας πρωτονίων. Διενεργήθηκε απεικονιστικός έλεγχος με αξονική τομογραφία και ενδοσκοπικό υπερηχογράφημα που ανέδειξαν πάχυνση του τοιχώματος του οισοφάγου χωρίς παρουσία διογκωμένων λεμφαδένων. Στο πλαίσιο των ενδοσκοπικών επανελέγχων ανά τρίμηνο, οι οζώδες βλάβες ΛΟ παρουσίασαν χαμηλόβαθμη δυσπλασία, διενεργήθηκε η ενδοσκοπική τους αφαίρεση σε τρείς συνεδρίες, χωρίς επιπλοκές και ακολουθείται θερμοκαυτηρίαση με APC των επίπεδων βλαβών σε τακτές συνεδρίες.
Συμπέρασμα: Η ΛΟ είναι σπάνια προκαρκινωματωδης οντότητα που μπορεί να εμφανιστεί με δυσφαγία και ενσφήνωση βλωμού και δεν υπάρχουν κατευθυντήριες οδηγίες για την αντιμετώπιση της.

eP116

ΟΣΤΙΚΗ ΜΕΤΑΠΛΑΣΙΑ ΣΕ ΝΕΑΝΙΚΟ ΓΑΣΤΡΙΚΟ ΠΟΛΥΠΟΔΑ

Αξιάρης Γ,[1] Περλεπέ Ν,[1] Λίλλης Μ,[2] Λαζαρίδης Ν,[3] Φράγκου Ε[1]
[1]Γαστρεντερολόγος, Γαστρεντερολογικό τμήμα, Γενικό Νοσοκομείο Λευκωσίας, Λευκωσία, Κύπρος, [2]Παθολογοανατόμος, Παθολογοανατομικό τμήμα, Γενικό Νοσοκομείο Λευκωσίας, Λευκωσία, Κύπρος, [3]Gastroenterologist, Royal Free Unit for Endoscopy, Royal Free Hospital, London, United Kingdom

Εισαγωγή: Η μεσεγχυματική μεταπλασία και ιδιαίτερα η οστική μεταπλασία (ΟΜ) αποτελεί σπάνιο εύρημα στο πεπτικό σύστημα. Περιστασιακά παρατηρείται σε κακοήθεις όγκους και πολύ σπάνια σε καλοήθεις πολύποδες. Η ΟΜ παρατηρείται συχνότερα σε πολύποδες παχέος εντέρου και εξαιρετικά σπάνια σε γαστρικούς πολύποδες. ΟΜ έχει παρατηρηθεί σε νεανικούς αμαρτωματώδεις πολύποδες είτε σποραδικά είτε στα πλαίσια του συνδρόμου Peutz-Jeghers.
Κλινική περίπτωση: Ασθενής άνδρας 34 ετών, με ατομικό αναμνηστικό μη αντιρροπούμενης κίρρωσης ήπατος αλκοολικής αιτιολογίας και κατάθλιψης, παρουσιάστηκε με σοβαρή σιδηροπενική αναιμία. Από τον έλεγχο αναγνωρίστηκε μικροκυτταρική αναιμία (Hb 7,9 g/dl και MCV 60,4 fL) και MELD-Na score 16. Η ενδοσκόπηση ανωτέρου πεπτικού ανέδειξε μικρούς κιρσούς οισοφάγου, ήπια πυλαία γαστροπάθεια, δύο επίπεδους πολύποδες (0-IIa κατά Paris) στο σώμα του στομάχου, διαμέτρου 10χιλ. και έναν έμμισχο πολύποδα (Ip κατά Paris), μεγέθους 15χιλ. στο άντρο του στομάχου, οι οποίοι αφαιρέθηκαν ενδοσκοπικά. Η ιστολογική έκθεση ανέδειξε δύο υπερπλαστικούς πολύποδες σώματος χωρίς δυσπλασία και έναν νεανικό πολύποδα άντρου με ΟΜ. Σημειώνεται ότι δεν ανιχνεύτηκε ελικοβακτηρίδιο του πυλωρού ούτε άλλη εστία δυσπλασίας. Σε ενδοσκοπικό επανέλεγχο τρείς μήνες μετά δεν ανευρεθήκαν βλάβες.
Συμπέρασματα: Η ΟΜ αποτελεί σπάνιο εύρημα χωρίς ειδικά ενδοσκοπικά χαρακτηριστικά και η διάγνωση τίθεται παθολογοανατομικά.

eP117

ΣΠΑΝΙΑ ΚΛΙΝΙΚΗ ΠΕΡΙΠΤΩΣΗ ΑΣΘΕΝΟΥΣ ΜΕ ΠΥΟΓΟΝΟ ΚΟΚΚΙΩΜΑ ΟΙΣΟΦΑΓΟΥ

Τσιολακίδου Γ,[1] Λαμούρη Χ,[2] Τάτσιου Ζ,[3] Τζιλβές Δ[4]
[1]Διευθύντρια Γαστρεντερολογίας, Γαστρεντερολογικό τμήμα ΓΝ Καβάλας, [2]Επικουρική Γαστρεντερολογίας, Γαστρεντερολογικό τμήμα ΓΝ Καβάλας, [3]Επιμελήτρια Α΄ Παθολογοανατομικής ΓΝ Καβάλας, [4]Προϊστάμενος-Διευθυντής Γαστρεντερολογικό-Ογκολογικό τμήμα ΑΝΘ Θεαγένειο

Εισαγωγή: Το πυογόνο κοκκίωμα είναι επίκτητος καλοήθης αγγειωματώδης όγκος του δέρματος. Πρόκειται για έναν όγκο, ο οποίος υπερπλάσσεται έντονα, με συνέπεια να συγχέεται συχνά με όγκους κακοήθους αιτιολογίας. Ουσιαστικά πρόκειται για φλεγμονώδη υπερπλασία. Πολύ σπάνια εμφανίζεται στο γαστρεντερικό σύστημα – με εξαίρεση την στοματική κοιλότητα, όπου η επίπτωσή του είναι υψηλή. Η αιτιολογία είναι άγνωστη. Έχουν ενοχοποιηθεί τοπικοί ερεθισμοί, τραυματισμοί και φάρμακα.
Παρουσίαση περιστατικού: Ασθενής 45ετών, θήλυ, με αναφερόμενη γνωστή ΓΟΠΝ υποβλήθηκε σε ενδοσκόπηση ανώτερου πεπτικού. Η εξέταση ανέδειξε δίλοβο πολυποειδές μόρφωμα με ομαλή, εξέρυθρη επιφάνεια στο κάτω τριτημόριο του οισοφάγου από την οποία ελήφθησαν βιοψίες. Ιστολογικά επρόκειτο για ογκόμορφη αλλοίωση εντός του χορίου με μορφολογικά χαρακτηριστικά συμβατά με αιμαγγείωμα-πυογόνο κοκκίωμα, το οποίο εξέλκωνε τον υπερκείμενο βλεννογόνο εστιακά, ο οποίος επαλειφόταν από πλακώδες επιθήλιο. Ο ανοσοϊστοχημικός έλεγχος απέβη θετικός για CD31 και CD34, ενώ ο δείκτης κυτταρικού πολλαπλασιασμού Ki67 δεν ήταν αυξημένος. Ακολούθως πραγματοποιήθηκε ενδοσκοπικό υπερηχογράφημα με ευρήματα υποηχοϊκής, ομοιογενούς σε εμφάνιση υποβλεννογόνιας βλάβης. Οι βλάβες αυτές όταν ανακαλύπτονται στην ενδοσκόπηση θα πρέπει να αφαιρούνται για την αποφυγή δυνητικών επιπλοκών. Στην ασθενή προτάθηκε ενδοσκοπική υποβλεννογόνιος διατομή (Endoscopic Submucosal Dissection, ESD).
Συμπεράσματα: Το πυογόνο κοκκίωμα του οισοφάγου είναι σπάνιο. Ελάχιστες αναφορές υπάρχουν στην βιβλιογραφία. Η γνώση του είναι σημαντική καθώς μπορεί να αποτελέσει αίτιο αιμορραγίας πεπτικού, αλλά κυρίως γιατί απαιτεί διαφοροδιάγνωση από τον οισοφαγικό καρκίνο. Επιπλέον, η περίπτωση αυτή αναδεικνύει τη σημασία της προσεκτικής συσχέτισης μεταξύ ενδοσκοπικών και ιστολογικών ευρημάτων με σκοπό την ορθή διάγνωση.

eP118

ΣΠΑΝΙΑ ΠΕΡΙΠΤΩΣΗ HSV-I ΟΙΣΟΦΑΓΙΤΙΔΑΣ ΣΕ ΑΝΟΣΟΕΠΑΡΚΗ ΑΣΘΕΝΗ

Γεωργίου Ε, Κοτζαγιαννίδου Ε, Γερασιμάτος Γ, Θάνος Χ, Γεωργακοπούλου Ν, Νταϊλιάνας Δ, Πισκόπου Δ, Μπραϊμάκης Α, Στρίκη Α, Μιχαλόπουλος Γ, Θεοδωρόπουλος Λ, Τουμπέλης Κ, Καρούμπαλης Ι
Γαστρεντερολογική Κλινική, Γενικό Νοσοκομείο Αθηνών «Γ. Γεννηματάς»'

Εισαγωγή: Η ερπητική οισοφαγίτιδα, σπάνια, απαντάται σε άτομα ανοσοεπαρκή. Η συνήθης κλινική εικόνα περιλαμβάνει δυσφαγία, οδυνοφαγία, εμπύρετο, οπισθοστερνικό άλγος και ναυτία, ενώ σπανιότερα αιμορραγία.
Κλινικό περιστατικό: Ασθενής, 26 ετών, παραπέμφθηκε στα επείγοντα του νοσοκομείου μας, λόγω δυσφαγίας, οδυνοφαγίας και εμπυρέτου από τετραημέρου, επισυνάπτοντας γαστροσκόπηση, που έθετε υπόνοια μυκητιασικής οισοφαγίτιδας. Ο εργαστηριακός έλεγχος έδειξε αύξηση δεικτών φλεγμονής, ενώ η αξονική τραχήλου-θώρακος πάχυνση τοιχώματος κατωτέρου οισοφάγου και διόγκωση λεμφαδένων κατά μήκος του οισοφάγου. Έγινε γαστροσκόπηση που ανέδειξε γραμμοειδή, ατρακτοειδή και στρογγυλά έλκη σε άνω, ενώ σε μέσο και κάτω τριτημόριο, ο οισοφάγος ήταν διάχυτα πάσχων ελκωτικός. Ελήφθησαν βιοψίες, εστάλη PCR ιστού για HSV και PCR στο αίμα για HSV, CMV,EBV. Στη λήψη ιστορικού αναφέρθηκε επαφή με άτομο που είχε επιχείλιο έρπη. Αρχικά, τέθηκε αγωγή με Πιπερακιλλίνη Ταζομπακτάμη, ενώ μετά από θετικοποίηση PCR έναντι HSV I, τόσο στο βιοπτικό υλικό, όσο και στο αίμα, ακολούθησε ενδοφλεβίως, αγωγή με Ασικλοβίρη. Βελτιωμένη κλινικοεργαστηριακά, η ασθενής συνέχισε με από του στόματος Βαλακυκλοβίρη, συγχορηγούμενη με ppis και εξήλθε με οδηγίες για συνέχιση της αγωγής και ενδοσκοπικό επανέλεγχο. Στον τελευταίο, τέθηκε η υπόνοια ηωσινοφιλικής οισοφαγίτιδας.
Συμπέρασμα: Αν και σπάνια σε ανοσοεπαρκείς ασθενείς, η HSV οισοφαγίτιδα θα πρέπει να τίθεται στη διαφοροδιάγνωση και αυτών των ασθενών, όταν η κλινικοεργαστηριακή εικόνα είναι συνηγορητική. Η HSV οισοφαγίτιδα μπορεί να συσχετίζεται και με ηωσινοφιλική οισοφαγίτιδα.

eP119

ΑΙΜΟΡΡΑΓΙΑ ΠΕΠΤΙΚΟΥ ΩΣ ΠΡΩΤΟΕΚΔΗΛΩΣΗ ΔΙΗΘΗΤΙΚΟΥ ΜΕΣΕΓΧΥΜΑΤΙΚΟΥ ΟΓΚΟΥ

Χρύσανθος Ν,[1] Μουδατσάκης Ν,[2] Χατζηγεωργίου Λ,[2] Καφούση Μ[3]
[1]Γαστρεντερολογικό τμήμα Γενικού Νοσοκομείου Αγίου Νικολάου Κρήτης (ΓΝΑΝ), [2]Χειρουργική κλινική ΓΝΑΝ, [3]Ιδιώτης-Παθολογοανατόμος

Εισαγωγή: Οι στρωματικοί όγκοι είναι οι συνηθέστεροι όγκοι του πεπτικού συστήματος. Αναδύονται από τα διάμεσα κύτταρα Cajal. Διαδράμουν ασυμπτωματικά ή με ήπια συμπτώματα (κοιλιακή διάταση, άλγος). Συχνότερα είναι αυτά του στομάχου και του λεπτού έντερου. Η χειρουργική αφαίρεση ενδείκνυται σε εντοπισμένους μή μεταστατικούς και η χορήγηση αναστολέα τυροσινικής κινάσης σε μεταστατικούς ή μή εξαιρέσιμους όγκους.
Παρουσίαση περιστατικού: Ασθενής 61 ετών εισήχθη με κλινική εικόνα αιμορραγίας ανώτερου πεπτικού. Ο ασθενής παρουσίαζε μέλαινες κενώσεις και πτώση της Hb. Από το ατομικό αναμνηστικό είχε υπέρταση, υπερτροφία προστάτη και δεν ελάμβανε αντιθρομβωτική αγωγή. Ο ασθενής μετά την αιμοδυναμική του σταθεροποίηση υπεβλήθη σε επείγουσα γαστροσκόπηση η οποία ανέδειξε στο μείζον τόξο του στομάχου ευμεγέθη ελκωτικό κρατήρα Δ=1.5X1.5cm με καθαρό πυθμένα (Forrestt III). Ληφθησαν βιοψίες με αίσθηση σκληρίας. Η CT εντόπισε ανομοιογενή μάζα με σκιαγραφική ενίσχυση στο μείζον τόξο εξωφυτικά στην περιοχή του σπληνογαστρικού συνδέσμου με επέκταση μέχρι τον διαφραγματικό υπεζωκότα. Απουσία παθολογικών περιοχικών λεμφαδένων. Η ιστολογική εξέταση ανέδειξε νεοπλασματική αλλοίωση αποτελούμενη από μεσομεγέθη ατρακτόμορφα και επιθηλιόμορφα κύτταρα με ηωσινόφιλο κυτταρόπλασμα, μέτρια κυτταρική ατυπία και λίγες μιτώσεις εντός μυξοειδούς υποστρώματος. Η ανοσοϊστοχημεία ανέδειξε θετικότητα για c kit, CD34 και DOG1. Ο δείκτης κυτταρικού πολλαπλασιασμού M1B1 απέβη θετικός στο 15% των νεοπλασματικών κυττάρων. Η όλη εικόνα αφορά σε μεσεγχυματικό νεόπλασμα στομάχου με συνδυασμένους ανοσομορφολογικούς χαρακτήρες ενδεικτικούς στρωματικού όγκου του ΓΕΣ.
Συμπέρασμα: Οι στρωματικοί όγκοι αν και σπάνια μπορεί να εκδηλωθούν ως αιμορραγία πεπτικού επιβάλουν τη λήψη των βιοψιών ει δυνατόν από την αρχική ενδοσκόπηση με στόχο την ταχύτερη διαχείριση του ασθενή.

eP120

ΠΕΡΙΓΡΑΦΗ ΕΠΙΠΛΕΓΜΕΝΗΣ ΚΛΙΝΙΚΗΣ ΠΕΡΙΠΤΩΣΗΣ ΑΣΘΕΝΟΥΣ ΜΕ ΡΑΓΕΙΣΑ ΑΙΜΟΡΡΑΓΙΚΗ ΚΥΣΤΗ ΗΠΑΤΟΣ ΣΕ ΕΔΑΦΟΣ ΠΟΛΥΚΥΣΤΙΚΗΣ ΝΟΣΟΥ ΗΠΑΤΟΣ-ΝΕΦΡΩΝ

Σωτηρόπουλος Χ, Κωνσταντάκης Χ, Αμπαζής Ο, Διαμαντοπούλου Γ, Θεοχάρης Γ, Τριάντος Χ, Θωμόπουλος Κ
Γαστρεντερολογική Κλινική, Πανεπιστημιακό Γενικό Νοσοκομείο Πατρών, Πάτρα

Εισαγωγή: Η πολυκυστική νόσος του ήπατος (PLD) εμφανίζεται είτε ως πρωτογενής αυτοσωμική επικρατούσα πολυκυστική νόσος του ήπατος (ADPLD), είτε σχετίζεται με πολυκυστικούς νεφρούς (ADPKD). Η φυσική ιστορία των ηπατικών κύστεων είναι να αυξάνονται σε μέγεθος και αριθμό, προκαλώντας ηπατομεγαλία και ανεπάρκεια. Θα πρέπει να αντιμετωπίζεται μόνο η συμπτωματική ηπατομεγαλία (πόνος, αδυναμία σίτισης, απώλεια βάρους, δύσπνοια) ή κυστικές επιπλοκές όπως λοίμωξη, ρήξη ή ενδοκυστική αιμορραγία (10-30%). Οι τρέχουσες θεραπευτικές επιλογές περιλαμβάνουν: φαρμακοθεραπεία (ανάλογα σωματοστατίνης), αναρρόφηση-σκληροθεραπεία, ανοιχτή ή λαπαροσκοπική θυριδοποίηση κύστης με ή χωρίς ηπατεκτομή και μεταμόσχευση ήπατος.
Περιγραφή περιστατικού: Περιγράφουμε γυναίκα 64 ετών με ιστορικό αρτηριακής υπέρτασης, υποθυρεοειδισμού και πολυκυστικής νόσου ήπατος-νεφρών που προσήλθε με από εβδομάδος επιγαστραλγία με έντονη ευαισθησία δεξιού υποχονδρίου, ενώ από τον εργαστηριακό έλεγχο αναδείχθηκε ορθόχρωμη αναιμία και διαταραχή της ηπατικής βιοχημείας, χωρίς διαταραχή νεφρικής λειτουργίας (Hct: 32,6 %, Hb: 10,6 g/dL, WBCs: 1,9 K/μl, PLTs: 95 K/μl, PT: 12,8 sec, INR: 0,9, aPTT: 33,2 sec, TBL: 0,81 mg/dl, DBL: 0,54 mg/lL, AST: 427 U/l, ALT: 172 U/l, γ-GT: 697 U/l, ALP: 731 U/l, LDH: 255 U/l). Η ασθενής υποβλήθη σε επείγουσα CT κοιλίας όπου αναδείχθηκε αιμορραγική κύστη με στοιχεία μικρορήξης του τοιχώματός της (Εικόνα) και σε MRCP με ανάδειξη τοπικά διατεταμένων ενδοηπατικών χοληφόρων παρακείμενα της αιμορραγικής κύστης και παρουσία μικρών ελλειμάτων πλήρωσης εντός αυτών συμβατών με μικρούς θρόμβους. Η ασθενής έλαβε συντηρητική αγωγή με ενδοφλέβια χορήγηση υγρών, αντιβιοτικής και αναλγητικής αγωγής με σταδιακή κλινική και εργαστηριακή βελτίωση, ενώ παραπέμφθηκε για εκτίμηση σε ειδικό κέντρο μεταμοσχεύσεων.
Συμπεράσματα: Λαμβάνοντας υπόψη το υψηλό ποσοστό υποτροπών, τις σοβαρές επιπλοκές και τη θνητότητα της ADPKD, είναι απαραίτητο να εξετάζονται προσεκτικά οι ενδείξεις για κάθε θεραπεία και να παραπέμπεται ο ασθενής σε εξειδικευμένα κέντρα.

Βιβλιογραφικές αναφορές

van Aerts RMM, van de Laarschot LFM, Banales JM, Drenth JPH. Clinical management of polycystic liver disease. *Journal of hepatology* 2018, 68:827–837. https://doi.org/10.1016/j.jhep.2017.11.024
Aussilhou B, Dokmak S, Dondero F, Joly D, Durand F, Soubrane O, Belghiti J. Treatment of polycystic liver disease. Update on the management. *Journal of visceral surgery*, 2018, 155:471–481. https://doi.org/10.1016/j.jviscsurg.2018.07.004
Wong MY, McCaughan GW, Strasser SI. An update on the pathophysiology and management of polycystic liver disease. *Expert review of gastroenterology & hepatology*, 2017, 11:569–581. https://doi.org/10.1080/17474124.2017.1309280

eP121

ΕΝΤΕΡΟΠΑΘΕΙΑ ΑΠΟ ΤΟΞΙΚΟΤΗΤΑ ΣΤΗΝ ΚΑΡΒΑΜΑΖΕΠΙΝΗ

Κόγιας Δ,[1] Γαβριηλίδης Ε,[2] Καφαλής Ν,[3] Σκένδρος Π,[4] Κουκλάκης Γ[5]
1Ειδικευόμενος Παθολογίας, Α΄ Πανεπιστημιακή Παθολογική Κλινική, Τμήμα Ιατρικής ΔΠΘ, ΠΓΝ Αλεξανδρούπολης, Αλεξανδρούπολη

[2]Ειδικευόμενος Παθολογίας, Α΄ Πανεπιστημιακή Παθολογική Κλινική, Τμήμα Ιατρικής ΔΠΘ, ΠΓΝ Αλεξανδρούπολης, Αλεξανδρούπολη, [3]Ειδικός Γαστρεντερολόγος, Α΄ Πανεπιστημιακή Παθολογική Κλινική, Τμήμα Ιατρικής ΔΠΘ, ΠΓΝ Αλεξανδρούπολης, Αλεξανδρούπολη, [4]Καθηγητής Παθολογίας, Α΄ Πανεπιστημιακή Παθολογική Κλινική, Τμήμα Ιατρικής ΔΠΘ, ΠΓΝ Αλεξανδρούπολης, Αλεξανδρούπολη, [5]Καθηγητής Γαστρεντερολογίας, Α΄ Πανεπιστημιακή Παθολογική Κλινική, Τμήμα Ιατρικής ΔΠΘ, ΠΓΝ Αλεξανδρούπολης, Αλεξανδρούπολη

Εισαγωγή: Η καρβαμαζεπίνη είναι ένα φάρμακο γνωστό για την κλινική του αποτελεσματικότητα αλλά και για τις παρενέργειες του. Οι παρενέργειες της καρβαμαζεπίνης χωρίζονται σε ιδιοσυγκρασιακές και δοσοεξαρτόμενες. Παρουσιάζεται μία περίπτωση ασθενούς που λάμβανε καρβαμαζεπίνη και εκδήλωσε εντεροπάθεια και συστηματικό φλεγμονώδες σύνδρομο.
Παρουσίαση περιστατικού: Γυναίκα 86 ετών προσήλθε λόγω διαρροϊκού συνδρόμου από τριμήνου. Κατά την πρόσφατη διερεύνηση της αναδείχθηκε φλεγμονώδης, μη-λοιμώδης διάρροια, υπεβλήθη σε MRI εντερόκλυση, κολοσκόπηση και λήψη βιοψιών, συνολικά με ευρήματα μη-ειδικής ειλείτιδας. Έκτοτε βρισκόταν υπό αγωγή με βουδεσονίδη και Ustekinumab, ως σοβαρή νόσος Crohn. Το ατομικό αναμνηστικό περιλαμβάνει κολπική μαρμαρυγή υπό apixaban και νευραλγία τριδύμου υπό καρβαμαζεπίνη από έτους. Στον εργαστηριακό έλεγχο αναδείχθηκαν CRP:4.5mg/dL, TKE:51mm/h. Υπεβλήθη σε νέα κολονοσκόπηση και ενδοσκοπική κάψουλα με ευρήματα ειλείτιδας και τυφλίτιδας (εικόνα 1), παρουσία μικρο-ισχαιμικών αλλοιώσεων και λεμφοπλασματοκυτταρικών διηθήσεων ιστολογικά, ευρήματα μη-συμβατά με Crohn's. Αποφασίστηκε διακοπή του βιολογικού παράγοντα, σταδιακή διακοπή της καρβαμαζεπίνης και των κορτικοειδών και παρακολούθηση. Ακολούθησε ύφεση του διαρροϊκού συνδρόμου, χωρίς νέα υποτροπή σε εξάμηνο follow-up.
Συμπεράσματα: Σε ασθενείς υπό αγωγή με καρβαμαζεπίνη που παρουσιάζουν άτυπους φλεγμονώδεις φαινοτύπους, θα πρέπει να λαμβάνεται υπ' όψιν η πιθανότητα παρενέργειας του φαρμάκου.

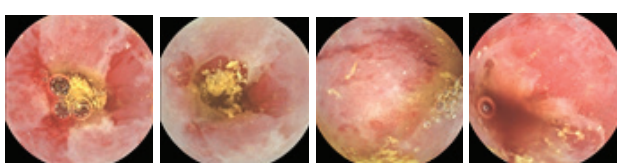

Εικόνα 1. Ενδοσκοπική κάψουλα: έλκη και διαβρώσεις τελικού ειλεού

eP122

ΔΙΑΓΝΩΣΤΙΚΗ ΚΑΙ ΘΕΡΑΠΕΥΤΙΚΗ ΠΡΟΣΕΓΓΙΣΗ ΤΩΝ ΒΡΕΦΙΚΩΝ ΗΠΑΤΙΚΩΝ ΑΙΜΑΓΓΕΙΩΜΑΤΩΝ

Δημοπούλου Κ.[1] Δημοπούλου Δ,[2] Ζάβρας Ν,[3] Δημοπούλου Α[3]
[1]Γαστρεντερολογικό Τμήμα, ΓΝΑ «Ιπποκράτειο», Αθήνα, [2]Β' Παιδιατρική Κλινική, ΓΝΠ «Η Αγία Σοφία», Αθήνα, [3]Πανεπιστημιακή Παιδοχειρουργική Κλινική, ΠΓΝ «Αττικόν», Ιατρική Σχολή ΕΚΠΑ, Αθήνα

Εισαγωγή: Το βρεφικό ηπατικό αιμαγγείωμα (ΒΗΑ) είναι ο συχνότερος καλοήθης όγκος του ήπατος στη βρεφική ηλικία. Εμφανίζεται περιγεννητικά και παρουσιάζει ταχεία ανάπτυξη κατά το πρώτο έτος της ζωής. Αν και γενικά ακολουθεί καλοήθη πορεία, ορισμένοι όγκοι μπορεί να εμφανιστούν με απειλητικές για τη ζωή επιπλοκές, ενώ σε σπάνιες περιπτώσεις υφίσταται κακοήθη μεταλλαγή.
Σκοπός: Η παρουσίαση των δεδομένων της βιβλιογραφίας σχετικά με την επιδημιολογία, την κλινική εικόνα, τη διάγνωση και την αντιμετώπιση του ΒΗΑ.
Υλικό και μέθοδοι: Πραγματοποιήθηκε ανασκόπηση της βιβλιογραφίας από τον Ιανουάριο 1969 έως το Δεκέμβριο του 2022 στη βάση δεδομένων Pubmed χρησιμοποιώντας ως λέξεις κλειδιά "infantile hepatic hemangioendothelioma," "infantile hepatic hemangioma," "vascular tumors," και "children".
Συμπεράσματα: Το ΒΗΑ εμφανίζεται συχνότερα στα θήλεα και είναι κυρίως σποραδικό. Διακρίνεται στην πρώιμη φάση κλωνικού πολλαπλασιασμού που διαρκεί 9-12 μήνες, τη φάση σταθεροποίησης και την φάση συρρίκνωσης διάρκειας 5-7 ετών στην οποία κυριαρχεί η απόπτωση. Ο όγκος μπορεί να είναι ασυμπτωματικός ή να παρουσιαστεί με ηπατομεγαλία, κοιλιακή διάταση και ψηλαφητή μάζα. Σπανιότερα εμφανίζεται με αποφρακτικό ίκτερο, αιμοπεριτόναιο απότοκο ρήξης του όγκου, εντερική απόφραξη ή καρδιακής ανεπάρκειας στα πλαίσια αρτηριοφλεβώδους επικοινωνίας στο εσωτερικό του αιμαγγειώματος. Η διάγνωση του ΒΗΑ βασίζεται στο ιστορικό, τη φυσική εξέταση και την απεικόνιση του ασθενούς. Δεν έχουν θεσπιστεί επίσημες οδηγίες για τη θεραπεία αυτών των ηπατικών βλαβών και οι θεραπευτικές στρατηγικές που εφαρμόζονται ποικίλλουν από την απλή παρακολούθηση σε ασυμπτωματικές περιπτώσεις έως τις φαρμακευτικές θεραπείες (κορτικοστεροειδή, προπρανολόνη) σε συμπτωματικούς ασθενείς και τις ακτινολογικές/χειρουργικές παρεμβάσεις (εμβολισμός/απολίνωση ηπατικής αρτηρίας, εκτομή, μεταμόσχευση ήπατος) σε απειλητικές για τη ζωή επιπλοκές ή σε υποψία κακοήθειας.

eP123

ΕΝΔΟΦΛΕΒΙΑ ΧΟΡΗΓΗΣΗ ΣΙΔΗΡΟΥ ΣΕ ΑΣΘΕΝΕΙΣ ΜΕ ΙΦΝΕ

Γιοβάνης Ε, Βαδαρλής Α, Μουαλλήμογλου Φ, Ευταξίας Χ, Τόλης Χ, Τσαρούχης Κ, Τίκος Γ, Παυλής Α, Κοντονικόλα Α, Μπρούβαλης Μ, Μαγγανάρη Ε, Καρακούση Κ, Καπετάνος Δ, Αυγερινός Α, Δημουλιός Φ, Βασιλείου Κ, Μάρης Θ
Γαστρεντερολογική Κλινική, ΓΝΘ «Γ. Παπανικολάου»

Εισαγωγή: Η σιδηροπενική αναιμία των ΙΦΝΕ είναι πολυπαραγοντική επιπλοκή που επηρεάζει αρνητικά την ποιότητα ζωής των ασθενών. Η χορήγηση σιδήρου από το στόμα συχνά δεν είναι αποτελεσματική και συνοδεύεται από παρενέργειες.
Σκοπός: Σκοπός της μελέτης είναι η αποτελεσματικότητα και η ασφάλεια της χορήγησης IV καρβοξυμαλτοζικού σιδήρου στην θεραπεία της σιδηροπενικής αναιμίας ασθενών με ΙΦΝΕ
Ασθενείς και μέθοδοι: Το διάστημα Απρίλιος 2021-Δεκέμβριος 2022 μελετήθηκαν 70 με ΙΦΝΕ (44 με νόσο CROHN) και σιδηροπενική αναιμία (Α:39, Γ:31 άνδρες), ΜΗ 40 ετών (εύρος: 16-75) χορηγήθηκαν χορηγήθηκε ενδοφλέβια καρβοξυμαλτοζικό σίδηρο (500mg), μία δόση και μια δεύτερη σε 2 εβδομάδες. Δέκα εννέα ασθενείς είχαν λάβει σίδηρο από το στόμα χωρίς ανταπόκριση ενώ 3/19 διέκοψαν λόγω εμφάνισης διάρροιας. Κανείς ασθενής δεν έλαβε επί πλέον ερυθροποιητίνη ή μετάγγιση ερυθρών. Το αποτέλεσμα αξιολογήθηκε σε 4 εβδομάδες από την πρώτη δόση.
Αποτελέσματα Η μέση τιμή αιμοσφαιρίνης πριν από την πρώτη δόση ήταν 9,4 g/dL, Hct:30,8%, Ferritin: 63,4ng/mL,Fe:36μg/dl,MCV 75,4fl Τέσσερις εβδομάδες μετά από την δεύτερη δόση η μέση τιμή της Hb αυξήθηκε σε 12,9g/dL, του Hct σε 35,1% Ferritin: 167,1ng/mL, Fe:87μg/dl, MCV 86,3,5fl. Όλοι οι ασθενείς ανέφεραν υποκειμενική βελτίωση του αισθήματος εύκολης κόπωσης και αδυναμίας. Δεν παρατηρήθηκε καμία παρενέργεια.
Συμπεράσματα: Η χορήγηση ενδοφλέβιου καρβοξυμαλτοζικού σιδήρου είναι αποτελεσματική και ασφαλής θεραπεία της σιδηροπενικής αναιμίας σε ασθενείς με ΙΦΝΕ.

eP124

ΘΕΡΑΠΕΙΑ ΤΗΣ ΧΡΟΝΙΑΣ ΗΠΑΤΙΤΙΔΟΣ C ΜΕ DDAs. ΠΕΝΤΑΕΤΗΣ ΕΜΠΕΙΡΙΑ ΕΝΟΣ ΤΡΙΤΟΒΑΘΜΙΟΥ ΚΕΝΤΡΟΥ

Τσαρούχης Κ, Βαδαρλής Α, Μουαλλήμογλου Φ, Ευταξίας Χ, Γιοβάνης Ε, Τόλης Χ, Τίκος Γ, Παυλής Α, Κοντονικόλα Α, Μπρούβαλης Μ, Μαγγανάρη Ε, Καρακούση Κ, Καπετάνος Δ, Αυγερινός Α, Δημουλιός Φ, Βασιλείου Κ, Μάρης Θ
Γαστρεντερολογική Κλινική ΓΝΘ Γ Παπανικολάου

Σκοπός: Αναδρομική καταγραφή της ασφάλειας και αποτελεσματικότητας των DAAs αντιικών φαρμάκων στην θεραπεία της χρόνιας ηπατίτιδας C (ΧΗC)
Υλικό και Μέθοδοι: Μελετήθηκαν 149 ασθενείς με ΧΗC (Α/Γ: 80/69) μέσης ηλικίας 51±12 έτη που έλαβαν θεραπεία με τα νεότερα αντιϊικά φάρμακα μεταξύ Ιανουαρίου 2017 και Δεκεμβρίου του 2022. Όλοι οι ασθενείς υποβλήθηκαν σε ελαστογραφία ήπατος και κανείς σε βιοψία. Σε όλους τους ασθενείς έγινε έναρξη θεραπείας, σύμφωνα με τις κατευθυντήριες οδηγίες του ΕΟΠΥΥ. Τα σχήματα που χρησιμοποιήθηκαν είναι grazoprevir /elbasvir, sofosbuvir/velpatasvir, ombitasvir/paritaprevir/ritonavir, ledipasvir/sofosbuvir, glecaprevir /pibrentasvir.
Αποτελέσματα: Όλοι οι ασθενείς πέτυχαν ιική κάθαρση 12 εβδομάδες μετά τη λήξη της θεραπείας, SVR 12: Στο χρονικό διάστημα παρακολούθησης παρατηρήθηκαν 4 επαναλοιμώξεις σε ασθενείς που είχαν λάβει sofosbuvir/velpatasvir) και τέθηκαν σε επαναθεραπεία με voxilaprevil, sofosbuvir, velpatasvir με ιολογική ανταπόκριση την 12 εβδομάδα. Σε κανέναν ασθενή δεν σημειώθηκε καμία σοβαρή ανεπιθύμητη ενέργεια η οποία οδήγησε σε διακοπή της θεραπείας. Η ελαστογραφία μετά την θεραπεία δεν έδειξε στατιστικώς σημαντική διαφορά (8,2kPa προ, μετά 7,9), Metavir F3/F3. Οι ασθενείς παρέμειναν πρακτικά στο ίδιο στάδιο ίνωσης. Η παρακολούθηση συνεχίζεται. Κανείς ασθενής δεν χάθηκε στο follow-up έστω και με τηλεφωνική επικοινωνία και άυλη συνταγογράφηση/παραπεμπτικά εξετάσεων λόγω COVID 19.
Συμπέρασμα: Η θεραπεία με τα νεότερα αντιικά DDAs είναι ασφαλής και αποτελεσματική. Μικρός αριθμό ασθενών χρειάζεται επαναθεραπεία με voxilaprevil, sofosbuvir, velpatasvir

eP125

ΘΕΡΑΠΕΥΤΙΚΕΣ ΕΠΙΛΟΓΕΣ ΑΣΘΕΝΩΝ ΜΕ ΘΕΤΙΚΗ MANTOUX ΣΕ ΙΔΙΟΠΑΘΗ ΦΛΕΓΜΟΝΩΔΗ ΝΟΣΗΜΑΤΑ ΤΟΥ ΕΝΤΕΡΟΥ(ΙΦΝΕ)

Τίκος Γ, Μπρούβαλης Μ, Βαδαρλής Α, Μουαλλήμογλου Φ, Ευταξίας Χ, Γιοβάνης Ε, Τόλης Χ, Τσαρούχης Κ, Παυλής Κ, Κοντονικόλα Α, Μαγγανάρη Ε, Καρακούση Κ, Καπετάνος Δ, Αυγερινός Α, Δημουλιός Φ, Βασιλείου Κ, Μάρης Θ
Γαστρεντερολογική κλινική, Γ.Ν.Θ. «Γεώργιος Παπανικολάου»

Εισαγωγή: Ο έλεγχος για λανθάνουσα φυματίωση πριν την έναρξη θεραπείας με βιολογικό παράγοντα είναι απαραίτητος.
Σκοπός: Η θεραπεία και πορεία ασθενών οι οποίοι παρουσιάζουν θετική δερμοαντίδραση Mantoux και πάσχουν από ιδιοπαθή φλεγμονώδη νόσο του εντέρου.
Ασθενείς-Μέθοδοι: Διακόσιοι ένας ασθενείς, 125 (62,2%) με ελκώδη κολίτιδα (ΕΚ) 69 (34,3%) με νόσο Crohn (CD) and 7 (3,5%) με απροσδιόριστη κολίτιδα εξετάσθηκαν από την κλινική την δεκαετία 2012/2022. Από αυτούς 21 ασθενείς με ΕΚ ήταν υποψήφιοι για βιολογικό παράγοντα, infliximab [(IFX), ΟΙ ασθενείς με ΝΚ ήταν υποψήφιοι σε θεραπεία με IFX (39), ADA (12), vedolizumab (8) και ustekinumb (6). Αποτελέσματα: Θετική Mantoux βρέθηκε σε 1 ασθενή με ΕΚ. και 4 ασθενείς με ΝC. Μετά 2 μήνες αντιφυματική αγωγή με Rifinah και παρακολούθηση της ηπατικής βιοχημείας όλοι οι ασθενείς έλαβαν τον βιολογικό παράγοντα για τον οποίο είχαν προγραμματισθεί και είχαν καλή ανταπόκριση. Δεν σημειώθηκε περιστατικά φυματίωσης.
Συμπεράσματα: Στο μικρό δείγμα των ασθενών με ιδιοπαθή φλεγμονώδη νοσήματα του εντέρου και θετική Mantoux όλοι έλαβαν τον παράγοντα χωρίς επιπλοκή. Η θετική Mantoux δεν πρέπει να αποτελεί λόγο μη χορήγησης βιολογικού παράγοντα σε ασθενείς με ΙΦΝΕ.

eP126

ΑΙΜΟΡΡΑΓΙΑ ΚΑΤΩΤΕΡΟΥ ΠΕΠΤΙΚΟΥ ΣΕ ΕΔΑΦΟΣ ΛΙΠΩΜΑΤΟΣ ΤΥΦΛΟΥ ΚΑΛΥΠΤΟΜΕΝΟΥ ΑΠΟ ΣΩΛΗΝΩΔΕΣ ΑΔΕΝΩΜΑ. ΜΙΑ ΣΠΑΝΙΑ ΕΝΔΕΙΞΗ ΓΙΑ ΧΕΙΡΟΥΡΓΙΚΗ ΘΕΡΑΠΕΙΑ

Σωτηρόπουλος Χ, Κωνσταντάκης Χ, Θωμόπουλος Κ
Γαστρεντερολογική Κλινική, Πανεπιστημιακό Γενικό Νοσοκομείο Πατρών, Πάτρα

Εισαγωγή: Το λίπωμα είναι μια καλοήθης εξεργασία του παχέος εντέρου που συνήθως διαγιγνώσκεται ως τυχαίο εύρημα κατά την κολονοσκόπηση. Γενικά, τα λιπώματα δεν έχουν κίνδυνο κακοήθους εξαλλαγής και για το λόγο αυτό δεν απαιτείται περαιτέρω αντιμετώπιση. Σε σπάνιες περιπτώσεις, η χειρουργική ή ενδοσκοπική εκτομή ενδείκνυται όταν σχετίζονται με εντερικό εγκολεασμό, απόφραξη του παχέος εντέρου, αιμορραγία από το κατώτερο γαστρεντερικό ή χρόνιο κοιλιακό άλγος.[1–4]

Παρουσίαση περιστατικού: Αναφέρουμε την περίπτωση μιας γυναίκας 77 ετών, με ιστορικό κοκκιωμάτωσης Wegener υπό αγωγή με methylprednisolone και πρόσφατη λοίμωξη COVID-19 για την οποία έλαβε προφυλακτική αντιπηκτική αγωγή με rivaroxaban, η οποία προσήλθε στο ΤΕΠ λόγω αιμοχεσίας με συνοδό αιμοδυναμική αστάθεια. Από τον εργαστηριακό έλεγχο αναδείχθηκε μεγάλη πτώση του αιματοκρίτη (Hct: 17,5%, Hb: 5,5 g/dL) και υψηλή τιμή ουρίας (Urea: 120 mg/dL, Cre: 1,6 mg/dL). Η ασθενής υποστηρίχθηκε με ενδοφλέβια χορήγηση υγρών και μεταγγίσεων και υποβλήθηκε σε επείγουσα γαστροσκόπηση χωρίς ανάδειξη εστίας αιμορραγίας. Ακολούθως υποβλήθηκε σε κολονοσκόπηση όπου αναδείχθηκε σε επαφή με την ειλεοτυφλική βαλβίδα εξελκωμένο υποβλεννογόνιο μόρφωμα με προσκολλημένο θρόμβο (Εικόνα). Η ασθενής κατόπιν υποβλήθηκε σε χειρουργική επέμβαση (δεξιά κολεκτομή) προς εκτομή του μορφώματος.

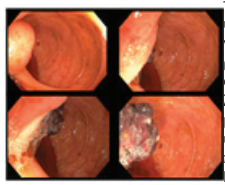

Ιστολογική έκθεση: Το μακροσκοπικά περιγραφέν μόρφωμα αφορά σε υποβλεννογόνιο λίπωμα εντέρου με παρουσία, στον υπερκείμενο βλεννογόνο, σωληνώδους αδενώματος, με χαμηλόβαθμη επιθηλιακή δυσπλασία. Συνυπάρχει εξέλκωση και αλλοιώσεις χρόνιας ενεργού φλεγμονής.

Συμπεράσματα: Συμπερασματικά, είναι σπάνιο να αναπτυχθεί ένας σωληνώδες αδένωμα πάνω στην επιφάνεια του βλεννογόνου ενός λιπώματος, όπως βλέπουμε σε αυτή την περίπτωση, επιπλοκή του οποίου μπορεί να χρειαστεί ακόμη και χειρουργική επέμβαση.

Βιβλιογραφικές αναφορές

Van Weyenberg SJB, Goudkade D. Lipoma of the colon with a sessile serrated adenoma/polyp and adenocarcinoma. *Dig Liver Dis* 2017 49:572. doi: 10.1016/j.dld.2017.02.011

Moschetta M, Virelli R, Laricchia F, Alberotanza V, Telegrafo M, Angelelli G, Stabile Ianora AA. Lipoma of the transverse colon covered by tubulovillous adenoma: a rare indication for surgical treatment. *G Chir* 2018, 39:63–66. doi: 10.11138/gchir/2018.39.1.063

Chu SJ, Kim JS, Kim BW. Tubular adenoma overlying a colonic lipoma resected by endoscopic resection with use of a detachable endoloop. *Gastrointest Endosc* 2019, 89:894–895

Palma R, Pontone S, Marino IR, Magliocca FM, Frattaroli S, Tonini V, D'Andrea V. Sheep in Wolf's Clothing: Pedunculated Colonic Lipoma with Overlying Hyperplastic and Ulcerated Epithelium. *Dig Dis Sci* 2020, 65:1951–1953. doi: 10.1007/s10620-020-06188-4

eP127

ΣΥΣΧΕΤΙΣΗ ΕΛΚΩΔΟΥΣ ΚΟΛΙΤΙΔΑΣ ΜΕ ΑΥΤΟΑΝΟΣΗ ΠΑΓΚΡΕΑΤΙΤΙΔΑ ΚΑΙ ΧΟΛΑΓΓΕΙΟΠΑΘΕΙΑ

Αλεξανδράκης Γ, Ταμβακέρα Β, Κουκουφίκη Α, Αραμπίδης Δ, Τουλουμτζή Μ, Θεοχαρίδου Ε
Γαστρεντερολογικό Τμήμα, Β' Παθολογική Κλινική, Γενικό Νοσοκομείο Θεσσαλονίκης «Ιπποκράτειο», Αριστοτέλειο Πανεπιστήμιο Θεσσαλονίκης

Εισαγωγή: Η συσχέτιση της ελκώδους κολίτιδας (ΕΚ) με την πρωτοπαθή σκληρυντική χολαγγειίτιδα είναι καλά τεκμηριωμένη. Η συνύπαρξη ΕΚ με IgG4 παγκρεατίτιδα-χολαγγειίτιδα είναι λιγότερο συχνή. Παρουσιάζουμε ασθενή με ταυτόχρονη διάγνωση ΕΚ, αυτοάνοσης παγκρεατίτιδας και χολαγγειοπάθειας.

Παρουσίαση περιστατικού: Άνδρας 55 ετών προσήλθε λόγω κοιλιακού άλγους, αιμορραγικών κενώσεων και σοβαρής απώλειας βάρους. Ο ενδοσκοπικός έλεγχος ανέδειξε σοβαρή ορθοσιγμοειδίτιδα και σε συνδυασμό με τα ιστολογικά ευρήματα τέθηκε η διάγνωση της ΕΚ. Τέθηκε σε αγωγή αρχικά με μεσαλαζίνη και κορτικοστεροειδή. Ο απεικονιστικός έλεγχος με CT και MRI-MRCP ανέδειξε πολλαπλές διατάσεις-στενώσεις των ενδοηπατικών χοληφόρων και διόγκωση του παγκρέατος, ευρήματα συμβατά με χολαγγειοπάθεια και αυτοάνοση παγκρεατίτιδα, αντίστοιχα. Τα ηπατικά ένζυμα, ο δείκτης CA 19-9 και τα επίπεδα IgG4 ήταν εντός φυσιολογικών ορίων. Στη διαφορική διάγνωση της χολαγγειοπάθειας τέθηκε η πρωτοπαθής σκληρυντική και η IgG4 χολαγγειίτιδα. Η βιοψία ήπατος ήταν μη διαγνωστική (ευρήματα στεατοηπατίτιδας με ήπια ίνωση). Η επαναληπτική MRI μετά την ολοκλήρωση της αγωγής εφόδου με κορτικοστεροειδή έδειξε βελτίωση της διόγκωσης του παγκρέατος και σταθερή χολαγγειοπάθεια. Ο ασθενής τέθηκε σε αγωγή με αζαθειοπρίνη τόσο για την ΕΚ (σε συγχορήγηση με Infliximab) όσο και ως αγωγή συντήρησης για την αυτοάνοση παγκρεατίτιδα. Ένα χρόνο μετά την αρχική διάγνωση, ο ασθενής βρίσκεται σε κλινική και ενδοσκοπική ύφεση, καθώς και σε τακτική παρακολούθηση για την αυτοάνοση παγκρεατίτιδα-χολαγγειοπάθεια.

Συμπεράσματα: Η συσχέτιση της ΕΚ με την IgG4 χολαγγειίτιδα-παγκρεατίτιδα δεν είναι καλά τεκμηριωμένη. Η συνύπαρξη απεικονιστικών ευρημάτων αυτοάνοσης παγκρεατίτιδας και χολαγγειοπάθειας θέτει την υπόνοια της νόσου. Στους ασθενείς αυτούς είναι απαραίτητη η θεραπεία τόσο για την ΕΚ όσο για την αυτοάνοση παγκρεατίτιδα-χολαγγειίτιδα.

eP128

ΚΑΛΟΗΘΗΣ ΣΤΕΝΩΣΗ ΟΙΣΟΦΑΓΟΥ ΣΤΑ ΠΛΑΙΣΙΑ ΟΥΛΩΔΟΥΣ ΠΕΜΦΙΓΟΕΙΔΟΥΣ (MUCOUS MEMBRANE PEMPHIGOID): ΠΑΡΟΥΣΙΑΣΗ ΠΕΡΙΣΤΑΤΙΚΟΥ

Αγγελόπουλος Γ,[1] Παναγάκη Α,[1] Ντουφεξή Δ,[2] Τζιάτζιος Γ,[1] Γκολφάκης Π,[1] Μάθου Ν,[1] Γιαννακόπουλος Α,[1] Παρασκευά Κ[1]
[1]*Γαστρεντερολογική Κλινική, ΓΝΝΙ «Κωνσταντοπούλειο Πατησίων», Αθήνα,* [2]*Β' Γαστρεντερολογικό Τμήμα, Ιατρικό Κέντρο Αθηνών*

Εισαγωγή: Η παρουσίαση περίπτωσης ασθενούς με καλοήθη στένωση του οισοφάγου στα πλαίσια ουλώδους πεμφιγοειδούς (mucous membrane pemphigoid).

Παρουσίαση περιστατικού: Γυναίκα 53 ετών με γνωστό ιστορικό ουλώδους πεμφιγοειδούς του στοματικού βλεννογόνου υπό αγωγή με ριτουξιμάμπη υπεβλήθη σε ενδοσκοπικό έλεγχο ανώτερου πεπτικού στα πλαίσια διερεύνησης δυσφαγίας σε στερεά και υγρά, όπου και διαπιστώθηκε ομαλή, ουλώδης στένωση στα όρια μέσου και άνω τριτημορίου του οισοφάγου διαμέτρου 6mm. Από το οισοφαγογράφημα το μήκος της στένωσης υπολογίστηκε περίπου στα 2εκ ενώ οι βιοψίες της περιοχής ανέδειξαν ευρήματα συμβατά με ουλώδες πεμφιγοειδές. Κατόπιν τούτου η ασθενής υπεβλήθη σε προγραμματισμένη συνεδρία διαστολής με μπαλόνι ελεγχόμενης εγκάρσιας έκπτυξης πάνω από οδηγό σύρμα έως τα 10mm, γεγονός που επέτρεψε την ευχερή διέλευση του ενδοσκοπίου. Η πορεία της ασθενούς ήταν ανεπίπλεκτη, σιτίστηκε ευχερώς με υδρική δίαιτα και εξήλθε την επόμενη ημέρα με οδηγίες. Έξι εβδομάδες μετά τη πρώτη συνεδρία ενδοσκοπικής διαστολής η ασθενής εμφανίζει πλήρη υποχώρηση των συμπτωμάτων δυσφαγίας ενώ σιτίζεται κανονικά έχοντας διατηρήσει το σωματικό της βάρος.

Συμπεράσματα: Οι ασθενείς που πάσχουν από ουλώδες πεμφιγοειδές (mucous membrane pemphigoid) μπορεί να εμφανίσουν παρόμοιας αρχής βλάβες και σε άλλους βλεννογόνους, κατά σειρά μειούμενης συχνότητας των οφθαλμών, ρινός, τραχήλου και γεννητικών οργάνων. Η προσβολή του βλεννογόνου του οισοφάγου από την νόσο είναι σπάνια και η κλινική της υποψία θα πρέπει να τίθεται όταν ο ασθενής εμφανίζει συμπτώματα δυσφαγίας. Η ενδοσκοπική διαστολή των στενώσεων αυτών εφαρμόζεται συνήθως σε περιπτώσεις ανθεκτικές στην συνήθη φαρμακευτική θεραπεία π.χ. κορτικοειδή

eP129

ΚΑΚΟΗΘΗΣ ΑΠΟΦΡΑΞΗ ΠΕΡΙΦΕΡΙΚΗΣ ΜΟΙΡΑΣ 12ΔΑΚΤΥΛΟΥ ΜΕ ΕΠΙΤΥΧΗ ΤΟΠΟΘΕΤΗΣΗ ΜΕΤΑΛΛΙΚΗΣ ΑΥΤΟΔΙΑΤΕΙΝΟΜΕΝΗΣ ΕΝΔΟΠΡΟΘΕΣΗΣ (STENT) ΚΑΙ ΑΚΟΛΟΥΘΩΣ STENT-IN-STENT ΑΝΤΙΜΕΤΩΠΙΣΗ, ΤΗΣ ΕΚ ΝΕΟΥ ΑΠΟΦΡΑΞΗΣ ΓΑΣΤΡΙΚΗΣ ΟΔΟΥ

Γαλανόπουλος Μ, Γιακουμής Μ, Παπαδομιχελάκης Μ, Φιαγκουσάκης Κ, Κυριάκος Ν, Λιάτσος Χ
Γαστρεντερολογική Κλινική, 401 Γενικό Στρατιωτικό Νοσοκομείο Αθηνών

Εισαγωγή: Η αντιμετώπιση στένωσης της 3ης-4ης μοίρας του 12δακτύλου από την τοπική επέκταση/διήθηση καρκίνου σώματος παγκρέατος αποτελεί πρόκληση λόγω του υψηλού βαθμού δυσκολίας που εμφανίζει.

Παρουσίαση περιστατικού: Γυναίκα ασθενής 51 ετών με διαγνωσμένο μεταστατικό ανεγχείρητο καρκίνο παγκρέατος προ 3ετίας με καλή ανταπόκριση σε χημειοθεραπεία και ανοσοθεραπεία, εισήχθη εκτάκτως στο Νοσοκομείο λόγω επεισοδίων εμέτων από διημέρου. Η ασθενής στην ακτινογραφία κοιλίας εμφάνιζε υδραερικό επίπεδο στον στόμαχο και σε γαστροσκόπηση κατεδείχθη απότομη διακοπή της συνέχειας του εντερικού αυλού στα όρια της 3ης–4ης μοίρας του 12δακτύλου, με τον βλεννογόνο να εμφανίζεται εξοιδημένος στο επίπεδο αυτό με απότομη γωνίωση ως επί πίεσης/διήθησης του τοιχώματος (βάσει και CT κοιλίας). Αποφασίστηκε η τοποθέτηση μεταλλικής αυτοδιατεινόμενης ενδοπρόθεσης. Για την εξέταση χρησιμοποιήθηκε κολονοσκόπιο υπό αναισθησιολογική υποστήριξη και ακτινοσκόπηση. Με τη χρήση τρίαυλου σφιγκτηροτόμου επετεύχθη η προώθηση του οδηγού σύρματος στην εγγύς νήστιδα, και η σκιαγράφηση ανέδειξε στενωθείσα περιοχή μήκους 2–3 cm. Κατόπιν, τοποθετήθηκε επιτυχώς μεταλλική μη επικαλυμμένη ενδοπρόθεση μήκους 6cm. Δεν παρατηρήθηκαν άμεσες επιπλοκές ενώ η συμπτωματολογία της ασθενούς βελτιώθηκε άμεσα. Το stent παρέμεινε λειτουργικό για τρεις μήνες οπότε η ασθενής επανήλθε με παρόμοια συμπτωματολογία. Σε νέα ενδοσκόπηση κατεδείχθη αδυναμία προώθησης του οργάνου από το περιφερικό τμήμα του stent λόγω ingrowth ανάπτυξη του όγκου. Ακολούθησε εκ νέου τοποθέτηση, διαμέσου του προυπάρχοντος stent, μεταλλικής μη επικαλυμμένης ενδοπρόθεσης μήκους 9 εκατοστών με καλή διάβαση του σκιαγραφικού ακολούθως.

Συμπέρασμα: Η αντιμετώπιση κακοήθους απόφραξης της γαστρικής οδού στο επίπεδο της περιφερικής μοίρας του 12δακτύλου αποτελεί μία εξαιρετικά απαιτητική επεμβατική πράξη που έχει ωστόσο ως αποτέλεσμα την σημαντική βελτίωση του προσδόκιμου και της ποιότητας ζωής του ασθενούς.

eP130

ΚΛΙΝΙΚΗ ΠΕΡΙΠΤΩΣΗ ΑΣΘΕΝΟΥΣ ΜΕ ΔΥΣΦΑΓΙΑ: ΔΙΑΓΝΩΣΤΙΚΗ ΠΡΟΣΕΓΓΙΣΗ ΚΑΙ ΘΕΡΑΠΕΥΤΙΚΗ ΑΝΤΙΜΕΤΩΠΙΣΗ

Τσαμακίδης Ξ.[1] Ιωάννου Α,[2] Σαχτούρης Γ,[1] Γιαννακόπουλος Β,[1] Παπακωνσταντίνου Φ,[1] Κοντός Α,[1] Πατάκος Ι,[1] Μιχαλοπούλου Ε,[1] Σαριμπεγιόγλου Ν,[1] Μανθοπούλου Ε,[1] Μαράκης Ι,[1] Σταυρινίδης Στ,[1] Τζιωρτζιώτης Ι,[1] Αλ-Ουντάτ Μ,[1] Κυπραίος Δ,[1] Δημητρουλόπουλος Δ[1]
[1]*Γαστρεντερολογική Κλινική, ΓΑΟΝΑ «Άγιος Σάββας», Αθήνα,* [2]*Γαστρεντερολογική Κλινική, ΓΝΑ «Αλεξάνδρα», Αθήνα*

Εισαγωγή: Οι διαταραχές κινητικότητας οισοφάγου στους ασθενείς με ηωσινοφιλική οισοφαγίτιδα παρουσιάζουν εξαιρετική ετερογένεια με την αχαλασία να συμπεριλαμβάνεται σε ποσοστό έως και 15%. Η παθογένεση της αχαλασίας παραμένει έως σήμερα αδιευκρίνιστη, με τα ιστολογικά δεδομένα να περιλαμβάνουν μεταξύ άλλων την παρουσία ηωσινοφίλων.
Παρουσίαση περιστατικού: Γυναίκα 29 ετών με δυσφαγία και περιστασιακό μη καρδιακής αιτιολογίας οπισθοστερνικό άλγος, (Eckardt sc.4) προσήλθε στα εξωτερικά ιατρεία. Προγραμματίστηκε γαστροσκόπηση που ανέδειξε σπαστικότητα του κατώτερου οισοφαγικού σφιγκτήρα (ΚΟΣ), χωρίς τοιχωματικές αλλοιώσεις. Οι βιοψίες οισοφάγου ανέδειξαν ηωσινόφιλα (>15/κοπ). Στο οισοφαγογράφημα παρατηρήθηκε δυσχέρεια διέλευσης του σκιαγραφικού στο κάτω τριτημόριο, συμβατή με μη ειδική κινητική διαταραχή. Η μανομετρία οισοφάγου ανέδειξε φυσιολογική μέση πίεση χάλασης του ΚΟΣ (IRP) και μη ειδικές διαταραχές κινητικότητας του σώματος. Η ασθενής ετέθη σε PPIs δις ημερησίως χωρίς βελτίωση της συμπτωματολογίας. Σε 8 εβδομάδες, προγραμματίστηκε γαστροσκόπηση στην οποία επανελέγχθηκε η σπαστικότητα του ΚΟΣ και διαπιστώθηκε στάση τροφώδους περιεχομένου ύπερθεν αυτού. Στις βιοψίες οισοφάγου δεν ανευρέθησαν ηωσινόφιλα. Διενεργήθηκε εκ νέου μανομετρία με ανάδειξη IRP 22 (φ.τ<15 mmHg) και πανοισοφαγική πίεση στο 100% των καταπόσεων, ευρήματα συμβατά με αχαλασία τύπου ΙΙ. Η ασθενής υπεβλήθη σε ενδοσκοπική διαστολή με αεροθάλαμο Rigiflex διαμέτρου 30 mm (10psi για 60s). Διαπιστώθηκε εξάλειψη της δυσφαγίας και παραμονή του περιστασιακού θωρακικού άλγους (Eckardt sc.1) στην κλινική επίσκεψη 4μήνου.
Συμπέρασμα: Η παρουσία ηωσινοφίλων στις βιοψίες οισοφάγου ασθενών με δυσφαγία στα αρχικά στάδια εκδήλωσης της αχαλασίας οισοφάγου μπορεί να καθυστερήσει την διάγνωση της νόσου. Η φαρμακευτική χορήγηση PPIs και η στενή κλινική παρακολούθηση αυτών των ασθενών επιτρέπει την έγκαιρη μανομετρική διάγνωση και την κατάλληλη θεραπευτική τους αντιμετώπιση.

eP131

ΑΣΘΕΝΗΣ ΜΕ ΑΝΘΕΚΤΙΚΗ ΚΟΙΛΙΟΚΑΚΗ ΤΥΠΟΥ ΙΙ ΜΕ ΛΕΜΦΩΜΑ Τ-ΚΥΤΤΑΡΩΝ ΣΧΕΤΙΖΟΜΕΝΟ ΜΕ ΕΝΤΕΡΟΠΑΘΕΙΑ

Τσαφαρίδου Μ. Πετρουλάκη Ε, Αυγουστάκη Α, Βαλάτας Β, Κουλεντάκη Μ, Κουτρουμπάκης Ι
Γαστρεντερολογική Κλινική, Πανεπιστημιακό Γενικό Νοσοκομείο Ηρακλείου, Ηράκλειο Κρήτης

Εισαγωγή: Η κοιλιοκάκη είναι μία χρόνια πολυοργανική αυτοάνοση διαταραχή, που προσβάλει το λεπτό έντερο σε γενετικά προδιαθετιμένους ασθενείς, πυροδοτούμενη από την έκθεση σε γλουτένη. Ο επιπολασμός της έχει αυξηθεί τα τελευταία 50 έτη, ενώ πολλοί ασθενείς παραμένουν αδιάγνωστοι. Η αργή ανταπόκριση στη δίαιτα ελεύθερης γλουτένης είναι συχνό φαινόμενο, ιδίως σε ασθενείς που διαγιγνώσκονται στην ενήλικη ζωή τους. Η επιμονή των συμπτωμάτων ωστόσο επιβάλλει τον αποκλεισμό ανθεκτικής κοιλιοκάκης ή λεμφώματος, εφόσον η διάγνωση έχει τεθεί ορθά και η συμμόρφωση στη δίαιτα έχει επιτευχθεί.
Παρουσίαση περιστατικού: Ασθενής θήλυ, 20 ετών, με σιδηροπενική αναιμία (Hb=10g-dL, φερριτίνη=13ng/mL) υποβάλλεται τον 1/2019 σε γαστροσκόπηση και κολονοσκόπηση και αναδεικνύεται εικόνα λιθόστρωτου στη 2η μοίρα 12δακτύλουν, με βιοψίες με εικόνα συμβατή με κοιλιοκάκη Marsh 3a και λεμφοκυτταρική γαστρίτιδα και ειλεΐτιδα. Ορολογικός έλεγχος με θετικά αντι-AGA-IgA,αντι-AGA--IgG, anti-hTG-IgA και HLA-DQ2. Παράλληλα από τις γενικές αίματος αναδεικνύεται λεμφοκυτταρικός τύπος (61%).
Κατά την παρακολούθηση εμφανίζει αρνητικό ορολογικό έλεγχο, πλην των αντιλγοιαδινικών, με σχετική συμμόρφωση στη δίαιτα ελεύθερης γλουτένης. Λόγω επιμονής της συμπτωματολογίας, επαναληπτικός ενδοσκοπικός έλεγχος ανέδειξε επίμονη εικόνα scalloping και βιοψίες με Marsh 3a χωρίς βελτίωση και έθεσε την υποψία ανθεκτικής κοιλιοκάκης. Δόθηκε κάψουλα λεπτού εντέρου και διαπιστώθηκε το σπάνιο εύρημα της ελκωτικής νηστίτιδας, θέτοντας τη διάγνωση της ανθεκτικής κοιλιοκάκης τύπου ΙΙ. Λόγω της εμμένουσας λεμφοκυττάρωσης, διενεργήθηκε αξονική κοιλίας με σπληνομεγαλία και μεσεντεριους λεμφαδένες ως 2cm, ενώ μετά από αιματολογική εκτίμηση και οστεομυελική βιοψία, διαπιστώθηκε διήθηση του μυελού από CD4 (+) Τ-λεμφοκύτταρα. Ο ανοσοφαινότυπος ανέδειξε λέμφωμα χαμηλής κακοήθειας σχετιζόμενο με εντεροπάθεια (EATL), του τύπου CD4(+)T-LGL. Η ασθενής τέθηκε σε αγωγή με βουδεσονίδη και έπειτα από 2έτη εμφάνισε φυσιολογικό φαινότυπο στην βιοψία 12δακτύλου και απαλοιφή των ελκών νήστιδας στην κάψουλα.
Συμπεράσματα: Η εμμένουσα συμπτωματολογία σε ασθενείς με κοιλιοκάκη θα πρέπει να εγείρει την υποψία ανθεκτικής κοιλιοκάκης, ενώ το σπάνιο εύρημα της παρουσίας ελκών στη νήστιδα εξ ορισμού κατατάσσει την κοιλιοκάκη σε ανθεκτική τύπου ΙΙ, που ισοδυναμεί με λέμφωμα χαμηλής κακοήθειας,καθώς μπορεί να εξελιχθεί σε λέμφωμα σχετιζόμενο με εντεροπάθεια από Τ-λεμφοκύτταρα.

eP132

ΚΙΡΣΟΙ ΟΙΣΟΦΑΓΟΥ

Γενιτσαρίδη Ε. Πρασανάκη Φ, Γουιγούη Α
Τμήμα Γαστρεντερολογικό «ΒΝΗ»

Εισαγωγή: Η ρήξη των κιρσών οισοφάγου θεωρείται η δεύτερη ποιο συχνή αιτία αιμορραγίας του ανώτερου πεπτικού συστήματος μετά το πεπτικό έλκος. Αποτελεί επείγουσα κατάσταση για την γαστρεντερολογία και χρήζει άμεσης αντιμετώπισης. Η ενδεδειγμένη θεραπεία επιλογής είναι η ενδοσκοπική απολίνωση με ελαστικούς δακτυλίους (banding). Αυτό μπορεί να πραγματοποιηθεί σε εξειδικευμένες νοσηλευτικές μονάδες με τη συνεργασία άρτια καταρτισμένου ιατρονοσηλευτικού προσωπικού.
Σκοπός: η ανάδειξη του ρόλου του ενδοσκοπικού νοσηλευτή στην ενδοσκοπική τεχνική της απολίνωσης κιρσών οισοφάγου μέσω συστηματικής ανασκόπησης.
Μεθοδολογία: Σε μία βάση δεδομένων με συνολικά 61.769 ενδοσκοπήσεις ανώτερου πεπτικού, από το 1998 έως και σήμερα, η τεχνική της απολίνωσης με ελαστικούς δακτυλίους εφαρμόστηκε στις 325 από αυτές, εκ των οποίων οι 101 ήταν ενεργές αιμορραγίες. Για την εκπόνηση της εργασίας μελετήθηκε η πρόσφατη ελληνική και διεθνής βιβλιογραφία, με ιδιαίτερη έμφαση σε άρθρα νοσηλευτικού ενδιαφέροντος που δημοσιεύτηκαν την τελευταία εικοσαετία στη βάση δεδομένων Medline.
Συμπεράσματα: Η ενδοσκόπηση είναι μία επεμβατική διαδικασία που προϋποθέτει ιδιαίτερες νοσηλευτικές δεξιότητες. Ο άρτια εκπαιδευμένος ενδοσκοπικός νοσηλευτής διαδραματίζει ουσιαστικό ρόλο στην αξιολόγηση της κλινικής πορείας του ασθενούς προ, κατά τη διάρκεια αλλά και μετά το πέρας της ενδοσκοπικής διαδικασίας. Ακόμη συμβάλει σε σημαντικό βαθμό στην αναγνώριση της επίτευξης η μη των στόχων της εφαρμογής της.

eP133

ΟΛΙΚΟΥ ΠΑΧΟΥΣ ΕΝΔΟΣΚΟΠΙΚΗ ΑΦΑΙΡΕΣΗ NET ΒΟΛΒΟΥ. ΜΙΑ ΑΣΦΑΛΗΣ ΘΕΡΑΠΕΥΤΙΚΗ ΕΠΙΛΟΓΗ

Αρνά Δ-Ε, Φραγκάκη Μ. Ψιστάκης Α, Νικολάου Π, Βάρδας Ε, Πασπάτης Γ
Γαστρεντερολογική Κλινική, Βενιζέλειο Γενικό Νοσοκομείο, Ηράκλειο Κρήτης

Εισαγωγή-Σκοπός: Οι νευροενδοκρινείς όγκοι (NET) του γαστρεντερικού σωλήνα αποτελούν σπάνιους κακοήθεις όγκους. Εντοπίζονται συχνότερα στο πάγκρεας και τη νήστιδα, ενώ τα δωδεκαδακτυλικά NETs (dNETs) είναι σπανιότερα. Η ενδοσκοπική εκτομή μπορεί να πραγματοποιηθεί για τοπικά περιορισμένα dNET, ανάλογα με το μέγεθος. Οι κατευθυντήριες οδηγίες συνιστούν επί του παρόντος ενδοσκοπική εκτομή για όγκους <10 mm. Σε περιπτώσεις όγκων μεγέθους 11-19 mm μπορεί να γίνει ενδοσκοπική ή χειρουργική εκτομή. Η ενδοσκοπική εκτομή ολικού πάχους με το σύστημα FTRD (FullThickness Resection Device, Ovesco Endoscopy AG) καθιερώθηκε ως επιπλέον τεχνική ενδοσκοπικής εκτομής. Στόχος αυτής της μελέτης είναι επομένως να αξιολογήσει τη χρήση του FTRD για την εκτομή των dNET σε μια αναδρομική μελέτη ενός κέντρου.
Μέθοδος: Από τον 02/2023 έως τον 08/2023, 2 ασθενείς με NET δωδεκαδακτύλου αντιμετωπίστηκαν στο τμήμα μας με τη μέθοδο του FTRD. Η εκτομή πραγματοποιήθηκε υπό βαθιά καταστολή με αναισθησιολογική παρακολούθηση.
Αποτελέσματα: Πρόκειται για 2 ασθενείς, 1 άνδρα και 1 γυναίκα μέσης ηλικίας τα 63,5 (εύρος 57-70) έτη. Τα NET εντοπίστηκαν στο βολβό του δωδεκαδακτύλου και είχαν μέγεθος 15 και 11 mm. Στο ενδοσκοπικό υπερηχογράφημα απεικονίστηκε ότι καταλάμβαναν το βλεννογόνο και υποβλεννογόνιο. Πραγματοποιήθηκε αφαίρεση των όγκων με τη χρήση του FTRD, χωρίς παρουσία επιπλοκών και με καλή ανάρρωση των ασθενών. Από την ιστολογική απάντηση ανεδείχθησαν καλά διαφοροποιημένοι όγκοι, NET-G1 με δείκτη κυτταρικού πολλαπλασιασμού ki 67 στο 2% και NET-G2 με δείκτη κυτταρικού πολλαπλασιασμού ki 67 στο 4%, αντιστοίχως.
Συμπεράσματα: Η ενδοσκοπική θεραπεία των NET δωδεκαδακτύλου με τη μέθοδο FTRD αποτελεί μία ασφαλή και αποτελεσματική θεραπευτική επιλογή.

eP134

ΠΛΗΡΗΣ ΕΞΑΙΡΕΣΗ ΝΕΥΡΟΕΝΔΟΚΡΙΝΙΚΟΥ ΚΑΡΚΙΝΩΜΑΤΟΣ ΣΤΟΜΑΧΟΥ (NEC) ΜΕ ΕΝΔΟΣΚΟΠΙΚΗ ΒΛΕΝΝΟΓΟΝΕΚΤΟΜΗ (EMR)

Ρέλλου Σ, Παγώνη Ά, Σπυράντης Α, Ευσταθίου Σ, Λάμπρου Σ, Καλελής Σ, Σδόνας Θ, Τασοβασίλη Α
Γαστρεντερολογική Κλινική, Γενικό Ογκολογικό Νοσοκομείο Κηφισιάς «Οι Άγιοι Ανάργυροι»

Εισαγωγή: Σκοπός της παρούσας εργασίας είναι η παρουσίαση ασθενούς με νευροενδοκρινικό καρκίνωμα στομάχου και η εξαίρεση του με ενδοσκοπική βλεννογονεκτομή (EMR).

Παρουσίαση περιστατικού: Ασθενής 80 ετών προσήλθε προ έτους στο εξωτερικό ιατρείο του νοσοκομείου μας προς διερεύνηση σιδηροπενικής αναιμίας. Διενεργήθηκε ενδοσκόπηση ανωτέρου πεπτικού, η οποία ανέδειξε στα όρια σώματος-θόλου ευμέγεθες, πολυποειδές έπαρμα, Ips κατά την ταξινόμηση Paris, μεγίστης διαμέτρου 1,5 εκ., το οποίο και αφαιρέθηκε με τεχνική ενδοσκοπικής βλεννογονεκτομής (endoscopic mucosal resection). Στην ιστολογική εξέταση ευρέθη πως πρόκειται για νευροενδοκρινικό καρκίνωμα από μεγάλα κύτταρα NEC grade I, καθώς οι μιτώσεις ανέρχονται σε <2/2 mm^2, ο δείκτης κυτταρικού πολλαπλασιαμού εκφράζεται στο 10% των νεοπλασματικών κυττάρων και ο ανοσοϊστοχημικός έλεγχος ανέδειξε θετικότητα στις χρώσεις χρωμογρανίνης και συναπτοφυσίνης. Το χειρουργικό όριο του πολύποδα ήταν ελεύθερο νεοπλασίας. Η ασθενής υπεβλήθη σε απεικονιστικό έλεγχο για σταδιοποίηση με αξονική τομογραφία, ο οποίος δεν ανέδειξε κάποια μετάσταση. Έκτοτε παραμένει σε παρακολούθηση σε ειδικό ιατρείο νευροενδοκρινικών νεοπλασμάτων σε άλλο νοσοκομείο.

Συμπεράσματα: Τα νευροενδοκρινή καρκινώματα του στομάχου αποτελούν σπάνιες οντότητες, με ποσοστό <1% στο σύνολο των γαστρικών καρκίνων. Η χρωμογρανίνη και η συναπτοφυσίνη μπορούν να είναι θετικές σε ποσοστό 96%. Φαίνεται να είναι αρκετά επιθετικά, καθώς εντοπίζεται λεμφαδενική και αγγειακή συμμετοχή σε μεγαλύτερο ποσοστό από ότι στο αδενοκαρκίνωμα, με μέση επιβίωση 46 μήνες.

eP135

ΑΣΘΕΝΗΣ ΜΕ ΠΑΡΕΓΚΕΦΑΛΙΔΙΚΗ ΑΤΑΞΙΑ ΚΑΙ ΔΙΑΓΝΩΣΗ ΚΟΙΛΙΟΚΑΚΗΣ

Πολύζος Α,[1] Παπαποστόλου Γ,[1] Γεωργούλας Π,[2] Μάγειρας Ν,[1] Οικονομάκης Α,[1] Μανώλη Δ,[2] Κουγιουμτζιάν Α,[1] Κουρέτα Ε[1]
[1]Γαστρεντερολογική Κλινική, 251 Γενικό Νοσοκομείο Αεροπορίας, Αθήνα, [2]Νευρολογική Κλινική, 251 Γενικό Νοσοκομείο Αεροπορίας, Αθήνα

Εισαγωγή: Η κοιλιοκάκη αποτελεί νόσημα με πολλές κλινικές εκδηλώσεις, που μπορεί να αφορούν και συστήματα εκτός του πεπτικού με αποτέλεσμα η διάγνωσή της αρκετές φορές να διαλάθει. Η συνεχής επαγρύπνηση από όλες τις εμπλεκόμενες ειδικότητες είναι απαραίτητη για την εύρεση και θεραπεία αυτών των ασθενών.

Παρουσίαση περιστατικού: Ασθενής 44 ετών εισήχθη στη Νευρολογική Κλινική με διαταραχές βάδισης, ομιλίας και προσοχής από τετραετίας με επιπλέον εμφάνιση δυσαρθρίας. Είχε ελεύθερο ατομικό αναμνηστικό ενώ υπήρχε ιστορικό νωτιαίας παρεγκεφαλιδικής αταξίας στον αδερφό του. Η κλινική εξέταση ανέδειξε ήπια αταξία κατά την επιτόπια βάδιση και αναπήδηση ενώ η μυϊκή ισχύς, οι συζυγίες, τα αντανακλαστικά, οι δοκιμασίες ρινός, γόνατος- πτέρνας και οι δοκιμασίες Romberg, Babinski, Hoffman και Barre ήταν φυσιολογικά. Στον έλεγχο προ τετραετίας είχε γίνει ηλεκτροεγκεφαλογράφημα, μαγνητική εγκεφάλου και αυχενικής μοίρας καθώς και ηλεκτρομυογράφημα, που ήταν φυσιολογικά. Ο βασικός εργαστηριακός, ορμονολογικός, ανοσολογικός και γονιδιακός έλεγχος δεν ανέδειξε παθολογικά ευρήματα. Εστάλη εκ νέου εργαστηριακός έλεγχος με επιπλέον αντισώματα έναντι ιστικής τρανσγλουταμινάσης θετικά (37,5 U/mL) και ποσοτικός προσδιορισμός IgA (φυσιολογικός). Επίσης πραγματοποιήθηκε νέα μαγνητική εγκεφάλου και οσφυονωτιαία παρακέντηση χωρίς παθολογικά ευρήματα. Σε γαστροσκόπηση βρέθηκε ατροφία 2ης μοίρας δωδεκαδακτύλου ενώ τα ιστοτεμάχια ανέδειξαν εικόνα συμβατή με κοιλιοκάκη grade B1 /type 2 κατά την ταξινόμηση Corazza-Villanacci. Στη συνέχεια ο ασθενής τέθηκε σε δίαιτα ελεύθερη γλουτένης χωρίς ωστόσο ιδιαίτερη βελτίωση των νευρολογικών συμπτωμάτων του έως σήμερα.

Συμπεράσματα: Η κοιλιοκάκη μπορεί να εμφανίσει εξωεντερικές εκδηλώσεις. Οι νευρολογικές εκδηλώσεις είναι σπάνιες και παρά τη δίαιτα ελεύθερη γλουτένης συνήθως δεν εμφανίζουν βελτίωση.

eP136

ΜΑΚΡΟΧΡΟΝΙΑ ΕΠΙΠΤΩΣΗ ΚΑΙ ΑΙΤΙΕΣ ΑΥΞΗΣΗΣ ΤΩΝ ΗΠΑΤΙΚΩΝ ΕΝΖΥΜΩΝ ΣΕ ΑΣΘΕΝΕΙΣ ΜΕ ΙΦΝΕ ΠΟΥ ΛΑΜΒΑΝΟΥΝ ΒΙΟΛΟΓΙΚΟ ΠΑΡΑΓΟΝΤΑ

Παπαστεργίου Β, Βερετάνος Χ, Γεωργιάδη Τ, Παπαρίζου Α, Αρβανίτης Κ, Κοζομπόλη Δ, Μπέκα Ε, Μουντάκη Αι, Αλμπάνη Φ, Μυλωνάς Ι, Καλόγηρος Γ, Κουστένης Κ, Προβή Δ, Μουσουράκης Κ, Τσατσά Α, Νούσιας Γ, Καραούζας Λ, Πάτση Μ, Χρηστίδου Α, Μελά Μ, Κατωπόδη Κ, Χατζηευαγγελινού Χ, Βαρυτιμιάδης Κ, Αρχαύλης Ε, Αδάμου Έ, Βιάζης Ν
Γαστρεντερολογικό Τμήμα, ΓΝ «Ο Ευαγγελισμός-Πολυκλινική Αθηνών»

Εισαγωγή: Οι βιολογικοί παράγοντες (ΒΠ) χρησιμοποιούνται αποτελεσματικά στη θεραπεία των ασθενών με ιδιοπαθή φλεγμονώδη νόσο του εντέρου (ΙΦΝΕ).

Σκοπός: Να μελετηθεί η μακροχρόνια επίπτωση, οι αιτίες, και τα κλινικά χαρακτηριστικά διαταραχών της ηπατικής βιοχημείας (ΔΗΒ) σε ΙΦΝΕ ασθενείς που λαμβάνουν ΒΠ.

Μέθοδοι: Τα δεδομένα μακροχρόνιας παρακολούθησης ΙΦΝΕ ασθενών πρωτοθεραπευόμενων με ΒΠ, χωρίς προηγούμενο ιστορικό ηπατοπάθειας, μελετήθηκαν αναδρομικά.

Αποτελέσματα: Συμπεριλήφθησαν 120 ασθενείς (58.3% άνδρες, 56.7% N. Crohn, μέση ηλικία 43.5±14.7 έτη): 85 (70.8%) έλαβαν infliximab, 33 (27.5%) vedolizumab και 2 (1.7%) ustekinumab. Έπειτα από ενδιάμεσο διάστημα 28.7 μηνών (εύρος: 0.56-99), 20 (16.7%) εμφάνισαν ΔΗΒ. Η αθροιστική πιθανότητα ΔΗΒ στους 12, 36 και 60 μήνες παρακολούθησης ήταν 9.1%, 15.6% και 17.8%, αντίστοιχα. Οι ΔΗΒ ήταν ηπατοκυτταρικού τύπου (R≥5) στο 75% και στη μεγάλη τους πλειοψηφία ήταν ήπιες (ALT≤ 3×Α.Φ.Τ.). Συχνότερες αιτίες ήταν η φαρμακευτική ηπατοτοξικότητα (7/20, 35%), η μη-αλκοολική-λίπωση του ήπατος (5/20, 25%) και η πρωτοπαθής-σκληρυντική-χολαγγειΐτιδα (2/20, 10%). Συνολικά 4/7 περιπτώσεις ηπατοτοξικότητας αποδόθηκαν σε ΒΠ. Όλες αφορούσαν σε ασθενείς που ελάμβαναν Infliximab με ηπατοκυτταρικού τύπου ΔΗΒ, εκ των οποίων 3/4 είχαν θετικά αντιπυρηνικά (ANA) αντισώματα. Σε όλες τις περιπτώσεις έγινε διακοπή του infliximab, ενώ σε έναν ANA(+) ασθενή με εμμένουσα ΔΗΒ έγινε έναρξη στεροειδών κατόπιν βιοψίας ήπατος με ευρήματα τυπικά αυτοάνοσης ηπατίτιδας. Σε 2/4 ασθενείς έγινε αλλαγή σε άλλο ΒΠ (1 adalimumab, 1 ustekinumab) χωρίς υποτροπή της ηπατοπάθειας.

Συμπεράσματα: Συμβάντα ΔΗΒ είναι αρκετά συχνά σε ΙΦΝΕ ασθενείς υπό βιολογικό παράγοντα (5ετής επίπτωση 18%). Ηπατοτοξικότητα παρατηρείται στο 4-5% των ασθενών που λαμβάνει μακροχρονίως infliximab, με ευνοϊκή ωστόσο πρόγνωση.

eP137

ΔΙΑΧΕΙΡΙΣΗ ΑΣΘΕΝΟΥΣ ΜΕ ΣΥΝΔΡΟΜΟ LYNCH ΚΑΙ ΣΥΝΔΡΟΜΟ ΒΡΑΧΕΟΣ ΕΝΤΕΡΟΥ ΣΕ ΕΔΑΦΟΣ ΜΕΤΑΚΤΙΝΙΚΗΣ ΕΝΤΕΡΙΤΙΔΑΣ

Ρέλλου Σ, Ευσταθίου Σ, Λάμπρου Σ, Παγώνη Ά, Σπυράντης Α, Καλελής Σ, Σδόνας Θ, Τασοβασίλη Α
Γαστρεντερολογική Κλινική, Γενικό Ογκολογικό Νοσοκομείο Κηφισιάς «Οι Άγιοι Ανάργυροι»

Εισαγωγή: Ο σκοπός της παρούσας εργασίας είναι η παρουσίαση ασθενούς με δυσαπορρόφηση σε έδαφος συνδρόμου βραχέος εντέρου από ακτινοθεραπεία.

Παρουσίαση περιστατικού: Ασθενής 56 ετών, με ατομικό ιστορικό σύνδρομου Lynch και εμφάνιση καρκίνου ενδομητρίου (ολική υστερεκτομή μετ' εξαρτημάτων και μετεγχειρητική ακτινοθεραπεία),καρκίνου παχέος εντέρου (δεξιά κολεκτομή και ειλεοεγκάρσια αναστόμωση) και μετάχρονου καρκίνου σιγμοειδούς (υφολική κολεκτομή, τελικο-τελική ειλεο-ορθική αναστόμωση και ειλεοστομία αγκύλης), παραπέμφθηκε για εκτίμηση από χειρουργική κλινική όπου νοσηλεύθηκε επί μακρόν λόγω εντερικής ανεπάρκειας. Κλινικά εμφάνισε εικόνα δυσαπορρόφησης με επεισόδια υπογκαιμίας-υπονατριαιμίας, απώλεια βάρους (BMI 17 kg/m^2), οιδήματα κάτω άκρων, στομία υψηλής παροχής(>4000 L/ημέρα),υπομαγνησαιμία, αφυδάτωση στα πλαίσια βραχέος εντέρου μετα κτινικής αιτιολογίας, καθώς το μήκος λεπτού εντέρου που είχε εκταμεί (60 εκ.) δεν δικαιολογεί την βαρύτητα της κλινικής εικόνας. Η ασθενής έλαβε αγωγή με αντιεκκριτικά, ανασταλτικά εντερικού περισταλτισμού, υπέρτονα από του στόματος διαλύματα- αλατούχο διάλυμα γλυκόζης St Marks, αναπλήρωση ηλεκτρολυτών. Αρχικά έλαβε διατροφή από του στόματος σε συνεργασία με εξειδικευμένο τμήμα διατροφής, χωρίς ιδιαίτερη βελτίωση και ως εκ τούτου αποφασίσθηκε η έναρξη παρεντερικής διατροφής κατ' οίκον, με σταδιακή βελτίωση.

Συμπεράσματα: Η διαχείριση ασθενών με σύνδρομο βραχέος εντέρου αποτελεί μία πρόκληση. Η δυσαπορρόφηση σχετίζεται με αυξημένα ποσοστά νοσηρότητας και θνητότητας, ενώ μειώνει το επίπεδο ζωής. Το σύνδρομο δεν συναντάται μόνο σε χειρουργική αφαίρεση του λεπτού εντέρου, αλλά και σε κατάργηση της λειτουργικότητας του, όπως σε μετακτινική εντερίτιδα, μεσεντέρια ισχαιμία, νόσο Crohn.

eP138

ΝΕΥΡΟΕΝΔΟΚΡΙΝΙΚΟΣ ΟΓΚΟΣ ΠΑΓΚΡΕΑΤΟΣ

Γεωργόπουλος Η, Μπραϊμάκης Α, Κουτρουμπή Μ-Θ, Στεφανόπουλος Α, Ανδρικόπουλος Ε, Χέρας Π
Παθολογική Κλινική Γενικού Νοσοκομείου Ναυπλίου

Εισαγωγή: Παρουσιάζεται περίπτωση ασθενούς 60 ετών, με νευροενδοκρινικό όγκο του παγκρέατος που διαπιστώθηκε προ 3ετίας κατά την διάρκεια λαπαροσκοπικής χολοκυστεκτομής.
Παρουσίαση περιστατικού: Στην λαπαροσκόπηση βρέθηκαν πολλαπλές μικρές μεταστατικές εστίες στην άνω επιφάνεια του ήπατος και η επέμβαση συνεχίστηκε με λαπαροτομία για πληρέστερο ενδοκοιλιακό έλεγχο. Διαπιστώθηκε εκτός των ανωτέρω, μεγάλη μάζα που περιελάμβανε την ουρά του παγκρέατος την αριστερή κολική καμπή, τον σπλήνα και τον αριστερό νεφρό. Η κατάσταση κρίθηκε ανεγχείρητη, έγινε χολοκυστεκτομή και ελήφθησαν βιοψίες που έδειξαν ότι πρόκειται για νευροενδοκρινικό όγκο του παγκρέατος.
Συμπεράσματα: Στην ασθενή χορηγήθηκε φαρμακευτική αγωγή με σωματοστατίνη (Sandostatin 0,5 mg x3 ημερησίως, είχε ομαλή μετεγχειρητική πορεία και εξήλθε του Νοσοκομείου σε καλή γενική κατάσταση. Η ασθενής συνεχίζει να λαμβάνει σωματοστατίνη (τον τελευταίο χρόνο Sandostatin LAR 20 mg/μήνα), υποβάλλεται σε εξάμηνιαίο κλινικοεργαστηριακό έλεγχο και είναι σε σταθερά καλή κατάσταση.

eP139

ΠΕΡΙΓΡΑΦΙΚΗ ΜΕΛΕΤΗ ΤΩΝ ΧΑΡΑΚΤΗΡΙΣΤΙΚΩΝ ΑΣΘΕΝΩΝ ΠΟΥ ΥΠΟΒΛΗΘΗΚΑΝ ΣΕ ΕΛΕΓΧΟ ΛΕΠΤΟΥ ΕΝΤΕΡΟΥ ΜΕ ΕΝΔΟΣΚΟΠΙΚΗ ΚΑΨΟΥΛΑ

Τσάκου Α, Καλοπήτας Γ, Τσιαμήτρος Σ, Λαζαρίδης Ν, Γερμανίδης Γ
Γαστρεντερολογικό Τμήμα, Α΄ Παθολογικής Κλινικής Π.Γ.Ν.Θ «ΑΧΕΠΑ»

Εισαγωγή: Οι βασικές ενδείξεις της χρήσης της ενδοσκοπικής κάψουλας λεπτού εντέρου (SBCE), είναι η υπόνοια αιμορραγίας από το λεπτό έντερο, νόσου του Crohn και η σιδηροπενική αναιμία με αρνητικό ενδοσκοπικό έλεγχο. Συγκριτικά με τις υπόλοιπες διαγνωστικές μεθόδους, η χρήση της είναι εύκολη, ασφαλής και με υψηλή διαγνωστική ικανότητα.
Σκοπός: Περιγραφή και ανάλυση των χαρακτηριστικών των ασθενών, που υποβλήθηκαν σε έλεγχο λεπτού εντέρου με ενδοσκοπική κάψουλα.
Μέθοδος: Μελετήθηκαν αναδρομικά 20 ασθενείς, οι οποίοι υποβλήθηκαν σε έλεγχο λεπτού εντέρου με SBCE, στο Γαστρεντερολογικό Τμήμα το τελευταίο εξάμηνο. Έγινε καταγραφή των βασικών δημογραφικών χαρακτηριστικών τους, της ένδειξης, των κυριότερων ευρημάτων, της βασικής εντόπισης και διάγνωσης
Αποτελέσματα: Το 60% ήταν άνδρες με διάμεση ηλικία τα 62 έτη. Το 25% είχε βαλβιδοπάθεια ή/και κολπική μαρμαρυγή. Η συχνότερη ένδειξη ήταν η πιθανή λανθάνουσα αιμορραγία λεπτού εντέρου. Η συχνότερη κύρια διάγνωση ήταν οι αγγειεκτασίες. Έξι ασθενείς ήταν νοσηλευόμενοι, 4 εκ των οποίων είχαν ενεργή αιμορραγία, λόγω αγγειεκτασιών. Άλλα σπάνια αίτια αιμορραγίας ήταν το GIST λεπτού εντέρου και η αιμορραγία από μεκέλειο απόφυση. Το 80% ασθενών με βαλβιδοπάθεια και το 50% ασθενών με σιδηροπενική αναιμία είχαν αγγειεκτασίες λεπτού εντέρου. Το 78,9% των ασθενών είχε ευρήματα σε πολλαπλά τμήματα του λεπτού εντέρου, ενώ το 57% είχε ευρήματα και από το ανώτερο πεπτικό.
Συμπέρασμα: Η κυριότερη ένδειξη για χρήση SBCE ήταν η λανθάνουσα αιμορραγία με συχνότερη διάγνωση τις αγγειεκτασίες. Σε νοσηλευόμενους ασθενείς η χρήση της SBCE μπορεί θέσει τη διάγνωση σε περιπτώσεις ενεργού αιμορραγίας μη προσβάσιμες με τις κλασσικές ενδοσκοπικές μεθόδους. Σημαντικός είναι ο ρόλος της και στον εντοπισμό σπανιότερων αιτιών αιμορραγίας.

eP140

ΠΑΡΑΤΕΤΑΜΕΝΟΣ ΧΡΟΝΟΣ ΓΑΣΤΡΙΚΗΣ ΔΙΕΛΕΥΣΗΣ ΣΤΗΝ ΕΝΔΟΣΚΟΠΗΣΗ ΛΕΠΤΟΥ ΕΝΤΕΡΟΥ ΜΕ ΒΙΝΤΕΟΚΑΨΟΥΛΑ: ΠΟΙΟΙ ΕΙΝΑΙ ΟΙ ΑΣΘΕΝΕΙΣ ΣΕ ΚΙΝΔΥΝΟ

Χαλκίδου Ά,[1,3] Παπαδόπουλος Β,[2] Μιμίδης Κ[1,3]
[1]*Εργαστήριο Μελέτης Ήπατος και Γαστρεντερικού Συστήματος και Γαστρεντερολογικό-Ηπατολογικό Ιατρείο ΠΓΝ Αλεξανδρούπολης,* [2]*Ακέσιος Νεφρολογικό Κέντρο Ξάνθης,* [3]*Α' Πανεπιστημιακή Παθολογική Κλινική, Τμήμα Ιατρικής, Δημοκρίτειο Πανεπιστήμιο Θράκης ΠΓΝ Αλεξανδρούπολης*

Εισαγωγή: Η εντεροσκόπηση με βιντεοκάψουλα είναι μια μέθοδος εκλογής για τη διάγνωση των παθήσεων του λεπτού εντέρου. Μια σημαντική απόκλιση της μεθόδου αυτής, είναι η αδυναμία διέλευσης της στο τυφλό, όταν ο χρόνος καταγραφής ξεπεράσει τις 12 ώρες. Ο παρατεταμένος χρόνος διέλευσης θεωρείται ως ένας πιθανός παράγοντας αδυναμίας ολοκλήρωσης της εξέτασης του λεπτού εντέρου. Ως ένας παράγοντας παρατεταμένης γαστρικής διέλευσης θεωρείται ο διαβήτης.
Στόχος της μελέτης: Η συσχέτιση φύλου, ηλικίας και συννοσηροτήτων συμπεριλαμβανομένου και του διαβήτη με το χρόνο γαστρικής διέλευσης (GTT).
Υλικά και μέθοδοι: Αναδρομική μελέτη όλων των ασθενών στους οποίους διενεργήθηκε εντεροσκόπηση με βιντεοκάψουλα με MiroCam 2000 από τις 01/01/2020 έως και 30/08/2023. Σε κάθε ασθενή καταγράφηκε ο χρόνος διέλευσης της κάψουλας στον στόμαχο, το λεπτό έντερο και το τυφλό από το αρχείο βάσης του καταγραφικού MiroCam 2000 και ο δείκτης συννοσηρότητας Charlson (CCI). Ως μέγιστος φυσιολογικός χρόνος διέλευσης ορίστηκαν τα 60 λεπτά από τη λήψη της κάψουλας.
Αποτελέσματα: Στη μελέτη συμπεριλήφθηκαν 151 ασθενείς, 85 άνδρες και 66 γυναίκες, με μέσο όρο ηλικίας 64.7±15.5 έτη, 29 εκ των οποίων (19.2%) ήταν διαβητικοί. Ο μέσος GTT ήταν 41.4±72.3 λεπτά, ενώ παρατεταμένος GTT σημειώθηκε σε 30 ασθενείς (19.9%). Ο GTT ήταν ανεξάρτητος ηλικίας (P=0.285), φύλου (P=0.420), παρουσίας διαβήτη (P=0.444) και CCI (P=0.282).
Συμπεράσματα: Ο χρόνος γαστρικής κένωσης όπως αυτός εκτιμάται με την ενδοσκοπική κάψουλα, είναι ανεξάρτητος του φύλου, της ηλικίας, της παρουσίας διαβήτη και του CCI.

eP141

ΛΕΜΦΟΖΙΔΙΑΚΗ ΧΟΛΑΓΓΕΙΙΤΙΔΑ (FOLLICULAR CHOLANGITIS): ΕΝΑ ΣΠΑΝΙΟ ΑΙΤΙΟ ΣΤΕΝΩΣΗΣ ΧΟΛΗΦΟΡΩΝ

Λαμπροπούλου Β,[1] Σιούλας Α,[1] Σκοτινιώτης Η,[1] Παπαδάκη Κ,[1] Παγκράτης Σ,[2] Τζίμας Γ[2]
[1]*Γ΄ Γαστρεντερολογική Κλινική, ΔΘΚΑ Υγεία, Αθήνα,* [2]*Τμήμα Χειρουργικής Ήπατος-Χοληφόρων, ΔΘΚΑ Υγεία, Αθήνα*

Εισαγωγή: Η διαφοροδιάγνωση των εστιακών στενώσεων του χοληφόρου δέντρου περιλαμβάνει κυρίως κακοήθεις, αλλά ενίοτε και καλοήθεις παθήσεις. Περιγράφουμε ένα σπάνιο περιστατικό λεμφοδιζιακής χολαγγειίτιδας που παρουσιάστηκε με εστιακή στένωση στον αριστερό ηπατικό πόρο.
Παρουσίαση περιστατικού: Ασυμπτωματικός άνδρας 59 ετών, με ελεύθερο ατομικό αναμνηστικό, υποβλήθηκε σε υπερηχογράφημα άνω κοιλίας, που ανέδειξε διατάσεις των αριστερών ενδοηπατικών χοληφόρων. Οι εργαστηριακές εξετάσεις, συμπεριλαμβανομένων του Ca 19-9 και της IgG4 στον ορό, έδειξαν μόνο μικρή αύξηση της γ-GT. Στον περαιτέρω απεικονιστικό έλεγχο με αξονική και μαγνητική τομογραφία/MRCP αναδείχθηκε υψηλόβαθμη στένωση στον ενδοηπατικό αριστερό ηπατικό πόρο τύπου III (FIHS III) με κεντρικότερη διάταση. Λόγω ισχυρής υποψίας για χολαγγειοκαρκίνωμα, ο ασθενής υποβλήθηκε σε τυπική αριστερή ημιηπατεκτομή και λεμφαδενικό καθαρισμό ηπατικής πύλης και αλληρείου τρίποδα. Ιστολογικά ανευρέθηκαν λεμφοκυττταρικές διηθήσεις στο τοίχωμα του αριστερού ηπατικού πόρου και ίνωση με παρουσία λεμφοζιδίων στον περιβάλλοντα ενδοηπατικό συνδετικό ιστό, ευρήματα συμβατά με χρόνια ενεργό λεμφοζιδιακή χολαγγειίτιδα. Η άμεση μετεγχειρητική πορεία ήταν ανεπίπλεκτη και ο ασθενής παραμένει ελεύθερος νόσου σε χρονικό διάστημα παρακολούθησης 6 μηνών.
Συμπεράσματα: Η κλινική και απεικονιστική εικόνα της λεμφοδιζιακής χολαγγειίτιδας είναι παρόμοια με αυτή του χολαγγειοκαρκινώματος και οι στενώσεις τέτοιου τύπου συνηθέστερα αντιμετωπίζονται χειρουργικά, όπως και στον ασθενή μας. Με βάση τη βιβλιογραφία είναι το δωδέκατο περιστατικό που δημοσιεύεται παγκοσμίως.

eP142

ΤΟΠΙΚΗ ΕΚΤΟΜΗ ΝΕΟΠΛΑΣΜΑΤΩΝ ΦΥΜΑΤΟΣ VATER. ΤΡΙΕΤΗΣ ΕΜΠΕΙΡΙΑ ΕΝΟΣ ΤΡΙΤΟΒΑΘΜΙΟΥ ΝΟΣΟΚΟΜΕΙΟΥ ΑΝΑΦΟΡΑΣ

Δελής Σ,[1] Χαριτάκη Ε,[2] Πρίφτης Ι,[2] Κοκορόσκος Ν,[2] Παρασκευά Κ,[3] Τριαντοπούλου Χ,[4] Καρακαξάς Δ,[5] Δαμηλάκης Ι,[5] Μαστροκώστα Ε,[6] Παπασταματίου Μ[7]

[1]Διευθυντής Μονάδας Ήπατος-Παγκρέατος, Κωνσταντοπούλειο Νοσοκομείο, Αθήνα Ελλάδα, [2]Ειδικευόμενοι Γενικής Χειρουργικής, Κωνσταντοπούλειο Νοσοκομείο, Αθήνα, [3]Διευθύντρια Γαστρεντερολογικού Τμήματος, Κωνσταντοπούλειο Νοσοκομείο, Αθήνα, [4]Διευθύντρια Ακτινολογικού Τμήματος, Κωνσταντοπούλειο Νοσοκομείο, Αθήνα, [5]Γενικός Χειρουργός, Κωνσταντοπούλειο Νοσοκομείο, Αθήνα, [6]Διευθύντρια Αναισθησιολογικού Τμήματος, Κωνσταντοπούλειο Νοσοκομείο, Αθήνα, [7]Διευθυντής Χειρουργικού Τμήματος, Κωνσταντοπούλειο Νοσοκομείο, Αθήνα

Εισαγωγή: Τα νεοπλάσματα του φύματος παρουσιάζονται σπάνια και η αντιμετώπισή τους ποικίλει από απλή εκτομή μέχρι παγκρεατοδωδεκαδακτυλεκτομή.
Σκοπός: Η παρουσίαση της εμπειρίας μας τα τελευταία τρία έτη στην αντιμετώπιση των νεοπλασμάτων με τοπική διαδωδεκαδακτυλική εκτομή.
Υλικό και μέθοδος: Συμπεριλήφθηκαν όλες οι περιπτώσεις των τελευταίων 3 ετών. Αναλύθηκε η χειρουργική προσέγγιση, η μετεγχειρητική νοσηρότητα και τα προγνωστικά αποτελέσματα αναδρομικά.
Αποτελέσματα: Έξι ασθενείς υπεβλήθησαν σε διαδωδεκαδακτυλική εκτομή περφυματικών αδενωμάτων. Οι 4 ήταν άνδρες και οι 2 γυναίκα. Η διάμεση ηλικία ήταν 75. Ο διάμεσος δείκτης συνοσηρότητας Charlson (CCI) ήταν 6. Η μετεγχειρητική ιστοπαθολογία ήταν συμβατή με αδένωμα δωδεκαδακτύλου. Τα όρια εκτομής ήταν αρνητικά και στους έξι ασθενείς. Η διάμεση διάρκεια παραμονής στο νοσοκομείο ήταν 3 ημέρες. Δύο ασθενείς εμφάνισαν μέλαινα κατά την πρώιμη μετεγχειρητική περίοδο (πρώτη, δεύτερη και πέμπτη μετεγχειρητική ημέρα). Η αιμορραγία αναγνωρίστηκε και ελέγχθηκε ενδοσκοπικά στον πρώτο ασθενή και συμπληρωματικά στον δεύτερο ασθενή με αγγειακό εμβολισμό. Δεν παρατηρήθηκε υποτροπή ή άλλες μετεγχειρητικές επιπλοκές σε διάμεση περίοδο παρακολούθησης 22 μηνών.
Συμπεράσματα: Η διαδωδεκαδακτυλική φυματεκτομή είναι μια θεραπευτική επιλογή για περιφυματικά καλοήθη νεοπλάσματα που δεν επιδέχονται ενδοσκοπική εκτομή και θα πρέπει να εφαρμόζεται σε επιλεγμένες ομάδες ασθενών σε εξατομικευμένη βάση από έμπειρα κέντρα.

eP143

ΧΟΡΗΓΗΣΗ ΑΝΟΣΟΘΕΡΑΠΕΙΑΣ ΣΕ ΑΣΘΕΝΕΙΣ ΜΕ ΗΠΑΤΙΚΗ ΜΕΤΑΜΟΣΧΕΥΣΗ ΚΑΙ ΑΝΕΓΧΕΙΡΗΤΑ ΝΕΟΠΛΑΣΜΑΤΑ: ΠΡΩΤΗ ΕΜΠΕΙΡΙΑ

Παπατζέλου Ι,[1] Γεωργιάδου Μ,[2] Κουκούτση Κ,[1] Γιανναράκης Μ,[1] Σουγκλάκος Ι,[2] Κουτρουμπάκης Ι,[1] Σαμωνάκης Δ[1]

[1]Ιατρείο Ηπατωμάτων & Μεταμοσχεύσεων Ήπατος, Γαστρεντερολογική Κλινική Πανεπιστημιακό Νοσοκομείο Ηρακλείου, [2]Ογκολογική Κλινική, Πανεπιστημιακό Νοσοκομείο Ηρακλείου

Εισαγωγή: Η χορήγηση ανοσοθεραπείας θεωρούνταν απαγορευτική σε λήπτες συμπαγών οργάνων, καθώς μπορεί να μειώνει το ανοσοκατασταλτικό αποτέλεσμα και να οδηγεί σε απόρριψη. Ταυτόχρονα, η ανοσοκαταστολή μπορεί να σχετίζεται με μείωση αποτελεσματικότητας και χειρότερο ογκολογικό αποτέλεσμα. Παρουσιάζουμε τους πρώτους δύο ηπατομεταμοσχευμένους που έλαβαν ανοσοθεραπεία για ανεγχείρητο νεόπλασμα μετά τη μεταμόσχευση.
Παρουσίαση περιστατικών: Πρώτος ασθενής: άνδρας, μεταμόσχευση 2015 κίρρωση HCV-HKK (4 TACE προμεταμοσχευτικά). Στο ήπαρ που αφαιρέθηκε υπήρχε μικροαγγειακή διήθηση και δυο όζοι 2εκ με ενεργό νεόπλασμα. Το HKK υποτροπίασε 2.5 χρόνια μετά τη μεταμόσχευση (παρά την ανοσοκαταστολή με χρήση mTOR). Υπεβλήθη σε ηπατεκτομή και ακολούθως εμφανίζοντας πνευμονικές δευτεροπαθείς σε συστηματική θεραπεία. Αρχικά TKIs (Sorafenib, Regorafenib, Cabozantinib), ακολούθως χημειοθεραπεία (Gemcitabin/Oxaliplatin) και λόγω μη ανταπόκρισης (καλή ανοχή σχημάτων) τέθηκε σε Nivolumab (antiPD1). Η ανοχή ήταν άριστη και η ηπατική βιοχημεία φυσιολογική. Ανοσοκαταστολή με Advagraf 3 mg και τα επίπεδα διατηρούνταν ~4 ng/ml. Έλαβε 6 κύκλους και ακολούθως –πρόοδος νόσου- τέθηκε σε Lenvantinb έως τώρα. Δεύτερη ασθενής: γυναίκα, μεταμοσχεύθηκε 2017 για NASH/DM κίρρωση-HKK με χρόνια νεφρική νόσο ήδη προ της μεταμόσχευσης. Είχε καλή κλινική πορεία μέχρι που αναπτύχθηκε διηθητικό ακανθοκυτταρικό νεόπλασμα περιοχής ρινός. Υπεβλήθη σε διαδοχικές εκτομές και σε κύκλους ακτινοθεραπείας, χωρίς επαρκή ογκολογικό έλεγχο. Αποφασίστηκε η χορήγηση Cemiplimab (antiPD1) και ήδη έχει λάβει 5 κύκλους με καλή ανοχή και χωρίς διαταραχή της ηπατικής βιοχημείας. Η ανοσοκαταστολή είναι Advagraf 2 mg, με επίπεδα ~5.5 ng/ml, ενώ έχει διακοπεί η μυκοφαινολάτη.
Συμπεράσματα: Τα πρώτα αποτελέσματα χορήγησης ανοσοθεραπείας σε ηπατομεταμοσχευμένους με νεοπλάσματα μετά τη μεταμόσχευση είναι ενθαρρυντικά. Η ανοσοκαταστολή βάσης το τακρόλιμους και τα επίπεδα στα κατώτερα θεραπευτικά.

eP144

ΠΑΡΑΓΟΝΤΕΣ ΑΠΟΤΥΧΙΑΣ ΚΑΘΕΤΗΡΙΑΣΜΟΥ ΤΟΥ ΦΥΜΑΤΟΣ VATER ΚΑΤΑ ΤΗΝ ERCP ΓΙΑ ΛΙΘΙΑΣΗ ΤΟΥ ΚΟΙΝΟΥ ΧΟΛΗΔΟΧΟΥ ΠΟΡΟΥ (ΚΧΠ): ΕΜΠΕΙΡΙΑ ΕΝΟΣ ΚΕΝΤΡΟΥ

Κόγιας Δ,[1] Καφαλής Ν,[2] Κουκλάκης Γ[3]

[1]Ειδικευόμενος Παθολογίας, Α΄ Πανεπιστημιακή Παθολογική Κλινική, Τμήμα Ιατρικής ΔΠΘ, ΠΓΝ Αλεξανδρούπολης, Αλεξαδρούπολη, [2]Ειδικός Γαστρεντερολόγος, Α΄ Πανεπιστημιακή Παθολογική Κλινική, Τμήμα Ιατρικής ΔΠΘ, ΠΓΝ Αλεξανδρούπολης, Αλεξανδρούπολη, [3]Καθηγητής Γαστρεντερολογίας, Α΄ Πανεπιστημιακή Παθολογική Κλινική, Τμήμα Ιατρικής ΔΠΘ, ΠΓΝ Αλεξανδρούπολης, Αλεξαδρούπολη

Εισαγωγή: Ο καθετηριασμός του φύματος Vater είναι το πρώτο βήμα στην ενδοσκοπική παλίνδρομη χολαγγειοπαγκρεατογραφία (ERCP), αλλά μπορεί να είναι δύσκολος λόγω της θέσης ή του μεγέθους της θηλής. Αυτό αυξάνει τον κίνδυνο επιπλοκών μετά την ERCP και θα πρέπει να λαμβάνεται υπόψη η χρήση ενδοσκοπικών τεχνικών δεύτερης γραμμής (μικρότερος καθετήρας, precut).
Σκοπός: Σκοπός της παρούσας μελέτης ήταν ο προσδιορισμός των παραγόντων αποτυχίας καθετηριασμού του φύματος κατά τη διάρκεια της ERCP σύμφωνα με την εμπειρία του κέντρου μας.
Υλικό-Μέθοδοι: Πρόκειται για μια αναδρομική μελέτη που συμπεριλήφθηκαν όλοι οι ασθενείς που υποβλήθηκαν σε ERCP για λιθίαση του ΚΧΠ μεταξύ 1/2020–7/2023. Πραγματοποιήθηκε στατιστική ανάλυση για τον προσδιορισμό των παραγόντων αποτυχίας καθετηριασμού του φύματος.
Αποτελέσματα: Συμπεριλήφθηκαν 333 ασθενείς (Α/Γ:160/173, μέση ηλικία 62±14,5 [22–90] έτη). Οι κύριες ενδείξεις για ERCP ήταν η υπολειπόμενη ή υποτροπιάζουσα λιθίαση (84%,280/333) ή η διαδοχική λιθίαση (22%,74/333). Καθετηριασμός του φύματος με τυπικές τεχνικές πραγματοποιήθηκε σε 255 ασθενείς (76,5%). Στους υπόλοιπους ασθενείς, χρησιμοποιήθηκε μικρότερος καθετήρας σε 21 ασθενείς, ενώ precut πραγματοποιήθηκε με επιτυχία σε 73 ασθενείς. Η στατιστική ανάλυση έδειξε ότι προγνωστικοί παράγοντες της αποτυχίας καθετηριασμού του φύματος ήταν η μικρή θηλή (p=0,00001), η θηλή κρυμμένη από πτυχή (p=0,00001), ή ενσφηνωμένη πέτρα στο Vater (p=0,187).
Συμπεράσματα: Από την εμπειρία του κέντρου μας, ο καθετηριασμός του φύματος με τυπικές τεχνικές πραγματοποιήθηκε στο 76,5% των περιπτώσεων. Στατιστικά σημαντικοί παράγοντες αποτυχίας ήταν η μικρή θηλή και η θηλή κρυμμένη από μια πτυχή του δωδεκαδακτύλου. Παράγοντα αποτυχίας αποτέλεσε επίσης η σφηνωμένη πέτρα στο Vater, χωρίς να αναδεικνύει στατιστική σημαντικότητα. Σε αυτούς τους ασθενείς θα πρέπει να γίνεται χρήση ενδοσκοπικών τεχνικών δεύτερης γραμμής.

eP145

ΑΣΘΕΝΗΣ ΜΕ ΣΥΝΔΡΟΜΟ PICA: ΜΙΑ ΜΕΛΕΤΗ ΠΕΡΙΠΤΩΣΗΣ

Παπαντωνίου Δ,[1] Πικουλή Α,[2] Χατζημανώλης Α,[3] Μιχαηλίδης Ι,[4] Παπαχριστοφή Δ,[5] Σιαφίκος Σ,[6] Κλαδάκης Κ,[7] Τουζένη Γ,[8] Τριάντου Α,[9] Παπαντωνίου Ν[10]

[1]Φοιτήτρια, Ιατρική Σχολή, Nicosia University, Κύπρος, [2]Ειδικ. Χειρουργικής, Γ΄ Χειρουργική Κλινική, Αττικό Νοσοκομείο, Αθήνα, [3]Ειδικ. Χειρουργικής, Β΄ Χειρουργική Κλινική, Γ.Ν. Ρόδου, [4]Ειδικός Γενικής Οικογενειακής Ιατρικής, Περιφερειακό Ιατρείο Ιαλυσού, Ρόδος, [5]Νοσηλεύτρια, Γαστρεντερολογικό Ιατρείο, Ρόδος, [6]Γαστρεντερολόγος, Mediterraneo Hospital, Αθήνα, [7]Μικροβιολόγος, Τμήμα Αιμοδοσίας, Γ.Ν. Ρόδου, [8]Ειδικός Γενικής Οικογενειακής Ιατρικής, Περιφερειακό Ιατρείο Απολλώνων, Ρόδος, [9]Φοιτήτρια, Ιατρική Σχολή Πανεπιστήμιο Ιασίου, Ρουμανία, [10]Γαστρεντερολόγος, Euromedica Δωδεκανήσου, Ρόδος

Εισαγωγή: Περιγράφουμε την περίπτωση άνδρα με διανοητική καθυστέρηση με σύνδρομο pica με έντονα επεισόδια επιγαστραλγιας, έντονη κοιλιακή διάταση και εμετούς.
Παρουσίαση περιστατικού: Ασθενής 35 ετών διακομίστηκε από το ψυχιατρείο της Λέρου λόγω έντονου κοιλιακού άλγους και πολλαπλών επεισοδίων εμέτου. Έγινε διαγνωστική αξιολόγηση με βάση το ιστορικό και τα συμπτώματα του ασθενούς (κοιλιακό άλγος, ναυτία, εμετοί, απώλεια βάρους, αναιμία. Από την κλινική εξέταση της κοιλίας ανευρέθηκε έντονο κοιλιακό άλγος κυρίως εντοπιζόμενο στο επιγάστριο με παρουσία εντερικών ήχων καθώς και μεγάλη ψηλαφητή επιγαστρική σκληρία-μάζα ασαφών ορίων. Το υπερηχογράφημα κοιλίας που ακολούθησε ανέδειξε έντονη γαστρική διάταση και απέκλεισε την παρουσία ηπατοσπληνομεγαλίας και ασκίτη. Διενεργήθηκε άμεσα αξονική τομογραφία κοιλιάς με έγχυση ενδοφλέβιου σκιαγραφικού μέσου όπου εντοπίστηκε σαφής διάταση του στομάχου και εντός αυτού ετερογενής μάζα επεκτεινόμενη από τον θόλο έως και τον πυλωρό με πολλαπλές φυσαλίδες αέρα παγιδευμένες εντός του στομάχου με επακόλουθη συμπίεση των δομών γύρω από το στόμαχο. Δεν σημειώθηκε πάχυνση του γαστρικού τοιχώματος η σημεία νέκρωσης αυτού αποκλείοντας έτσι την πιθανότητα διάτρησης ή άλλης επιπλοκής που θα απαιτούσε χειρουργική αντιμετώπιση. Για περαιτέρω διερεύνηση και αντιμετώπιση ο ασθενής υποβλήθηκε σε 12 δακτυλοσκόπηση με ήπια μέθη η οποία ανέδειξε την παρουσία πολλαπλών ξένων σωμάτων στο στόμαχο όπως κορδόνια, σόλες παπουτσιών και άλλα τα οποία αφαιρέθηκαν με τη χρήση λαβίδας αφαίρεσης του ενδογαστρικού μπαλονιού παχυσαρκίας, αφού η αρχική προσπάθεια αφαίρεσης με τις συνήθεις λαβίδες ξένων σωμάτων απέτυχε.
Συμπέρασμα: Πρόκειται για ψυχιατρική διαταραχή με άγνωστους παθογενετικούς μηχανισμούς, που αναφέρεται στην επίμονη και καταναγκαστική λαχτάρα για κατανάλωση ουσιών που συνήθως θεωρούνται μη βρώσιμες για περίοδο τουλάχιστον ενός μήνα. Παρατηρείται συχνότερα σε παιδιά κάτω των 10 ετών αλλά είναι επίσης συχνή σε ασθενείς με άλλα ψυχιατρικά νοσήματα όπως διαταραχές αυτιστικού φάσματος, διαταραχές συναισθήματος η σχιζοειδείς διαταραχές καθώς και εγκύους. Η θεραπεία στους ενήλικες περιορίζεται στην αντιμετώπιση τυχόν επιπλοκών.

eP146

ΕΝΔΟΣΚΟΠΙΚΗ ΑΝΤΙΜΕΤΩΠΙΣΗ ΕΝΤΕΡΙΚΗΣ ΑΠΟΦΡΑΞΗΣ ΛΕΠΤΟΥ ΕΝΤΕΡΟΥ ΑΠΟ ΦΥΤΟΠΙΛΗΜΑ

Κρανιδιώτης Γ, Ροδιάς Μ, Τρίκολα Ά, Έλληνα Μ, Εμμανουηλίδου Γ, Λάππας Ι, Κοτσικόρος Ν, Καρακόιδας Χ, Βασιλειάδης Κ, Σγούρος Σ, Στεφανίδης Γ
Γαστρεντερολογική Κλινική, Ναυτικό Νοσοκομείο Αθηνών

Εισαγωγή: Τα φυτοπιλήματα λεπτού εντέρου είναι μία σπάνια αιτία εντερικής απόφραξης (0,4-4%), εξαιτίας συσσώρευσης στερεού άπεπτου υλικού φυτικής προέλευσης. Σχηματίζονται στο γαστρεντερικό σωλήνα με κύρια εντόπιση τον στόμαχο. Προδιαθεσικοί παράγοντες είναι η γαστροπάρεση μετά από βαγοτομή και γαστρεκτομή με Billroth I ή II αναστόμωση, η πυλωρική στένωση από έλκος βολβού 12/λου καθώς και άλλα αίτια όπως η διαβητική γαστροπάρεση. Η αντιμετώπιση είναι κυρίως χειρουργική. Παρακάτω παρουσιάζεται περίπτωση ασθενούς με εντερική απόφραξη λόγω φυτοπιλήματος λεπτού εντέρου η οποία αντιμετωπίσθηκε ενδοσκοπικά.
Περιγραφή περιστατικού: Άνδρας, 79 ετών, προσήλθε στα επείγοντα με συμπτωματολογία ειλεού (επίσχεση αερίων/κοπράνων από 3μέρου, κοιλιακό άλγος, ναυτία και έμετο). Ο ασθενής αναφέρει κατανάλωση μεγάλης ποσότητας λαχανικών την τελευταία εβδομάδα. Από το ατομικό αναμνηστικό διαπιστώθηκε αρρύθμιστος (HbA1c: 9) σακχαρώδης διαβήτης. Διενεργήθηκε αξονική τομογραφία κοιλίας η οποία ανέδειξε κώλυμα (φυτοπίλημα) στο σημείο μετάπτωσης της 4ης μοίρας του 12/λου στην αρχή της νήστιδας με συνοδό διάταση 12/λου και στομάχου. Τοποθετήθηκε ρινογαστρικός καθετήρας με παροχέτευση 1lt γαστρικού υγρού. Την επόμενη ημέρα διενεργήθηκε προεγχειρητικά γαστροσκόπηση αρχικά με γαστροσκόπιο και στη συνέχεια με παιδιατρικό κολονοσκόπιο για την επίτευξη της περαιτέρω προώθησης προς 3η-4η μοίρα του 12/λου. Με τη βοήθεια βρόχου πραγματοποιήθηκαν πολλαπλές διασπάσεις του φυτοπιλήματος. Μετά από 24 ώρες, κατόπιν χορήγησης γαστρογραφίνης διενεργήθηκε εκ νέου αξονική τομογραφία η οποία ανέδειξε απουσία του φυτοπιλήματος και προώθηση της γαστρογραφίνης έως το τυφλό. Ο ασθενής επανασιτίσθηκε σταδιακά χωρίς συμβάματα.
Συμπέρασμα: Τα τροφοπιλήματα του γαστρεντερικού σωλήνα αποτελούν σπάνια αιτία ειλεού. Η αντιμετώπιση είναι κυρίως χειρουργική, όμως η ενδοσκοπική θεραπεία μπορεί να εφαρμοσθεί σε επιλεγμένους ασθενείς με επιτυχία.

eP147

ΑΙΜΟΡΡΑΓΙΑ ΠΕΠΤΙΚΟΥ ΑΠΟ ΑΟΡΤΟΕΝΤΕΡΙΚΟ ΣΥΡΡΙΓΙΟ: ΠΑΡΟΥΣΙΑΣΗ ΔΥΟ ΠΕΡΙΠΤΩΣΕΩΝ

Παναγάκη Α, Αγγελόπουλος Γ, Τζιάτζιος Γ, Γκολφάκης Π, Μάθου Ν, Γιαννακόπουλος Α, Παρασκευά Κ
Γαστρεντερολογική Κλινική, ΓΝ Ν. Ιωνίας «Κωνσταντοπούλειο Πατησίων», Αθήνα

Εισαγωγή: Το αορτο-εντερικό συριγγίο (ΑΕΣ) αποτελεί σπάνια αλλά δυνητικά θανατηφόρα αιτία αιμορραγίας πεπτικού. Συνήθως δημιουργείται από πίεση της αορτής (πρωτοπαθές) ή από διάβρωση του γαστρεντερικού σωλήνα από αγγειακή ενδοπρόθεση (δευτεροπαθές).
Σκοπός: Σκοπός είναι η παρουσίαση δύο διαφορετικών περιπτώσεων ασθενών με ΑΕΣ. Η πρώτη περίπτωση αφορά άντρα 65 ετών που προσήλθε στο ΤΕΠ του νοσοκομείου αναφέροντας μονήρες επεισόδιο αιματέμεσης προ ημέρας. Στο ιστορικό του ανέφερε ενδοαγγειακή αποκατάσταση ανευρύσματος κοιλιακής αορτής προ 2ετίας, το οποίο παρουσίασε ενδοδιαφυγή προ έτους και αντιμετωπίστηκε εκ νέου ενδοαγγειακά. Ο ασθενής υποβλήθηκε σε δωδεκαδακτυλοσκόπηση όπου στη 3η μοίρα του δωδεκαδακτύλου ήταν ορατό το τοίχωμα ενδοπρόθεσης χωρίς σημεία ενεργού αιμορραγίας. Η αξονική αγγειογραφία, επιβεβαίωσε την παρουσία ΑΕΣ. Κατά τη νοσηλεία του ο ασθενής παρέμεινε αιμοδυναμικά σταθερός, αρνήθηκε περαιτέρω παρέμβαση και εξήλθε από το νοσοκομείο οικεία βουλήσει.
Η δεύτερη περίπτωση αφορά άντρα 87 ετών ο οποίος εμφάνισε σοβαρή αιματοχεσία κατά τη νοσηλεία του για πνευμονία, σοβαρή κολίτιδα από ανοσοθεραπεία για υποτροπή αδενοκαρκινώματος πνεύμονα. Στο ιστορικό του αναφέρεται ανεύρυσμα κοιλιακής αορτής υπό παρακολούθηση. Σε επείγουσα αξονική αγγειογραφία αναδείχθηκε ΑΕΣ με έλικα της νήστιδας. Ακολούθησε ενδοαγγειακή αποκατάσταση του ανευρύσματος χωρίς υποτροπή της αιμορραγίας έκτοτε.
Συμπέρασμα: Συμπερασματικά, αιμορραγία από ΑΕΣ μπορεί να εμφανιστεί με αιματέμεση είτε με αιματοχεσία. Σε αυτές τις περιπτώσεις όταν υπάρχει ιστορικό ανευρύσματος κοιλιακής αορτής με ή χωρίς αορτική επέμβαση, η υψηλή υποψία μπορεί να εξασφαλίσει την έγκαιρη διάγνωση.

eP148

ΜΗΧΑΝΙΚΗ ΜΑΘΗΣΗ ΚΑΙ ΕΝΔΟΣΚΟΠΗΣΗ ΠΕΠΤΙΚΟΥ ΣΥΣΤΗΜΑΤΟΣ

Καρακασίδης Ε.
Α΄ Παθολογική Κλινική Γενικού Νοσοκομείου Βόλου, Βόλος

Εισαγωγή: Η μηχανική μάθηση αποτελεί ένα τομέα της τεχνητής νοημοσύνης που τα τελευταία χρόνια έχει διεισδύσει στον τομέα της γαστρεντερολογίας λόγω των πολλαπλών δυνατοτήτων που προσφέρει τόσο σε διαγνωστικό όσο και σε θεραπευτικό επίπεδο
Σκοπός: Σκοπός της παρούσας εργασίας είναι η αποτύπωση της διαχρονικής τάσης χρήσης της μηχανικής μάθησης στην ενδοσκόπηση του πεπτικού συστήματος όσο και η πρόβλεψη της χρήσης στο μέλλον στον τομέα αυτό
Υλικό και Μέθοδος: Έγινε αναζήτηση στην βάση δεδομένων scopus με τις κωδικές λέξεις machine learning AND endoscopy για το χρονικό διάστημα 2000-2023 και εν συνεχεία πραγματοποιήθηκε προσαρμογή σε σιγμοειδή καμπύλη προκειμένου να διερευνηθεί η πορεία ανάπτυξης και χρήσης των μεθόδων μηχανικής μάθησης στην καθημερινή πρακτική.
Συμπεράσματα: Η τεχνητή νοημοσύνη θα αποτελέσει σπουδαίο εργαλείο στα χέρια των ενδοσκόπων το επόμενο χρονικό διάστημα και αυτό αποτυπώνεται από την ολοένα και αυξανόμενη τάση δημοσίευσης ερευνητικών εργασιών στο τομέα αυτό. Επομένως κάθε γαστρεντερολόγος-ενδοσκόπος πρέπει να είναι εξοικειωμένος με αυτό το νέο εργαλείο

eP149

SIDE-BY-SIDE (SBS) ΤΟΠΟΘΕΤΗΣΗ STENT ΣΕ ΑΣΘΕΝΕΙΣ ΜΕ ΧΟΛΑΓΓΕΙΟΚΑΡΚΙΝΩΜΑ: ΠΑΡΟΥΣΙΑΣΗ ΔΥΟ ΠΕΡΙΣΤΑΤΙΚΩΝ

Κόγιας Δ,[1] Καφαλής Ν,[2] Κουκλάκης Γ[3]
[1]*Ειδικευόμενος Παθολογίας, Α΄ Πανεπιστημιακή Παθολογική Κλινική, Τμήμα Ιατρικής ΔΠΘ, ΠΓΝ,* [2]*Ειδικός Γαστρεντερολόγος, Α΄ Πανεπιστημιακή Παθολογική Κλινική, Τμήμα Ιατρικής ΔΠΘ, ΠΓΝ,* [3]*Καθηγητής Γαστρεντερολογίας, Α΄ Πανεπιστημιακή Παθολογική Κλινική, Τμήμα Ιατρικής ΔΠΘ, ΠΓΝ Αλεξανδρούπολης, Αλεξανδρούπολη*

Εισαγωγή: Σε ασθενείς με χολαγγειοκαρκίνωμα η παροχέτευση των χοληφόρων έχει ως στόχο την δυνατότητα χορήγησης χημειοθεραπείας και βελτίωσης της ποιότητας ζωής. Έχει φανεί ότι η πρωτογενής ενδοσκοπική ανακούφιση με χρήση stent έχει υψηλότερη τεχνική και κλινική επιτυχία από τη διαδερμική προσέγγιση. Στα ακόλουθα περιστατικά επιχειρήθηκε η ενδοσκοπική θεραπευτική αντιμετώπιση αποφρακτικού ικτέρου σε ασθενείς με χολαγγειοκαρκίνωμα.
Παρουσίαση Περιστατικού 1: Γυναίκα 53 ετών παρουσιάστηκε με ανώδυνο ίκτερο και απώλεια 10 κιλών από τριμήνου. Ο εργαστηριακός έλεγχος ανέδειξε ολική χολερυθρίνη 22.2 mg/dl (άμεση 17.1 mg/dl). Από τον απεικονιστικό έλεγχο διαπιστώθηκε μάζα ήπατος η οποία στον ιστοπαθολογικό έλεγχο παρουσίασε στοιχεία χολαγγειοκαρκινώματος. Κατά την ERCP διαπιστώθηκε στένωση του κοινού ηπατικού πόρου στην συμβολή. Τοποθετήθηκαν SBS δύο πλαστικά stent μεγέθους 7fr/12 cm,παράλληλα μεταξύ τους, σε αμφότερους τους ηπατικούς πόρους (εικόνα 1). Μετά από 72 ώρες σημειώθηκε πτώση της ολικής χολερυθρίνης (9 mg/dl, άμεση 5.2 mg/dl) και κλινική βελτίωση της ασθενούς.

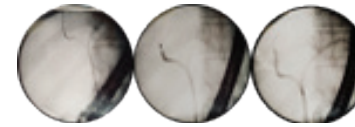

Εικόνα 1. SBS τοποθέτηση 2 πλαστικών stent σε ασθενή με χολαγγειοκαρκίνωμα, Α. προώθηση 2 συρμάτων σε αμφότερους τους ηπατικούς πόρους, Β. τοποθέτηση αρχικά του δεξιού stent, Γ. στη συνέχεια τοποθέτηση του αριστερού stent.

Παρουσίαση Περιστατικού 2: Γυναίκα 80 ετών παρουσιάστηκε με ανώδυνο ίκτερο, μεταγευματικά εμετικά επεισόδια και απώλεια 8 κιλών από διμήνου. Ο εργαστηριακός έλεγχος ανέδειξε τιμή ολικής χολερυθρίνης 17.2 mg/dl (άμεση 12.8 mg/dl). Από τον απεικονιστικό έλεγχο διαπιστώθηκε μεταστατικό χολαγγειοκαρκίνωμα πυλών ταξινόμησης Bismouth IIIb. Κατά την ERCP τοποθετήθηκαν SBS δύο πλαστικά stent μεγέθους 7fr/10cm,παράλληλα μεταξύ τους, σε αμφότερους τους ηπατικούς πόρους (εικόνα 2). Μετά από 72 ώρες σημειώθηκε πτώση της ολικής χολερυθρίνης (5 mg/dl, άμεση 3.2 mg/dl) και κλινική βελτίωση της ασθενούς.
Συμπεράσματα: Η SBS τοποθέτηση stent στέφθηκε από τεχνική και λειτουργική επιτυχία, προσφέροντας άμεση κλινική ανακούφιση των ασθενών. Η βέλτιστη ενδοσκοπική θεραπευτική στρατηγική θα πρέπει να προσαρμόζεται στον κάθε ασθενή μεμονωμένα για την παράταση της βατότητας του stent και την επιβίωση του ασθενούς.

Εικόνα 2. SBS τοποθέτηση 2 πλαστικών stent σε ασθενή με Bismouth IIIa χολαγγειοκαρκίνωμα

eP150

ΔΥΣΠΛΑΣΙΑ ΚΑΙ ΝΕΟΠΛΑΣΙΑ ΣΕ ΑΣΘΕΝΕΙΣ ΜΕ ΙΦΝΕ

Ευταξίας Χ, Βαδαρλής Α, Μουαλλήμογλου Φ, Γιοβάνης Ε, Τόλης Χ, Τσαρούχης Κ, Τίκος Γ, Παυλής Α, Κοντονικόλα Αι, Μπρούβαλης Μ, Μαγγανάρη Ε, Καρακούση Κ, Καπετάνος Δ, Αυγερινός Α, Δημουλιός Φ, Βασιλείου Κ, Μάρης Θ
ΓΝΘ Γ Παπανικολάου, Γαστρεντερολογική Κλινική

Εισαγωγή: Οι νεοπλασίες είναι μια αναγνωρισμένη επιπλοκή των ΙΦΝΕ
Σκοπός: Η αναδρομική καταγραφή της συχνότητας των νεοπλασιών και της δυσπλασίας σε ασθενείς με ΙΦΝΕ σε ένα τριτοβάθμιο νοσοκομείο.
Ασθενείς/Μέθοδοι: Διακόσιοι ένας ασθενείς, 125 (62,2%) με ελκώδη κολίτιδα (ΕΚ) 69 (34,3%) με Crohn's (CD) and 7 (3,5%) με απροσδιόριστη κολίτιδα που εξετάσθηκαν από την κλινική την δεκαετία 2012/2022.
Αποτελέσματα: Από την μελέτη των ηλεκτρονικών φακέλλων καρκίνος παχέος εντέρου (ΚΠΕ) βρέθηκε σε έναν ασθενή πάσχοντα απο συριγγοποιητική νόσο του Crohn, οποίος υποβλήθηκε σε κολεκτομή και χημειοθεραπεία. Βαρεία δυσπλασία (ενδοεπιθηλιακή νεοπλασία-in situ) ανιχνεύθηκε σε 2 ασθενείς, ο ένας με CD που υποβλήθηκε σε κολεκτομή και σε έναν ασθενή με ΕΚ ο οποίος αρνήθηκε να χειρουργηθεί λόγω συνοδών παθήσεων και αντιμετωπίσθηκε με ενδοσκοπική βλεννογονεκτομή (EMR) και παρακολούθηση. Όλοι οι ασθενείς είχαν ιστορικό πάνω από 10 έτη, ο ασθενής με τον ΚΠΕ ελάμβανε βιολογικό παράγοντα και οι ασθενείς με την δυσπλασία η μία αζαθειοπρίνη και ο δεύτερος 5 ΑΣΑ. Κανείς ασθενής δε είχε σκληρυντική χολαγγειτίτιδα η οικογενειακό ιστορικό καρκίνου παχέος εντέρου ή συνδρόμου Lunch I. Εξωεντερικά νεοπλάσματα αναπτύχθηκαν σε 6 ασθενείς 4 με ΕΚ και 2 με CD. Πιο αναλυτικά 1 ασθενής ανέπτυξε στομάχου, 1 με Hodgin λέμφωμα, μία μήτρας, μία ωοθηκών, μία πνεύμονος και 1 μαστός. Καταγράφηκε ένας θάνατος από νεόπλασμα. Πέντε από τα εξωεντερικά νεοπλάσματα ελάμβαναν βιολογικό παράγοντα–αντι TNF εκτός της ασθενούς πνεύμονος που ελάμβανε αζαθειοπρίνη.
Συμπέρασμα: Η εμφάνιση δυσπλασίας και νεοπλασίας εντέρου η όχι κατά την 10ετή διάρκεια της παρακολούθησης ήταν εξαιρετικά χαμηλή(~4%), και η πρόγνωση καλή.

eP151

Ο ΡΟΛΟΣ ΤΗΣ ΜΑΓΝΗΤΙΚΗΣ ΕΝΤΕΡΟΓΡΑΦΙΑΣ ΣΤΗ ΝΟΣΟ CROHN

Μπρούβαλης Μ,[1] Μουαλλήμογλου Φ,[1] Βαδαρλής Α,[1] Ευταξίας Χ,[1] Γιοβάνης Ε,[1] Τόλης Χ,[1] Τσαρούχης Κ,[1] Τίκος Γ,[1] Δαγδηλελης Λ,[2] Παυλής Α,[1] Κοντονικόλα Αι, Μαγγανάρη Ε, Καρακούση Κ, Καπετάνος Δ, Αυγερινός Α,[1] Δημουλιός,[1] Βασιλείου Κ,[1] Ναλμπαντίδης Γ,[1] Μάρης Θ[1]
[1]Γαστρεντερολογική κλινική, ΓΝΘ «Γ. Παπανικολάου», [2]Ακτινολογικό Εργαστήριο ΓΝΘ «Γ. Παπανικολάου»

Εισαγωγή: Η μαγνητική εντερογραφία αποτελεί την εξέταση εκλογής στην νόσο Crohn
Σκοπός: Σκοπός της μελέτης ήταν η καταγραφή της εμπειρίας μας στη διαγνωστική αξία της μαγνητικής εντερογραφίας (MRE), εξέτασης στη διάγνωση νόσου Crohn (NC) λεπτού εντέρου (Λ.Ε).
Ασθενείς και μέθοδοι: Δεκατέσσερις ασθενείς [8 άνδρες, 6 γυναίκες, μέσης ηλικίας 39 (16-60) έτη], που παρακολουθούνται από τα εξωτερικά ιατρεία, με γνωστή (13 ασθενείς) ή πιθανή (1 ασθενείς) νόσο Crohn που υπεβλήθησαν σε MRE το διάστημα 2021-2022. Καταγράφηκαν τα χαρακτηριστικά των ασθενών και της νόσου και τα στοιχεία από τις MRE που υποδηλώνουν ουλώδη (Ο.Σ.), φλεγμονώδη στένωση (Φ.Σ.) ή εξωτοιχωματικές βλάβες. Ως μέθοδος αναφοράς χρησιμοποιήθηκε η ιστολογική εξέταση, ο συνδυασμός από ορολογικούς δείκτες φλεγμονής (CRP, αιμοπετάλια και λευκοκύτταρα/μL), απεικονιστικές εξετάσεις (CT ή MRI κοιλίας), το χειρουργικό παρασκεύασμα τέλος η ανταπόκριση στη θεραπεία.
Αποτελέσματα: Η εξέταση ήταν ανεκτή από όλους τους ασθενείς. Τα σύνολο των ευρημάτων αφορούσαν τον τελικό ειλεό. Η ειδικότητα και ευαισθησία για την Ο.Σ. και Φ.Σ. ήταν 100%. Η θετική (Θ.Π.Α.), αρνητική προγνωστική αξία (Α.Π.Α.) και ακρίβεια ήταν επίσης 100%. Στο σύνολο των ευρημάτων τα αποτελέσματα ήταν: Ειδικότητα: 100%, ευαισθησία: 75%, Θ.Π.Α.: 90%, Α.Π.Α.: 100%, διαγνωστική ακρίβεια: 90%.
Συμπεράσματα: Παρά το σχετικό μικρό αριθμό των ασθενών της μελέτης, η MRE φαίνεται να έχει υψηλή διαγνωστική αξία σε ασθενείς με NC Λ.Ε, παρέχει πολλές πληροφορίες για την νόσο και πρέπει να αποτελεί την μέθοδο εκλογής πριν την ενδοσκοπική κάψουλα.

eP152

ΑΝΑΠΤΥΞΗ ΚΑΡΚΙΝΟΥ ΛΕΠΤΟΥ ΕΝΤΕΡΟΥ ΚΑΙ ΚΑΡΚΙΝΟΥ ΠΑΧΕΟΣ ΕΝΤΕΡΟΥ ΣΕ ΑΣΘΕΝΗ ΜΕ ΠΑΡΑΜΕΛΗΜΕΝΗ ΝΟΣΟ CROHN

Μαργέτης Ν
Γαστρεντερολόγος, Αθήνα

Εισαγωγή: Η νόσος Crohn (CD) επιπλέκεται με καρκίνους διαφόρων οργάνων, μεταξύ των οποίων συχνότεροι είναι ο καρκίνος λεπτού εντέρου (ΚΛΕ) και ο καρκίνος παχέος εντέρου (ΚΠΕ).
Παρουσίαση περιστατικού: Άνδρας 68 ετών με CD από 30ετίας, χωρίς θεραπεία, διεγνώσθη κατ' οίκον με ειλεό. Στην αξονική τομογραφία διεπιστώθη αποφρακτικός ειλεός λεπτού εντέρου, λόγω στένωσης τελικού ειλεού. Στο χειρουργείο αφαιρέθηκε φλεγμονώδης μάζα τελικού ειλεού και έγινε σύγκλειση εντεροκυστικού συριγγίου. Η βιοψία του παρασκευάσματος έδειξε αδενοκαρκίνωμα τελικού ειλεού επί εδάφους συριγγοποιηθείσης CD (pT4No). Ο ασθενής ετέθη σε 5-ASA και υπεβλήθη σε χημειοθεραπεία. Οι βιοψίες παχέος εντέρου (δύο και οκτώ μήνες μετεγχειρητικά) ήταν αρνητικές για κακοήθεια. Σε βιοψίες από κυστεοσκόπηση ένα έτος μετεγχειρητικά (διενεργήθηκε λόγω μακροσκοπικής αιματουρίας), ανεδείχθη αδενοκαρκίνωμα με ανοσοφαινότυπο παχυεντερικού τύπου. Ο ασθενής αντιμετωπίσθηκε ως επί μεταστατικού ορθοκολικού καρκίνου με χημειοθεραπεία και anti-EGFR. Έξι μήνες αργότερα ο ασθενής διεγνώσθη εκ νέου κατ' οίκον με ειλεό (συμφυτικός ειλεός λεπτού εντέρου). Βιοψίες από οζώδη περιοχή του σιγμοειδούς και από μόρφωμα ουροδόχου κύστεως αμφότερες έδειξαν αδενοκαρκίνωμα παχέος εντέρου. Ακολούθησε ριζική χειρουργική αντιμετώπιση από Ουρολόγο και Χειρουργό. Η πορεία του ασθενούς ήταν προϊούσα. Παρουσίασε μεταστατική νόσο ήπατος και απεβίωσε 27 μήνες μετά το αρχικό χειρουργείο.
Συμπεράσματα: Επί εδάφους χρόνιας μη θεραπευμένης CD, ο ΚΛΕ και ο ΚΠΕ ενδέχεται να εκδηλωθούν με βραχεία χρονική απόσταση. Οι ασθενείς με CD χρήζουν συμμόρφωσης με τις τρέχουσες φαρμακευτικές θεραπείες, οι οποίες δυνητικά προσφέρουν χημειοπροφυλακτικό αποτέλεσμα στην ανάπτυξη καρκίνου.

eP153

ΨΥΧΙΑΤΡΙΚΟΙ ΚΙΡΡΩΤΙΚΟΙ ΗΠΑΤΟΠΑΘΕΙΣ ΑΣΘΕΝΕΙΣ: ΛΟΙΜΩΞΕΙΣ

Καραουλάνη Θ,[1] Καπάτας Χ,[2] Γεφυροπούλου Ε,[3] Ματσούκα Ευ,[1] Κουντούρη Α,[4] Πίτσια Τ,[1] Τσαγκιά Σ,[5] Λαμπρόπουλος Π,[2] Αρμύρος Π,[2] Τσάκαλης Ν,[2] Υφαντή Α,[2] Καπάτας Α[2]
[1]Εργαστήριο Βιοπαθολογίας-Βιοχημικού, ΓΝ, ΨΝΑ «Δρομακαΐτειο», [2]Α΄ Παθολογική κλινική, Α΄ Ηπατολογικό Ιατρείο, ΓΝΝΠ «Άγιος Παντελεήμων», ΓΝΔΑ «Αγία Βαρβάρα», [3]Κέντρο Υγείας Κεραμεικού, [4]Εργαστήριο Βιοχημικού, ΓΝΝΠ «Άγιος Παντελεήμων», ΓΝΔΑ «Αγία Βαρβάρα», [5]Κέντρο Μεσογειακής Αναιμίας ΓΝΝΠ «Άγιος Παντελεήμων», ΓΝΔΑ «Αγία Βαρβάρα»

Εισαγωγή: Οι ψυχιατρικοί ηπατοπαθείς ασθενείς μεταξύ των πολλών επιπλοκών, είναι επιρρεπείς και στην εκδήλωση λοιμώξεων συχνά με δυσμενή εξέλιξη, προς σηπτικό σύνδρομο.
Σκοπός: Στη μελέτη μας, η διάγνωση της λοίμωξης ετέθη από την κλινική εικόνα και τον εργαστηριακό έλεγχο(κλινική/φυσική εξέταση, γενική αίματος/ούρων, CRP και απεικονιστικός έλεγχος). Σκοπός της εργασίας είναι η διερεύνηση των αιτιολογικών παραγόντων των λοιμώξεων των ψυχιατρικών κιρρωτικών ηπατοπαθών ασθενών.
Υλικό και Μέθοδος: Αναλύθηκαν δεδομένα 220 ψυχιατρικών ηπατοπαθών ασθενών με λοίμωξη, 123 ήταν άνδρες(55,9%), 92(41,8%) γυναίκες και 5(2,27%) διεμφυλικά άτομα, (~55,3 έτη), οι οποίοι νοσηλεύθηκαν στο Νοσοκομείο «Δρομοκαΐτειο» το διάστημα 01/2022- 06/2023.
Αποτελέσματα: 101(45,9%) είχαν κίρρωση ιογενούς αιτιολογίας(άνδρες: 63,35%- γυναίκες: 33,65%-διεμφυλικά άτομα:3%), 99 ασθενείς (45%) είχαν κίρρωση αλκοολικής αιτιολογίας (άνδρες: 60,15%-γυναίκες: 37,85%-διεμφυλικά άτομα: 2%), και 4 ασθενείς (1,8%-άνδρες) είχαν μη αντιρροπούμενη κίρρωση.



Η μέση διάρκεια νοσηλείας (για τη λοίμωξη) ήταν 10 ημέρες. Η διάγνωση τεκμηριώθηκε βάσει μικροβιολογικών ευρημάτων (άμεση χρώση Gram, καλλιέργειες, έλεγχος ευαισθησίας), ορολογικών εξετάσεων, μοριακών μεθόδων ταυτοποίησης των μικροβίων, μορφολογία, απαιτήσεις ανάπτυξης, βιοχημεία, ένζυμα, αντιγόνα. Διαπιστώθηκαν λοιμώξεις ουροποιητικού σε ποσοστό 75%, λοιμώξεις αναπνευστικού 20% και βακτηριαιμία 5%. Κυρίως Gram(-) βακτήρια (Enterobacteriaceae spp: *E.Coli* και κατά δεύτερο λόγο την Klebsiella spp), ήταν ο σημαντικότερος παράγοντας νοσηλείας των ασθενών για λοίμωξη αλλά παρατηρήθηκε σημαντική αύξηση των Gram(+) στελεχών(Staphylococcus aureus/Enterococcus faecalis/Streptococcus pneumoniae). Επίσης σημαντικός αριθμός κιρρωτικών είχαν υποκλινική λοίμωξη.
Συμπεράσματα: Οι ψυχιατρικοί ηπατοπαθείς ασθενείς αποτελούν ειδική ομάδα νοσηλευομένων με ελλιπή ανοσιακή απάντηση. Οι βακτηριακές λοιμώξεις είναι από τις συχνότερες αιτίες νοσηλείας, άρσης αντιρρόπησης και θανάτου στους ασθενείς αυτούς. Ο ρόλος της πρόληψης είναι σημαντικός στην ειδική αυτή κατηγορία ασθενών.

eP154

ΑΝΑΔΕΙΞΗ ΜΙΚΡΟΣΚΟΠΙΚΗΣ ΚΟΛΙΤΙΔΑΣ ΣΕ ΑΣΘΕΝΗ ΜΕ ΡΕΥΜΑΤΟΕΙΔΗ ΑΡΘΡΙΤΙΔΑ ΜΕΤΑ ΤΗΝ ΔΙΑΚΟΠΗ ΜΕΘΟΤΡΕΞΑΤΗΣ

Ρέλλου Σ, Σπυράντης Α, Ευσταθίου Σ, Παγώνη Ά, Λάμπρου Σ, Καλελής Σ, Σδόνας Θ, Τασοβασίλη Α
Γαστρεντερολογική Κλινική, Γενικό Ογκολογικό Νοσοκομείο Κηφισιάς «Οι Άγιοι Ανάργυροι»

Εισαγωγή: Σκοπός της εργασίας είναι η παρουσίαση ασθενούς, η οποία προσήλθε στο εξωτερικό ιατρείο λόγω χρόνιας διάρροιας και διαγνώστηκε με μικροσκοπική κολίτιδα.
Παρουσίαση περιστατικού: Ασθενής 57ετών, πρώην καπνίστρια προσήλθε για προγραμματισμό κολονοσκόπησης. Από το ατομικό ιστορικό αναφέρει αρτηριακή υπέρταση, δυσλιπιδαιμία, θυρεοειδίτιδα Hashimoto, ενώ λαμβάνει αντιστοίχως αμλοδιπίνη/βαλσαρτάνη, ρουσοβαστατίνη, λεβοθυροξίνη. Επιπλέον πάσχει από ρευματοειδή αρθρίτιδα σε ύφεση, για την οποία έλαβε αγωγή με μεθοτρεξάτη, η οποία διακόπηκε προ 2ετίας. Έκτοτε εμφάνισε επεισόδια διαρροϊκών κενώσεων, περίπου 5 υδαρείς κενώσεις ανά ημέρα (οι υδαρείς κενώσεις ξεπερνούσαν το 25% των κενώσεων), χωρίς άλλα συνοδά συμπτώματα, πληρώντας τα κριτήρια RomeIV για λειτουργική διάρροια. Στο πλαίσιο της διερεύνησης εστάλησαν εργαστηριακές εξετάσεις αίματος και κοπράνων, από τις οποίες δεν προέκυψε κάποια παθολογία, με εξαίρεση την αυξημένη τιμή καλπροτεκτίνης 194 μg/g. Διενεργήθηκε ειλεοκολονοσκόπηση η οποία δεν ανέδειξε μακροσκοπικά παθολογικά ευρήματα, ενώ ελήφθησαν τυχαίες βιοψίες. Τα ιστολογικά ευρήματα ήταν συμβατά με κολλαγονώδη μικροσκοπική κολίτιδα και η ασθενής τέθηκε σε θεραπεία με βουδεσονίδη per os, με άμεση ύφεση των συμπτωμάτων.
Συμπεράσματα: Η μικροσκοπική κολίτιδα μπορεί να εμφανιστεί κλινικά ως χρόνιο διαρροϊκό σύνδρομο. Χαρακτηρίζεται ιστολογικά ως κολλαγονώδης, λευκοκυτταρική ή μεικτού τύπου. Ασθενείς με χρόνιο διαρροϊκό σύνδρομο και φυσιολογική κολονοσκόπηση μπορεί να έχουν έως και σε ποσοστό 14% μικροσκοπική κολίτιδα. Καθώς τα συμπτώματα αλληλεπικαλύπτονται με αυτά του συνδρόμου ευερέθιστου εντέρου ή της λειτουργικής διάρροιας, συχνά η διάγνωση της μικροσκοπικής κολίτιδας διαλάθει της προσοχής. Η ρευματοειδής αρθρίτιδα αποτελεί παράγοντα κινδύνου για την εμφάνιση μικροσκοπικής κολίτιδας, ενώ η μεθοτρεξάτη έχει χρησιμοποιηθεί ως θεραπευτική επιλογή.

eP155

ΕΝΔΟΣΚΟΠΙΚΟ ΥΠΕΡΗΧΟΓΡΑΦΗΜΑ:ΥΠΕΡΟΧΗ ΕΝΑΝΤΙ ΤΩΝ ΑΚΤΙΝΟΛΟΓΙΚΩΝ ΜΕΘΟΔΩΝ;

Κουτρουμπή Μ.[1] Καλός Δ,[1] Καλλιμάνης Γ,[1] Θωμαΐδης Θ[1,2]
[1]Β' Γαστρεντερολογική Κλινική, Νοσοκομείο Υγεία, Αθήνα, [2]Johannes-Gutenberg University Mainz, Germany

Εισαγωγή: Η αξονική και μαγνητική τομογραφία (CT, MRI) αποτελούν εξετάσεις εκλογής για την διάγνωση βλαβών του παγκρέατος. Ωστόσο σε ένα βαθμό δεν ανιχνεύονται επαρκώς οι υποκείμενες βλάβες παρά τη συμπτωματολογία του ασθενούς. Στις περιπτώσεις αυτές ο ενδοσκοπικός υπέρηχος (EUS) μπορεί να δώσει πληροφορίες κριτικής σημασίας και να βοηθήσει στην έγκαιρη διάγνωση και αποτελεσματική θεραπεία.
Παρουσίαση περιστατικών: 1. Γυναίκα 38 ετών παρουσιάζεται με υποτροπιάζουσες παγκρεατίτιδες ενώ σε επανειλημμένες απεικονίσεις ελέγχεται μια δίλοβη κύστη στην ουρά του παγκρέατος. Η κύστη αυτή είχε αρχικά αποδοθεί ως ψευδοκύστη ως απόρροια χρόνιας παγκρεατίτιδας. Πραγματοποιήθηκε ένα CE-EUS κατά το οποίο παρατηρήσαμε μια ανομοιογενή περιοχή 2 εκατοστών στην παγκρεατική ουρά -που δεν είχε διαγνωσθεί προηγουμένως- καθώς και τη δίλοβη κύστη με ευμεγέθη εσωτερικό όζο. Διενεργήθηκε ξεχωριστή παρακέντηση της κύστης (που ανέδειξε χαμηλόβαθμο SD-IPMN) και της ουράς του παγκρέατος (που ανέδειξε νεοπλασματική βλάβη). Ακολούθησε περιφερική παγκρεατεκτομή με τελική ιστολογική διάγνωση χαμηλόβαθμο βλεννώδες νεόπλασμα και pNET grade 2, Ki67:9%, pT2N1R0. 2. 63χρονη γυναίκα παρουσιάστηκε με επίμονο μεταγευματικό κοιλιακό άλγος που αρχικά αποδόθηκε σε λειτουργική δυσπεψία. Απεικονιστικά εμφάνισε μοναδικό εύρημα μια οριακή διάταση του κύριου παγκρεατικού πόρου ως 3mm. Ακολούθησε EUS κατά τον οποίο παρατηρήθηκε ανομοιογενής περιοχή 1 cm στον αυχένα του παγκρέατος, σε επαφή με την άνω μεσεντέριο φλέβα. Η βιοψία με λεπτή βελόνα ανέδειξε στην τελική κυτταρολογική εξέταση υψηλού βαθμού δυσπλασία. Κατά το χειρουργείο ανευρέθη καρκίνος κεφαλής-αυχένα παγκρέατος με εκτεταμένη περιτοναϊκή καρκινωμάτωση. Στη συνέχεια η ασθενής ξεκίνησε ανακουφιστική χημειοθεραπεία.
Συμπέρασμα: Το ενδοσκοπικό υπερηχογράφημα συμβάλλει σημαντικά και καθοριστικά στη διαγνωστική προσέγγιση ασθενών με άτυπα συμπτώματα ή/και φυσιολογικό απεικονιστικό έλεγχο.

eP156

Ο ΡΟΛΟΣ ΤΗΣ ΚΑΛΠΡΟΤΕΚΤΙΝΗΣ ΚΟΠΡΑΝΩΝ ΣΤΗΝ ΔΙΑΦΟΡΙΚΗ ΔΙΑΓΝΩΣΗ ΤΩΝ ΙΦΝΕ/ΣΕΕ

Παυλής Α, Γιοβάνης Ε, Βαδαρλής Α, Μουαλλήμογλου Φ, Ευταξίας Χ, Τόλης Χ, Τσαρούχης Κ, Τίκος Γ, Κοντονικόλα Α, Μπρούβαλης Μ, Μαγγανάρη Ε, Καρακούση Κ, Καπετάνος Δ, Αυγερινός Α, Δημουλιός Φ, Βασιλείου Κ, Μάρης Θ
Γαστρεντερολογική Κλινική, ΓΝΘ «Γ. Παπανικολάου»

Εισαγωγή: Η διαφοροποίηση των συμπτωμάτων του συνδρόμου ευερέθιστου εντέρου (από αυτά της ΙΦΝΕ του είναι ένα καθημερινό πρόβλημα. Η καλπροτεκτίνη κοπράνων έχει καθιερωθεί στην καθ' ημέρα πράξη στην διαφορική διάγνωση ΣΕΕ/ΙΦΝΕ και λιγότερο σαν πρώιμος δείκτης υποτροπής της ΙΦΝΕ.
Σκοπός: Ο σκοπός της μελέτης ήταν να αξιολογήσει την ευαισθησία της καλπροτεκτίνης κοπράνων για τη διάκριση της οργανικής (ΙΦΝΕ) από τη μη οργανική εντερική νόσου(ΣΕΕ).
Ασθενείς-Μέθοδοι: Μελετήθηκαν συνολικά 92 ασθενείς από το γαστρεντερολογικό ΕΙ (Α:50 ΜΗ:48) που προσήλθαν για συμπτώματα που υποδηλώνουν IBS ή οργανική εντερική νόσο ΙΦΝΕ. Όλοι οι ασθενείς υποβλήθηκαν σε ολική ειλεοκολονοσκόπηση βιοψία, και πλήρη αιματολογικό και βιοχημικό έλεγχο.
Αποτελέσματα: Συνολικά 29 ασθενείς διαγνώστηκαν με οργανική νόσο και 63 με IBS., Η ευαισθησία και η ειδικότητα της καλπροτεκτίνης στα 10 mg/L για οργανική νόσο ήταν 87% και 77%, αντίστοιχα, Συμπέρασμα: Η καλπροτεκτίνη κοπράνων είναι ένα ασφαλές απλό και μη επεμβατικό μέσο που βοηθά μαζί και με τον υπόλοιπο εργασηριακό έλεγχο στη διαφορική διάγνωση μεταξύ ασθενών με οργανική (ΙΦΝΕ) και μη οργανική εντερική νόσο(ΣΕΕ) και θα μπορούσε να ελαττώσει σημαντικά τον αριθμό των μη αναγκαίων κολονοσκοπήσεων.

eP157

ΒΑΡΙΑ ΧΟΛΟΣΤΑΤΙΚΗ ΗΠΑΤΙΤΙΔΑ ΜΕΤΑ ΤΗΝ ΧΟΡΗΓΗΣΗ ΚΛΑΒΡΙΔΙΝΗΣ ΣΕ ΑΣΘΕΝΗ ΜΕ ΠΟΛΛΑΠΛΗ ΣΚΛΗΡΥΝΣΗ –ΜΙΑ ΕΝΔΙΑΦΕΡΟΥΣΑ ΠΕΡΙΠΤΩΣΗ

Μανώλακα Χ, Κώστας Ν, Αναστασίου Ευ, Χατζηαντωνίου Α, Κουρούνας Ν, Κολαινής Β, Γόμπος Γ, Ψαρομπάς Ι, Παπαβασιλείου Κ, Κούρτης Δ, Ισκά Π, Μιχαλάκης Ι, Γόμπος Ν, Ψελλάκης Γ, Καραταπάνης Σ
Α' Παθολογική Κλινική ΓΝ Ρόδου

Εισαγωγή: Η Cladribine αποτελεί σχετικά νέο φάρμακο που χορηγείται σε ασθενείς με πολλαπλή σκλήρυνση και σε λευχαιμία από τριχωτά κύτταρα. Η Cladribine (2-chloro-2'-deoxyadenosine [2-CdA]) αποτελεί ανάλογο της πουρίνης η οποία εκλεκτικά καταστέλλει τα λεμφοκύτταρα που εμπλέκονται στη παθογένεση της πολλαπλής σκλήρυνσης και της λευχαιμίας από Β-λεμφοκύτταρα. Χημικά μιμείται τη δράση της nucleoside deoxyadenosine. Στη διάρκεια των εγκριτικών μελετών δεν είχαν παρατηρηθεί σημαντικές ανεπιθύμητες ενέργειες στο ήπαρ. Μετά την κυκλοφορία του φαρμάκου έχουν παρατηρηθεί περιστατικά με φαρμακευτική ηπατική βλάβη λόγω λήψης του φαρμάκου.
Παρουσίαση περιστατικού: Γυναίκα ασθενής ηλικίας 43, με ιστορικό πολλαπλής σκλήρυνσης, μεταφέρθηκε στο νοσοκομείο λόγω ικτέρου και αρχόμενης ηπατικής εγκεφαλοπάθειας. Η ασθενής είχε λάβει δύο φορές το φάρμακο Cladribine αρχές Μαρτίου (για 5 μέρες) και μετά από ένα μήνα ανάλογη λήψη. Δυο εβδομάδες πριν την είσοδο στο νοσοκομείο η ασθενής εμφάνισε ίκτερο και σημαντική άνοδο των τρανσαμινασών, υποβλήθηκε σε έλεγχο για αποκλεισμό ιογενούς ή αυτοάνοσης ηπατίτιδας, και στη συνέχεια λόγω επιδείνωσης του ίκτερου και συγχυτικής κατάστασης μεταφέρθηκε στο νοσοκομείο μας. Η ασθενής την ημέρα της εισαγωγής της εμφάνιζε ηπατική εγκεφαλοπάθεια βαθμού Ι προς ΙΙ, βαθύ ίκτερο (άνοδος τόσο των χολοστατικών ενζύμων όσο και τρανσαμινασών), σημαντική διαταραχή της νεφρικής λειτουργίας (κρεατινίνη=4.5mg%,) και παράταση του PT(INR=2.5). Έγινε επικοινωνία με τον ΕΟΜ για επείγουσα μεταμόσχευση, η οποία αποκλείστηκε επειδή η ασθενής ήταν υπέρβαρη (BMI>40). Η κατάσταση της ασθενούς προοδευτικά επιδεινώθηκε περαιτέρω και κατέληξε από πολυοργανική ανεπάρκεια.
Συμπεράσματα: Το περιστατικό της μελέτης δείχνει ότι απαιτείται ιδιαίτερη προσοχή στη παρακολούθηση ασθενών με φάρμακα με ιδιαίτερη δράση για την πιθανή ανάπτυξη ανεπιθύμητων ενεργειών.

eP158

ΣΥΓΚΕΝΤΡΩΣΗ ΚΥΚΛΟΦΟΡΟΥΣΗΣ ΦΕΡΡΙΤΙΝΗΣ ΣΤΗ ΜΗ-ΑΛΚΟΟΛΙΚΗ ΛΙΠΩΔΗ ΝΟΣΟ ΤΟΥ ΗΠΑΤΟΣ: ΣΥΣΤΗΜΑΤΙΚΗ ΑΝΑΣΚΟΠΗΣΗ ΚΑΙ ΜΕΤΑ-ΑΝΑΛΥΣΗ

Μακρή Ε,[1] Ορφανίδου Μ,[1] Μακρή Ευ-Σ,[1] Γούλας Α,[1] Τέρπος Ευ,[2] Πολύζος Σ-Α[1]
[1]Α' εργαστήριο Φαρμακολογίας, Τμήμα Ιατρικής, Σχολή Επιστημών Υγείας, Αριστοτέλειο Πανεπιστήμιο Θεσσαλονίκης, Θεσσαλονίκη, [2]Θεραπευτική Κλινική, Ιατρική Σχολή, Εθνικό και Καποδιστριακό Πανεπιστήμιο Αθηνών, Αθήνα

Εισαγωγή: Η φερριτίνη αποτελεί δείκτη της συνολικής ποσότητας σιδήρου στον οργανισμό, αλλά και πρωτεΐνη οξείας φάσης. Αυξημένα επίπεδα κυκλοφορούσης φερριτίνης σε ασθενείς με μη-αλκοολική λιπώδη νόσο του ήπατος (nonalcoholic fatty liver disease, NAFLD) αναφέρονται από κάποιους, όχι όμως όλους τους συγγραφείς.
Σκοπός: Να ελεγχθεί εάν η κυκλοφορούσα φερριτίνη είναι αυξημένη σε ασθενείς με ιστολογικά επιβεβαιωμένη NAFLD συγκριτικά με μάρτυρες χωρίς τη νόσο (non-NAFLD), και μεταξύ ασθενών με απλή στεάτωση (nonalcoholic fatty liver, NAFL) συγκριτικά με μη-αλκοολική στεατοηπατίτιδα (nonalcoholic steatohepatitis, NASH).
Υλικό και μέθοδος: Διενεργήθηκε συστηματική αναζήτηση στις βιβλιογραφικές βάσεις PubMed, Scopus και Cochrane Library, συνεπικουρούμενη από χειροκίνητη αναζήτηση. Στη μετα-ανάλυση εισήχθησαν 31 μελέτες, παραθέτοντας δεδομένα από 2929 ασθενείς με NAFLD και 2702 μάρτυρες.
Αποτελέσματα: Αυξημένη συγκέντρωση κυκλοφορούσης φερριτίνης παρατηρήθηκε στους ασθενείς με NAFLD συγκριτικά με τους μάρτυρες [standardized mean difference (SMD) 1.14, 95% Confidence Interval (95% CI) 0.73-1.55], στους ασθενείς με NAFL συγκριτικά με τους μάρτυρες (SMD 0.57; 95% CI 0.34-0.80), στους ασθενείς με NASH συγκριτικά με τους μάρτυρες (SMD 0.95; 95% CI 0.69-1.22) και στους ασθενείς με NASH συγκριτικά με τους ασθενείς με NAFL (SMD 0.62; 95% CI 0.25-0.99). Παρατηρήθηκε μέτρια προς υψηλή ετερογένεια μεταξύ των μελετών σε όλες τις συγκρίσεις (I2=68-97%), ενώ το σφάλμα δημοσίευσης (Egger's test) δεν ήταν στατιστικώς σημαντικό. Η ανάλυση μετα-παλινδρόμησης έδειξε θετική συσχέτιση άρρενος φύλου με SMD φερριτίνης στη σύγκριση μεταξύ ασθενών NAFLD και μαρτύρων.
Συμπεράσματα: Η κυκλοφορούσα φερριτίνη ήταν αυξημένη στους ασθενείς με NAFLD (NAFL και NASH) συγκριτικά με τους μάρτυρες. Η υψηλή συγκέντρωση κυκλοφορούσης φερριτίνης συσχετίζεται επίσης με τη σοβαρότητα της νόσου.

eP159

ΔΕΙΚΤΕΣ ΦΛΕΓΜΟΝΗΣ- ΙΝΣΟΥΛΙΝΟΑΝΤΙΣΤΑΣΗΣ ΣΕ ΠΑΧΥΣΑΡΚΑ ΑΤΟΜΑ ΜΕ ΛΙΠΩΔΕΣ ΗΠΑΡ

Καραουλάνη Θ,[1] Καπάτανς Χ,[2] Γεφυροπούλου Ε,[3] Ματσούκα Ευ,[1] Κουντούρη Α,[4] Πίτσια Τ,[1] Τσαγκιά Σ,[5] Λαμπρόπουλος Π,[2] Αρμύρος Π,[2] Τσάκαλης Ν,[2] Υφαντή Α,[2] Καπάτανς Α[2]
[1]Εργαστήριο Βιοπαθολογίας-Βιοχημικού, ΓΝ-ΨΝΑ «Δρομοκαΐτειο», [2]Α΄ Παθολογική Κλινική, Α΄ Ηπατολογικό Ιατρείο, ΓΝΝΠ «Άγιος Παντελεήμων», ΓΝΔΑ «Αγία Βαρβάρα», [3]Κέντρο Υγείας Κεραμεικού, [4]Εργαστήριο Βιοχημικού, ΓΝΝΠ «Άγιος Παντελεήμων», ΓΝΔΑ «Αγία Βαρβάρα», [5]Κέντρο Μεσογειακής Αναιμίας ΓΝΝΠ «Άγιος Παντελεήμων», ΓΝΔΑ «Αγία Βαρβάρα»

Εισαγωγή: Το λιπώδες ήπαρ είναι η πιο κοινή ηπατική νόσος στις Δυτικές χώρες, λόγω της αύξησης του μεταβολικού συνδρόμου και των ασθενειών που συνδέονται με αυτό, όπως ο διαβήτης τύπου ΙΙ και η παχυσαρκία, ως απόρροια του σύγχρονου τρόπου ζωής
Σκοπός: Ο σκοπός της μελέτης μας ήταν η διερεύνηση των παραγόντων φλεγμονής και ινσουλινοαντίστασης στους ασθενείς μας με λιπώδες ήπαρ.
Υλικό και Μέθοδος: : Μελετήθηκαν 123 ασθενείς (65 άνδρες- 58 γυναίκες) ηλικίας 42-78 (μέσος όρος ηλικίας τα 60 έτη). Στους 61 ασθενείς από τους 123 (άνδρες 40- γυναίκες 21) διαπιστώθηκε λιπώδης διήθηση ήματος στο U/S άνω κοιλίας.
Μετρήθηκαν το σωματικό βάρος, το ύψος, η περίμετρος μέσης (Π.Μ.) και υπολογίστηκε ο δείκτης μάζας σώματος (Δ.Μ.Σ.). Προσδιορίστηκαν οι τιμές SGOT, SGPT, γGT, CRP και HOMA-IP.
Αποτελέσματα: Η ανάλυση μας έδειξε τον Δ.Μ.Σ. των ασθενών ως παράγοντα κινδύνου για την εμφάνιση Λ.Δ.Μ. (p<0,001). Η διαιτητική πρόσληψη μονοακόρεστων λιπών και οι τιμές CRP βρέθηκαν να συσχετίζονται στατιστικά σημαντικά με τις τιμές των ALTκαι AST(p<0,05), ενώ στατιστικά σημαντική συσχέτιση βρέθηκε αντίστοιχα, μεταξύ των τιμών HOMA-IR και SGOT αλλά και Π.Μ. και SGPT (p<0,05). Εφαρμόστηκε γραμμική παλινδρόμηση για τη διερεύνηση της σχέσης CRP και HOMA-IR στα επίπεδα των SGOT, SGPT και γGT. Βρέθηκε ότι η τιμή της CPR συσχετίζεται στατιστικά σημαντικά σε όλα τα ηπατικά ένζυμα (p<0,05), ενώ η HOMA-IR μόνο με αύξηση της SGOT και γGT.
Συμπεράσματα: Ο κυριότερος προδιαθεσικός παράγοντας της εμφάνισης λιπωδους ήματος είναι η παχυσαρκία. Η ηπατική λειτουργία όπως εμφανίζεται από τις τιμές των ηπατικών ενζύμων επηρεάζεται από τους δείκτες φλεγμονής και ινσουλινοαντίστασης.

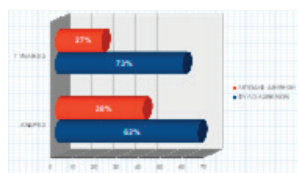

eP160

ΑΝΑΔΡΟΜΙΚΗ ΚΑΤΑΓΡΑΦΗ ΕΓΚΥΜΟΣΥΝΗΣ ΣΕ ΓΥΝΑΙΚΕΣ ΜΕ ΙΦΝΕ

Μουαλλήμογλου Φ, Βαδαρλής Α, Ευταξίας Χ, Γιοβάνης Ευ, Τόλης Χ, Τσαρούχης Κ, Τίκος Γ, Παυλής Α, Κοντονικόλα Αι, Μπρούβαλης Μ, Μαγγανάρη Ευ, Καρακούση Κ, Καπετάνος Κ, Αυγερινός Α, Δημουλιός Φ, Βασιλείου Κ, Μάρης Θ
ΓΝΘ Γ Παπανικολάου, Γαστρεντερολογική Κλινική

Εισαγωγή: Η πορεία εγκυμοσύνης σε ασθενείς με ΙΦΝΕ ποικίλει
Σκοπός: Αναδρομική μελέτη εγκυμοσύνης σε γυναίκες με ΙΦΝΕ από ένα τριτοβάθμιο κέντρο.
Ασθενείς-Μέθοδοι: Μελετήθηκαν οι φάκελοι 201 ασθενών, 125 (62,2%) με ελκώδη κολίτιδα (ΕΚ) 69 (34,3%) με Crohn's (CD) and 7 (3,5%) με απροσδιόριστη κολίτιδα Α:129/Γ:72 που εξετάσθηκαν από την κλινική την δεκαετία 2012/2022.
Αποτελέσματα: Από τις 81 γυναίκες οι 36 ήταν σε αναπαραγωγική ηλικία. Από αυτές εγκυμοσύνη καταγράφηκε σε 6 ασθενείς, 3 με ΕΚ και 3 με CD. Οι ασθενείς βρίσκονταν σε ύφεση της νόσου όπως είχε συσταθεί με πρόγραμμα αντισύλληψης. Οι ασθενείς με ΕΚ ελάμβαναν 5 ΑΣΑ και αυτές με ΝC οι 2 αζαθειοπρίνη και η μία βιολογικό παράγοντα. Μετά συζήτηση με τις ασθενείς συνεχίσθηκε η θεραπεία συντήρησης σε όλες. Οι 5 ασθενείς που ελάμβαναν 5ΑΣΑ και αζαθειοπρίνη είχαν οι τέσσερις φυσιολογικό τοκετό και η μια ασθενής (με περιπρωκτική νόσο) καισαρική τομή. Όλα τα νεογνά ήταν υγιή. Η ασθενής με CD και βιολογικό παράγοντα διέκοψε την θεραπεία τον 5ο μήνα, εμφάνισε έξαρση της νόσου η οποία δεν ανταποκρίθηκε σε ενδοφλέβια κορτικοειδή και η οποία οδήγησε σε διακοπή της κύησης. Η ίδια ασθενής υπό αγωγή με βιολογικό παράγοντα σε όλη τη διάρκεια της κύησης, είχε επιτυχή εγκυμοσύνη με φυσιολογικό τοκετό και υγιές νεογνό.
Συμπέρασμα: 1. Η πορεία της εγκυμοσύνης σε γυναίκες με ΙΦΝΕ σε ύφεση είναι γενικά καλή ιδιαίτερα όταν βρίσκονται σε φάση ύφεσης και 2. Διακοπή της αγωγής συντήρησης δεν συνιστάται για την πιθανότητα έξαρσης της νόσου.

eP161

ΦΑΙΝΟΤΥΠΙΚΗ ΕΤΕΡΟΓΕΝΕΙΑ ΤΟΥ ΣΥΝΔΡΟΜΟΥ HNF (HEPATOCYTE NUCLEAR FACTOR) 1Β. ΠΕΡΙΓΡΑΦΗ 3 ΑΣΘΕΝΩΝ ΜΕ ΕΤΕΡΟΖΥΓΗ ΑΠΑΛΟΙΦΗ ΤΟΥ ΑΝΤΙΣΤΟΙΧΟΥ ΓΟΝΙΔΙΟΥ

Σαμωνάκης Δ,[1] Παπατζέλου Ι,[1] Δροσατάκη Ε,[2] Πετράκης Ι,[2] Κουκούτση Κ,[1] Κουτρουμπάκης Ι,[1] Στυλιανού Κ[2]
[1]Ηπατολογικό ιατρείο & Γαστρεντερολογική κλινική Πανεπιστημιακού Νοσοκομείου Ηρακλείου, [2]Νεφρολογική κλινική Πανεπιστημιακού Νοσοκομείου Ηρακλείου

Εισαγωγή: Το γονίδιο HNF-1β ευθύνεται για την παραγωγή πρωτεΐνης που αποτελεί μεταγραφικό παράγοντα. Ανευρίσκεται σε πολλά όργανα και ιστούς (πνεύμονες, ήπαρ, έντερο, νεφρούς, πάγκρεας, ουρογεννητική οδός) και παίζει ρόλο στην ανάπτυξή τους. Το σύνδρομο HNF-1β χαρακτηρίζεται από δομικές νεφρικές αλλοιώσεις, διαβήτη σε νεαρή ηλικία (MODY-5), ηπατική δυσλειτουργία κ.α. Η νεφροπάθεια HNF-1β υποδιαγιγνώσκεται σε περιπτώσεις ΧΝΝ αγνώστου αιτιολογίας. Περιγράφουμε 3 ασθενείς με την ίδια μεταλλαγή (απαλοιφή εξωνίων 1-9) με 3 διαφορετικούς φαινοτύπους.
Παρουσίαση περιστατικών: Ασθενής 1: Άνδρας 24 ετών με σταδιακά επιδεινούμενη eGFR (από 114 σε 72 ml/min/1.73m^2 σε 10 χρόνια), αγενεσία αριστερού νεφρού και σώματος-ουράς παγκρέατος, εμφάνιση διαβήτη στα 22 έτη υπό αγωνιστή GLP1, φυσιολογική ηπατική λειτουργία, σοβαρή υπομαγνησιαιμία με νεφρική απώλεια μαγνησίου και υπερπαραθυρεοειδισμό, χειρουργηθέντα υποσπαδία. Παρουσιάζει απαλοιφή ενός αλληλίου του HNF1β (με WES & MLPA) και παθογόνο μετάλλαξη στον HNF1a. Ασθενής 2: Άνδρας 29 ετών με οικογενειακό ιστορικό ΣΔ, αδελφός του προηγούμενου (με αγενεσία σώματος-ουράς παγκρέατος, ΧΝΝ, ΣΔ στα πλαίσια MODY5, υπομαγνησιαιμία με χαμηλή PTH) ταχεία απώλεια νεφρικής λειτουργίας. Συνυπάρχει πρώιμος ηπατικός φαινότυπος με αυξημένες τρανσαμινάσες και χολοστατικά. Ασθενής 3: Άνδρας 19 ετών ελλιπούς ανάπτυξης, με αυξημένη ηχογένεια νεφρών από νεογνική ηλικία, πολλαπλές νεφρικές κύστεις άμφω μεγέθους χιλιοστών, χωρίς διαβήτη, υπομαγνησιαιμία, και επηρεασμένη ηπατική βιοχημεία. Επηρεασμένη νεφρική λειτουργία με (eGFR-cystatin=85ml/min/1.73m2) χωρίς πρωτεϊνουρία. Η απαλοιφή αλληλίου HNF1β δεν υπάρχει στους γονείς (de novo).
Συμπεράσματα: Περιγράφουμε 3 ασθενείς με ίδια μεταλλαγή αλλά φαινοτυπική ετερογένεια. Η HNF1β νεφροπάθεια χαρακτηρίζεται από ποικίλες νεφρικές βλάβες, οδηγεί σε ταχεία απώλεια νεφρικής λειτουργία από νεαρή ηλικία, μπορεί να συνοδεύεται από υπομαγνησιαιμία, διαβήτη ή ηπατική νόσο.

eP162

ΜΙΑ ΣΠΑΝΙΑ ΑΙΤΙΑ ΑΠΟΒΟΛΗΣ ΑΙΜΑΤΟΣ ΑΠΟ ΤΟ ΟΡΘΟ

Κοντός Α,[1] Τζιωρτζιώτης Ι,[2] Παπακωνσταντίνου Φ,[1] Τσαμακίδης Ξ,[1] Πατάκος Ι,[1] Σαχτούρης Γ,[1] Γιαννακόπουλος Β,[1] Αλ-Ουντάτ Μ,[3] Κυπραίος Δ,[3] Δημητρουλόπουλος Δ[4]
[1]Ειδικευόμενος, Γαστρεντερολογική Κλινική, ΓΑΟΝΑ «Άγιος Σάββας», Αθήνα, [2]Επιμελητής Β, Γαστρεντερολογική Κλινική, ΓΑΟΝΑ «Άγιος Σάββας», Αθήνα, [3]Επιμελητής Α, Γαστρεντερολογική Κλινική, ΓΑΟΝΑ «Άγιος Σάββας», Αθήνα, [4]Διευθυντής, Γαστρεντερολογική Κλινική, ΓΑΟΝΑ «Άγιος Σάββας», Αθήνα

Εισαγωγή: Ασθενής νοσηλευόμενος σε ογκολογική κλινική παρουσιάζει από τριημέρου απώλεια αίματος από το ορθό. Στην ορθοσκόπηση βρέθηκε μια μη αναμενόμενη αιτία αιμορραγίας.
Περιστατικό: Ασθενής ετών 75 με ατομικό αναμνηστικό καρκίνου σιγμοειδούς (σιγμοειδεκτομή 2017), καρκίνου προστάτου (προστατεκτομή 2021, ακτινοθεραπεία 2022), αρτηριακή υπέρταση και δυσλιπιδαιμία, νοσηλευόταν σε ογκολογική κλινική λόγω αποβολής αίματος από το ορθό και πτώσης του αιματοκρίτη του. Ο ασθενής δεν ελάμβανε αντιπηκτική ή αντιαιμοπεταλιακή αγωγή, έφερε άμφω νεφροστομία (λόγω ιστορικού μετανεφρικής αιτίας νεφρικής ανεπάρκειας) και ουροκαθετήρα που απέδιδε αιμοπήγματα.
Ζητήθηκε γαστρεντερολογική εκτίμηση και έγινε προγραμματισμός ορθοσκόπησης. Η ορθοσκόπηση ανέδειξε την παρουσία συριγγίου με επικοινωνία της ουρήθρας, του ορθού και της ουροδόχου κύστης (εικόνα 1), όπως ήταν εμφανές και από την πορεία του ουροκαθετήρα. Σημειωτέον ότι μεταξύ ορθού και κύστης υπήρχε ευρεία επικοινωνία με αποτέλεσμα την ευχερή δίοδο του ενδοσκοπίου εντός της κύστης (εικόνα 2). Όπως έγινε φανερό από την ενδοσκόπηση η αιμορραγία προερχόταν από το βλεννογόνο της κύστης. Ο εντερικός αυλός εγγύτερα του ορθού περιείχε φυσιολογικό κοπρανώδες περιεχόμενο χωρίς πρόσμιξη αίματος (εικόνα 3) ενώ ο βλεννογόνος ήταν φυσιολογικός. Επιπλέον πρέπει να αναφερθεί ότι η απεικόνιση (MRI) έκανε λόγο για ουρηθρο-ορθικό συρίγγιο.
Συμπεράσματα: Στον συγκεκριμένο ασθενή θεωρούσαμε πιθανότερη αιτία αιμορραγίας την μετακτινική ορθίτιδα (λόγω ιστορικού) ή φλεγμονή στο ορθό άλλης αιτιολογίας, όμως η ορθοσκόπηση ανέδειξε την σπάνια αυτή επικοινωνία 3 οργάνων με αιμορραγία από την ουροδόχο κύστη. Συνεπώς, παρόλο που πολλές φορές η διαφορική διάγνωση περιλαμβάνει συνήθεις αιτίες η ενδοσκόπηση αποκαλύπτει σπάνιες αιτίες και θέτει την σωστή διάγνωση.

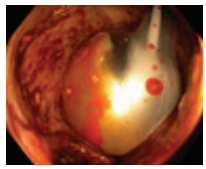
Εικόνα 1.

Εικόνα 2.

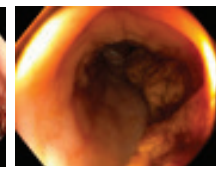
Εικόνα 3.

eP163

Η ΔΙΑΧΕΙΡΙΣΗ ΑΣΘΕΝΩΝ ΜΕ ΗΠΑΤΟΚΥΤΤΑΡΙΚΟ ΚΑΡΚΙΝΩΜΑ ΟΠΩΣ ΑΠΟΤΥΠΩΝΕΤΑΙ ΣΕ 5 ΚΕΝΤΡΑ ΤΗΣ ΕΛΛΑΔΑΣ ΑΠΟ ΤΟ 2014 ΩΣ ΤΟ 2021

Κοσκίνας Ι,[1] Πάντζιος Σ,[2] Ντόιτς Μ,[1] Αλεξοπούλου Α,[1] Μανωλακόπουλος Σ,[1] Κουλλιάς Ε,[1] Μιχαηλίδου Ε,[3] Γουλής Ι,[4] Παππαγιουβάννη Ι,[4] Κουτρουμπάκης Ι,[5] Σαμωνάκης Δ,[5] Δρυγιαννάκης Ι,[5] Μαγκαφουράκη Ε,[5] Τσαλίκη Ευ,[6] Ελευσινιώτης Ι,[2] Παπαθεοδωρίδης Γ[3]
[1]Β' Παθολογική Κλινική, Γενικό Νοσοκομείο Αθηνών «Ιπποκράτειο», Ιατρική Σχολή Εθνικού και Καποδιστριακού Πανεπιστημίου Αθηνών, Αθήνα, Ελλάδα, [2]Α Πανεπιστημιακή Παθολογική Κλινική, Ηπατογαστρεντερολογική Μονάδα, ΓΟΝΚ «Οι Άγιοι Ανάργυροι», Εθνικό & Καποδιστριακό Πανεπιστήμιο Αθηνών, Αθήνα, Ελλάδα [3]Γαστρεντερολογική Κλινική, Γενικό Νοσοκομείο Αθηνών «Λαϊκό», Ιατρική Σχολή Εθνικού & Καποδιστριακού Πανεπιστημίου Αθηνών, Αθήνα, Ελλάδα [4]Δ' Παθολογική Κλινική, Ιπποκράτειο Γενικό Νοσοκομείο Θεσσαλονίκης, [5]Γαστρεντερολογική Κλινική, Πανεπιστημιακό Γενικό Νοσοκομείο Ηρακλείου Κρήτης, Ηράκλειο, Ελλάδα, [6]Medical Affairs department, AstraZeneca, Greece

Εισαγωγή: Η επίπτωση του Ηπατοκυτταρικού Καρκινώματος (ΗΚΚ) διαφέρει σημαντικά ανά γεωγραφική περιοχή, αντανακλώντας τη συνεισφορά διαφορετικών παραγόντων κινδύνου και καθιστώντας την καταγραφή περιστατικών ΗΚΚ πολύτιμη. Επιπλέον η έγκαιρη διάγνωση είναι σημαντική για την επιλογή της θεραπείας και την επιβίωση.
Σκοπός: Η καταγραφή των δημογραφικών και κλινικών χαρακτηριστικών ασθενών με ΗΚΚ στην Ελλάδα, καθώς και της θεραπευτικής προσέγγισης.
Υλικό και Μέθοδος: Στη μελέτη αναλύθηκαν συνολικά 406 ασθενείς (341 άνδρες, 65 γυναίκες, μέση ηλικία 66.9 έτη) με ΗΚΚ διαγνωσμένο από το 2014 έως και το 2021, από 5 δημόσια ακαδημαϊκά κέντρα της Ελλάδας. Τα δεδομένα συλλέχθηκαν αναδρομικά από τους ιατρικούς φακέλους κατόπιν συναίνεσης. Η στατιστική ανάλυση είχε κυρίως περιγραφικό χαρακτήρα.
Αποτελέσματα και Συμπεράσματα: Παρ' όλη την πρόοδο που έχει σημειωθεί στη διάγνωση, το ποσοστό των περιστατικών που διαγιγνώσκονται σε πρώιμο στάδιο έχει μειωθεί τα τελευταία χρόνια, με το 1/3 των περιστατικών να διαγιγνώσκεται σε προχωρημένο στάδιο. Συγκεκριμένα, στην αρχική διάγνωση, 3,9% (16/406), 33,7% (137/406), 33,0% (134/406), 25,9% (105/406) και 3,4% (14/406) των ασθενών είχαν ΗΚΚ σταδίου BCLC 0, A, B, C και D αντίστοιχα. Το 44.7% [HBV: 24.5%, HCV: 17.6%] των περιστατικών ήταν ιογενούς αιτιολογίας, το 39.7% μη ιογενούς [MASLD: 16.6%, αλκοόλ: 14.5%] και το 15.5% μικτής. Η πλειοψηφία των ασθενών με ΗΚΚ σταδίου BCLC 0/A (90%) και ένα μεγάλο ποσοστό των ασθενών με BCLC B (75%) έλαβαν μη συστημική θεραπεία ως θεραπεία πρώτης γραμμής, ενώ το 16% των ασθενών με BCLC B έλαβαν συστημική θεραπεία. Το 50% των ασθενών με BCLC C έλαβαν κάποια συστημική θεραπεία, το 27% μη συστημική θεραπεία και το 24% δεν έλαβε θεραπεία. Τα ποσοστά 5ετούς επιβίωσης παραμένουν χαμηλά (46% στο πρώιμο, 17% στο ενδιάμεσο και 2% στο προχωρημένο στάδιο), αναδεικνύοντας τη μεγάλη ανάγκη που υπάρχει για αποτελεσματικές θεραπείες για όλα τα στάδια, και ειδικά τους ασθενείς προχωρημένου σταδίου.

ΠΕΡΙΛΗΨΕΙΣ
ΒΙΝΤΕΟ-ΠΑΡΟΥΣΙΑΣΕΩΝ

V01

ΠΡΩΙΜΟΣ ΚΑΡΚΙΝΟΣ ΤΟΥ ΠΛΑΚΩΔΟΥΣ ΕΠΙΘΗΛΙΟΥ ΤΟΥ ΟΙΣΟΦΑΓΟΥ: ΑΠΟ ΤΗ ΔΙΑΓΝΩΣΗ ΣΤΗΝ ΕΝΔΟΣΚΟΠΙΚΗ ΘΕΡΑΠΕΙΑ

Κατζάκης Χ, Γκαραγκάνης Δ, Κοσμίδης Χ, Χατζηνικολάου Μ, Στούπαρ Μ, Μπασιούκας Σ
Κλινική Προηγμένης Θεραπευτικής Ενδοσκόπησης, Νοσοκομείο Metropolitan General, Αθήνα

Εισαγωγή: Η ενδοσκοπική διάγνωση των πρώιμων βλαβών του οισοφάγου αποτελεί μια πρόκληση λόγω της δυσδιάκριτης μορφολογίας τους. Η χρήση των νεότερων ενδοσκοπίων υψηλής ανάλυσης με δυνατότητες ψηφιακής χρωμοενδοσκόπησης και οπτικής μεγεθυντικής εικόνας (IEE) αλλά και η συμβατική χρωμοενδοσκόπηση με Lugol είναι πλέον απαραίτητες για τη διάγνωση τους. Η ενδοσκοπική θεραπεία με την τεχνική της ενδοσκοπικής υποβλεννογόνιας διατομής (ESD) υπό συνθήκες δύναται να είναι ριζική μειώνοντας δραματικά τον κίνδυνο της χειρουργικής νοσηρότητας.
Παρουσίαση περιστατικού: Το περιστατικό αφορά μια ασθενή 58 ετών που υποβλήθηκε σε γαστροσκόπηση λόγω αναφερόμενης δυσκαταποσίας. Η ασθενής στο παρελθόν νόσησε από πρώιμο καρκίνο του ρινοφάρυγγα για τον οποίον έλαβε ακτινοβολία και χειρουργική θεραπεία. Στην ενδοσκόπηση ανευρίσκεται βλάβη IIa 1.5 cm στα 20 cm από τους οδόντες με μορφολογία μικροαγγειακής δομής IPCL-V1 με χρήση IEE. Στη χρωμοενδοσκόπηση με Lugol αναδεικνύεται "pink-color sign" και η ενδοσκοπική βιοψία δείχνει την ύπαρξη δυσπλασίας πλακωδών κυττάρων. Αποφασίζεται εκτομή με ESD για ιστολογική σταδιοποίηση. Τα υγιή όρια μαρκάρονται στα 2-3 mm από την περιφέρεια της βλάβης και ακολουθεί βλεννογονοτομή και διατομή με τη χρήση Dual Knife-J (KD655Q, Olympus Medical Systems, Tokyo, Japan). Η επέμβαση ολοκληρώνεται σε 20 λεπτά και η ασθενής εξέρχεται την επόμενη ημέρα. Η ιστολογική ανάλυση αναδεικνύει μη διηθητικό ενδοεπιθηλιακό καρκίνο πλακωδων κυτττάρων m1, V/Ly (-), VM0/HM0, R0. Η ESD κρίνεται θεραπευτική με πρωτόκολλο ετήσιας IEE παρακολούθησης.
Συμπεράσματα: Η χρήση IEE και χρωμοενδοσκόπησης με Lugol καθίσταται απαραίτητη για τη διάγνωση και χαρακτηρισμό των πρώιμων βλαβών του οισοφάγου, ιδιαίτερα σε ασθενείς με ιστορικό καρκίνου κεφαλης-τραχήλου. Η ESD σε αυτές τις περιπτώσεις προσφέρει ακριβή ιστολογική διάγνωση για τον καθορισμό θεραπευτικής εκτομής.

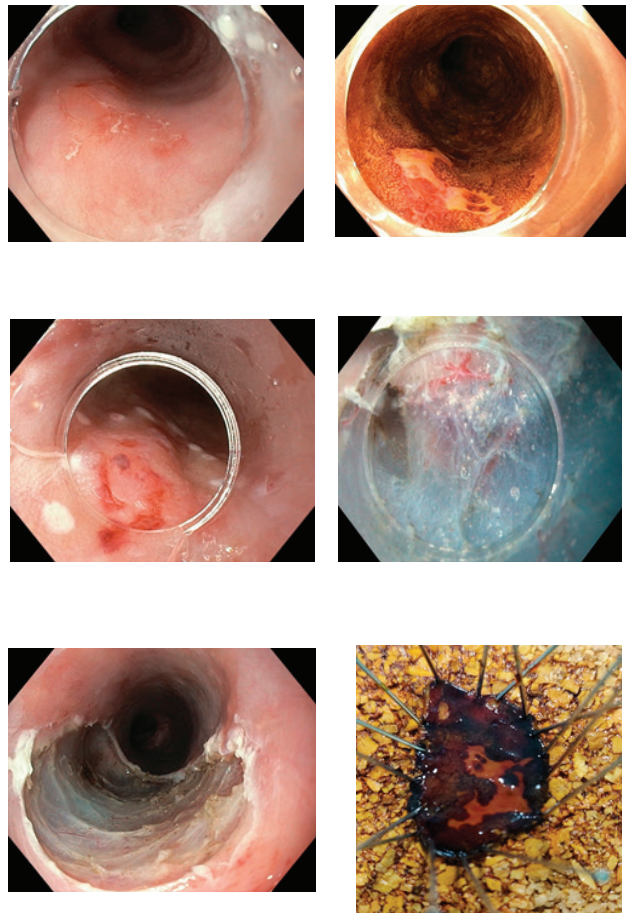

ANNALS OF GASTROENTEROLOGY 2023;36(Suppl):13

V02

ΕΝΔΟΣΚΟΠΙΚΗ ΔΙΑΜΥΪΚΗ ΔΙΑΤΟΜΗ ΜΕΤΑ ΑΠΟ ΧΕΙΡΟΥΡΓΙΚΗ ΥΠΟΤΡΟΠΗ ΑΔΕΝΩΜΑΤΟΣ ΣΕ ΕΙΛΕΟΠΡΩΚΤΙΚΗ ΑΝΑΣΤΟΜΩΣΗ

Κατζάκης Χ,[1] Μαράκης Ι,[2] Γκαραγκάνης Δ,[1] Κοσμίδης Χ,[1] Χατζηνικολάου Μ,[1] Στούπαρ Μ,[1] Κουτσουνάς Ι,[3] Μπάμιας Γ,[3] Μπασιούκας Σ[1]
[1]*Κλινική Προηγμένης Θεραπευτικής Ενδοσκόπησης, Νοσοκομείο Metropolitan General, Αθήνα,* [2]*Γαστρεντερολογική Κλινική, Ογκολογικό Νοσοκομείο Αθηνών «Άγιος Σάββας»,* [3]*Γ΄ Πανεπιστημιακή Παθολογική Κλινική, Γαστρεντερολογικό Τμήμα, Νοσοκομείο Αθηνών «Σωτηρία»*

Εισαγωγή: Η υποτροπή αδενωμάτων στο ορθό μετά από διορθική εκτομή (TAR) εκτιμάται ότι οδηγεί σε υποτροπή στο 10–40% των περιπτώσεων. Επιπλέον ασθενείς που έχουν υποβληθεί σε ολική πρωκτοκολεκτομή και αναστόμωση κατά J-pouch (IPAA) εμφανίζουν ένα σχετικό ρίσκο ανάπτυξης αδενωμάτων ή/και καρκίνου στην ειλεοπρωκτική αναστόμωση. Η Ενδοσκοπική Υποβλεννογόνιος διατομή (ESD) ως τεχνική που προσφέρει το πλεονέκτημα της en-block και R0 εκτομής μπορεί σε περιπτώσεις πρώιμων βλαβών του ορθού να αποτελέσει τη θεραπεία εκλογής.
Παρουσίαση περιστατικού: Ασθενής 36 ετών με IPAA προ 10ετίας λόγω ελκώδους κολίτιδας, υποβλήθηκε σε TAR προ έτους λόγω διάγνωσης αδενώματος υψηλόβαθμης δυσπλασίας στην ειλεο-πρωκτική αναστόμωση. Στον ενδοσκοπικό επανέλεγχο διαπιστώθηκε υποτροπή του αδενώματος με διάμετρο 25 mm και παραπέμφθηκε για περαιτέρω ενδοσκοπική εκτίμηση. Ο ασθενής υποβλήθηκε σε ESD μετά από ενδοσκοπικό μαρκάρισμα επί υγιών ορίων με μεγεθυντική χρωμοενδοσκόπηση. Κατά τη διατομή αναγνωρίσθηκαν χειρουργικά clips στο πεδίο της διατομής και η επέμβαση μετατράπηκε σε διαμυϊκή διατομή (EMD) έως και το επίπεδο του ορογόνου. Η βλάβη αφαιρέθηκε en-block και το τεχνητό έλκος αφέθηκε ανοικτό. Ο ασθενής ετέθη σε αντιβιοτική αγωγή και παρουσίασε πυρετική κίνηση για 2 ημέρες. Εξήλθε απύρετος την 3η ημέρα με αντιβίωση από του στόματος για 10 ημέρες. Η ιστολογική διάγνωση ανέδειξε αδένωμα με υψηλόβαθμη δυσπλασία, HM0/VM0, R0.
Συμπεράσματα: Η ESD/EMD σε πρώιμες βλάβες επί της ειλεοπρωκτικής αναστόμωσης αποτελεί τη θεραπεία εκλογής σε εξειδικευμένα κέντρα με υψηλά ποσοστά R0 εκτομής και ασφάλειας.

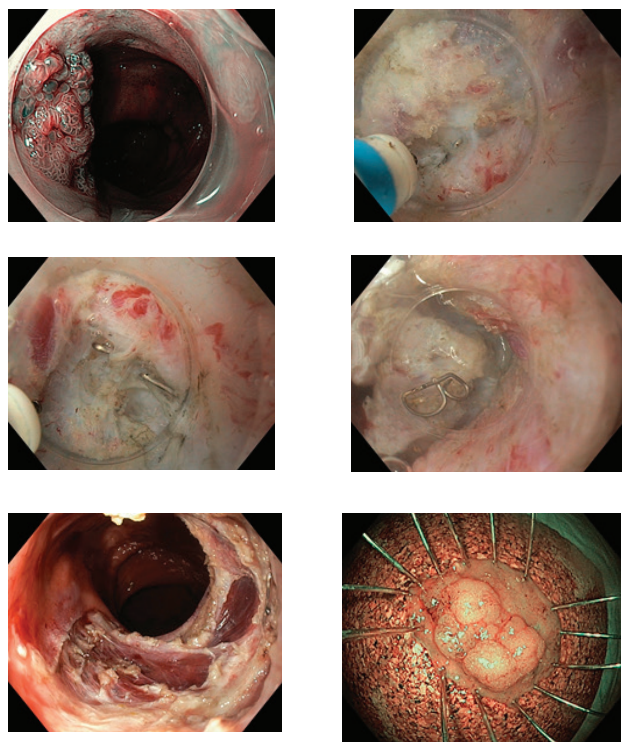

ANNALS OF GASTROENTEROLOGY 2023;36(Suppl):13

V03

ΕΝΔΟΣΚΟΠΙΚΗ ΚΑΨΟΥΛΑ ΛΕΠΤΟΥ ΕΝΤΕΡΟΥ ΣΤΟ ΑΡΙΣΤΕΡΟ ΚΥΡΙΟ ΒΡΟΓΧΟ: ΕΝΔΟΣΚΟΠΙΚΗ ΑΦΑΙΡΕΣΗ ΑΠΟ ΓΑΣΤΡΕΝΤΕΡΟΛΟΓΟΥΣ

Πρωτοπαπάς Ά, Φιλιππίδης Α, Κυρίτση Β, Τσανκώφ Α, Πρωτοπαπά Ν, Σαββόπουλος Χ, Πρωτοπαπάς Α
Ηπατογαστρεντερολογικό Τμήμα, Α΄ Προπαιδευτική Παθολογική Κλινική ΑΠΘ, ΠΓΝΘ ΑΧΕΠΑ

Εισαγωγή: Η ενδοσκοπική κάψουλα λεπτού εντέρου αποτελεί χρήσιμη διαγνωστική εξέταση για τους γαστρεντερολόγους. Σπανίως, μπορεί να υπάρξει εισρόφηση αυτής στο αναπνευστικό σύστημα.
Παρουσίαση περιστατικού: Άνδρας 79 ετών διεκομίσθη επειγόντως στο ΤΕΠ λόγω αναφερομένης εισρόφησης στο αναπνευστικό σύστημα, ενδοσκοπικής κάψουλας λεπτού εντέρου, στα πλαίσια ελέγχου σιδηροπενικής αναιμίας σε εξωτερικό γαστρεντερολογικό ιατρείο. Ο ασθενής δεν παρουσίαζε υποξυγοναιμία, βήχα ή άλλα σημεία απόφραξης του ανωτέρου και κατωτέρου αναπνευστικού συστήματος. Στη αξονική τομογραφία θώρακος παρατηρείται παρουσία ξένου σώματος ενσφηνωμένου στον αριστερό κύριο βρόγχο με καλό περιφερικό αερισμό των τμηματικών βρόγχων. Ο ασθενής οδηγήθηκε στη αίθουσα χειρουργείου όπου υπό καταστολή με προποφόλη από αναισθησιολόγο χωρίς γενική αναισθησία, υπεβλήθη σε βρογχοσκόπηση με χρήση γαστροσκοπίου από γαστρεντερολόγο. Ακολούθησαν συνεχείς προσπάθειες αφαίρεσης αυτής με basket και grasper που παρά την επαναλαμβανόμενη μετανάστευση της εντός των βρόγχων, εν τέλει έγινε εφικτή η σύλληψη της. Δεν ήταν δυνατή η αφαίρεση της ενδοσκοπικής κάψουλας από του στόματος και έγινε προώθηση αυτής στον οισοφάγο και τελικά στον στόμαχο.
Συμπεράσματα: Η εξαγωγή της ενδοσκοπικής κάψουλας από το αναπνευστικό σύστημα απαιτεί τεχνογνωσία και κατάλληλα όργανα. Η χρήση των ενδοσκοπίων μπορεί να απαιτηθεί σε ιδιαίτερες συνθήκες και σε περιοχές εκτός του γαστρεντερικού συστήματος.

V04

ΠΕΡΙΠΛΟΚΗ ΠΕΡΙΠΤΩΣΗ ΜΕΤΑΝΑΣΤΕΥΣΗΣ ΜΕΤΑΛΛΙΚΗΣ ΕΝΔΟΠΡΟΘΕΣΗΣ ΧΟΛΗΦΟΡΩΝ

Κυπραίος Δ, Τσαμακίδης Ξ, Γιαννακόπουλος Β, Παπακωνσταντίνου Φ, Κοντός Α, Πατάκος Ι, Σαχτούρης Γ, Μιχαλοπούλου Ε, Σαριμπεγιόγλου Ν, Μανθοπούλου Ε, Μαράκης Ι, Σταυρινίδης Σ, Τζιωρτζιώτης Ι, Αλ-Ουντάτ Μ, Δημητρουλόπουλος Δ
Γαστρεντερολογική Κλινική, ΓΑΟΝΑ «Άγιος Σάββας», Αθήνα

Εισαγωγή: Η μακροχρόνια παραμονή μεταλλικής ενδοπρόθεσης χοληφόρων ενίοτε συνοδεύεται από επιπλοκές όπως η περιφερική μετανάστευση, με αποτέλεσμα την πίεση του άκρου της ενδοπρόθεσης στο τοίχωμα του 12δακτύλου και την απόφραξη αυτού λόγω ενδοαυλικής ανάπτυξης αντιδραστικού ιστού. Σε τέτοιες περιπτώσεις, όπου η αφαίρεση της ενδοπρόθεσης κρίνεται αδύνατη, η διενέργεια ERCP αποτελεί πρόκληση.
Παρουσίαση περιστατικού: Άνδρας 65 ετών είχε υποβληθεί προ 4ετίας σε ERCP και τοποθέτηση μεταλλικής επικαλυμμένης ενδοπρόθεσης χοληδόχου πόρου λόγω διαφυγής χολής μετά από χολοκυστεκτομή. Ο ασθενής δεν προσήλθε την προβλεπόμενη χρονική περίοδο για την αφαίρεση της ενδοπρόθεσης. Εμφανίστηκε προσφάτως για εκτίμηση, λόγω ήπιας διαταραχής ηπατικής βιοχημείας χωρίς συμπτώματα. Στην 12δακτυλοσκόπηση παρατηρήθηκε περιφερική μετατόπιση της ενδοπρόθεσης και δημιουργία αντιδραστικού ιστού στο σημείο επαφής της με το 12δάκτυλο, χωρίς όμως ενταφιασμό της. Έγινε προώθηση του σφιγκτηροτόμου εντός της ενδοπρόθεσης και σκιαγράφηση που έδειξε διάταση του χοληδόχου πόρου 3 εκ., με σχεδόν πλήρη απόφραξη της ενδοπρόθεσης και εικόνα «εκμαγείου» από χολικό ίζημα πέριξ αυτής. Η προώθηση σύρματος εγγύτερα του περιφερικού τμήματος της ενδοπρόθεσης κατέστη αδύνατη λόγω δυσκολίας πρόσβασης του φύματος. Αποφασίστηκε η εκτομή του περιφερικού τμήματος του stent μήκους 2 εκ. με χρήση APC. Ακολούθησε ERCP με καθετηριασμό άμφω των ηπατικών πόρων, αφαίρεση λιθιασικών συγκριμάτων και τοποθέτηση πλαστικής ενδοπρόθεσης εντός της μεταλλικής. Ο ασθενής παραμένει έκτοτε σε καλή κλινική κατάσταση.
Συμπέρασμα: Η διατομή μεταλλικών ενδοπροθέσεων χοληφόρων με APC είναι μια γρήγορη και φθηνή τεχνική σε περιπτώσεις περιφερικής μετανάστευσης και απόφραξης του χοληδόχου πόρου και διευκολύνει την ακόλουθη διενέργεια ERCP. Περαιτέρω μελέτες χρειάζεται να δρομολογηθούν ώστε να αξιολογηθεί επαρκώς η συγκεκριμένη τεχνική.

V05

ΒΙΝΤΕΟ-ΠΑΡΟΥΣΙΑΣΗ ΚΥΚΛΟΤΕΡΟΥΣ ESD ΟΡΘΟΥ-ΠΡΩΚΤΟΥ ΣΕ ΕΔΑΦΟΣ ΤΟΠΙΚΗΣ ΥΠΟΤΡΟΠΗΣ

Μαυρογένης Γ, Τσευγάς Ι, Μάρκογλου Κ, Ζαχαριάδης Δ
Τμήμα Υβριδικής Επεμβατικής Ενδοσκόπησης, Γαστρεντερολογική Κλινική, Νοσοκομείο Mediterraneo, Αθήνα, Αττική, Ελλάδα

Ασθενής 72 ετών προσήλθε για εκτομή αδενωματώδους πολύποδα με επέκταση στο περιφερικό τμήμα του ορθού και του πρωκτού. Είχαν προηγηθεί πολλαπλές απόπειρες εκτομής με EMR τα τελευταία 7 χρόνια. Κατά την επισκόπηση της περιοχής εντοπίστηκαν διάσπαρτα νησίδια αδενωματώδους ιστού σε έδαφος εκτεταμένης ίνωσης. Προκειμένου να γίνει ριζική εκτομή προγραμματίστηκε κυκλοτερής εκτομή με ESD, ενημερώνοντας προκαταβολικά για τον κίνδυνο στένωσης. Η επέμβαση διάρκειας 2,5 ωρών πραγματοποιήθηκε υπό γενική αναισθησία με την χρήση γαστροσκοπίου GIF EZ1500 (Olympus), ST Hood (Fuji) και Flush Knife BTs 1.5 (Fuji). Η στρατηγική της εκτομής είχε ως εξής. Εγινε κυκλοτερής τομή του εγγύς και περιφερικού ορίου του βλεννογόνου, δημιουργία τούνελ από την αριστερή μεριά της βλάβης, αντέλξη με κλιπ και λαστιχάκι στην αριστερή μεριά και μετά εκτομή του δεξιού τμήματος της βλάβης. Λόγω εκτεταμένης ίνωσης έγινε ενδομυική παρασκευή ή ακόμα και επέκταση της παρασκευής στο περιορθικό λίπος, όπου κρίθηκε απαραίτητο. Η ασθενής νοσηλεύτηκε 1 βράδυ και είχε ομαλή μετεγχειρητική πορεία. Η ιστολογική εξέταση έδειξε R0 εκτομή σωληνολαχνωτού αδενώματος με χαμηλόβαθμη δυσπλασία. Για την πρόληψη στένωσης πρωκτού, η ασθενής εκπαιδεύτηκε στην πραγματοποίηση καθημερινών διαστολών με κοντό κηρίο 15 χιλ. Αναμένουμε το μακροχρόνιο follow up.

V06

ΣΥΝΗΘΕΙΣ ΚΑΙ ΣΠΑΝΙΕΣ ΑΙΤΙΕΣ ΑΙΜΟΡΡΑΓΙΑΣ ΛΕΠΤΟΥ ΕΝΤΕΡΟΥ- ΔΙΑΓΝΩΣΗ ΚΑΙ ΘΕΡΑΠΕΙΑ ΜΕ ΕΝΤΕΡΟΣΚΟΠΗΣΗ ΔΙΠΛΟΥ ΜΠΑΛΟΝΙΟΥ

Στασινός Ι, Ζάντζα Π-Σ, Πουτακίδης Χ, Γογγάκη Σ, Λεβεντάκη Φ, Μπραϊμάκης Ι, Σιδηρόπουλος Ο, Κουιμτσίδης Ι, Χαχόπουλος Χ, Θεοφανοπούλου Α, Παρασκευοπούλου Σ, Καλαντζής Χ, Τσιμπούρης Π, Αποστολόπουλος Π
Γαστρεντερολογική Κλινική και Τμήμα Ενδοσκοπήσεων, Νοσηλευτικό Ίδρυμα Μετοχικού Ταμείου Στρατού (ΝΙΜΤΣ, Αθήνα)

Εισαγωγή: Η αιμορραγία λεπτού εντέρου ορίζεται η αιμορραγία που εντοπίζεται μεταξύ φύματος Vater και της ειλεοκολικής βαλβίδας. Ο ρόλος της εντεροσκόπησης διπλού μπαλονιού στην αιμορραγία λεπτού εντέρου αναδεικνύεται στις επικαιροποιημένες κατευθυντήριες οδηγίες της Ευρωπαϊκής Γαστρεντερολογικής Εταιρείας (ESGE).
Σκοπός: Παρουσιάζουμε ενδιαφέρουσες περιπτώσεις ασθενών με συχνές και λιγότερο συχνές αιτίες αιμορραγίας λεπτού εντέρου που αντιμετωπίστηκαν με εντεροσκόπηση διπλού μπαλονιού σε τριτοβάθμιο νοσοκομείο της Αθήνας.
Αποτελέσματα: Στην βιντεοπαρουσίαση παρουσιάζονται 9 περιπτώσεις ασθενών (άντρες 7, ηλικία 40–73 έτη), εκ των οποίων 5 με ορατή (overt) και 4 με μη ορατή (occult) αιμορραγία λεπτού εντέρου. Σε όλους τους ασθενείς είχε προηγηθεί απεικονιστικός έλεγχος είτε με βιντεοκάψουλα (VCE) λεπτού εντέρου (n=5), είτε με αξονική/μαγνητική εντερογραφία (n=4). Η διαγνωστική απόδοση της DBE ήταν 100% με τις ακόλουθες διαγνώσεις εκκολπωματωση λεπτού εντέρου με ενεργό αιμορραγία (1), εκκόλπωμα Meckel (1), πολυεστικός νευροενδοκρινής όγκος (1), στρωματικός όγκος λεπτού εντέρου (1), αμαρτωματώδεις πολύποδες τύπου Peutz-Jeghers (1), αδενοκαρκίνωμα λεπτού εντέρου, μεταστατικό μη μικροκυτταρικό καρκίνωμα πνεύμονα (1), νόσος μοσχεύματος εναντίον ξενιστή (1), φλεγμένον υποεπιθηλιακό λίπωμα (1). Ενδοσκοπική αιμόσταση εφαρμόστηκε σε μία περίπτωση ενώ στις υπόλοιπες περιπτώσεις τοποθετήθηκε ενδοσκοπική σήμανση για να ακολουθήσει χειρουργική θεραπεία.
Συμπεράσματα: Η εντεροσκόπηση διπλού μπαλονιού αποτελεί σημαντικό εργαλείο στην διάγνωση και την αντιμετώπιση της αιμορραγίας του λεπτού εντέρου. Η διαγνωστική απόδοση της DBE αυξάνεται όταν έχει προηγηθεί VCE η κάποια άλλη απεικονιστική μέθοδος. Ακόμα και όταν η ενδοσκοπική θεραπεία δεν είναι εφικτή η τοποθέτηση ενδοσκοπικής σήμανσης μπορεί να κατευθύνει την εκλεκτική χειρουργική θεραπεία.

V07

ΒΑΘΙΑ ΤΟΠΙΚΗ ΕΝΔΟΣΚΟΠΙΚΗ ΕΚΤΟΜΗ ΑΔΕΝΟΚΑΡΚΙΝΩΜΑΤΩΝ ΟΡΘΟΥ ΜΕΤΑ ΑΠΟ ΝΕΟ-ΕΠΙΚΟΥΡΙΚΗ ΧΗΜΕΙΟ-ΑΚΤΙΝΟΘΕΡΑΠΕΙΑ ΩΣ ΠΡΟΕΓΧΕΙΡΗΤΙΚΗ ΣΤΡΑΤΗΓΙΚΗ ΥΠΟΣΤΑΔΙΟΠΟΙΗΣΗΣ ΤΟΥ ΟΓΚΟΥ

Τριμπόνιας Γ, Παλατιανού Μ, Λεοντίδης Ν, Μπέλλου Γ, Νεοκλέους Α, Πενέσης Γ, Ιντέρνος Ι, Ζαχαροπούλου Ε, Βαμβακούσης Β, Τζουβαλά Μ
Γαστρεντερολογικό Τμήμα, Γενικό Νοσοκομείο Νίκαιας, Πειραιά «Άγιος Παντελεήμων», Αθήνα

Εισαγωγή: Η θεραπεία εκλογής για την αντιμετώπιση του ορθικού καρκίνου είναι η νέο-επικουρική χήμειο-ακτινοθεραπεία σε συνδυασμό με χειρουργική εκτομή (χαμηλή προσθία εκτομή ή κοιλιοπερινεϊκή εκτομή με μόνιμη κολοστομία και παρά φύσιν έδρα). Ωστόσο σε περιορισμένα "case-reports" προτείνεται η ενδοσκοπική υποβλεννογόνιος διατομή (ESD) ως μέθοδος διάσωσης για την μη χειρουργική αντιμετώπιση προσεκτικά επιλεγμένων περιστατικών μετά από νέο-επικουρική χήμειο-ακτινοθεραπεία (CRT ή TNT).
Παρουσίαση περιστατικού: Γυναίκα 78 ετών διαγνώστηκε με διηθητικό αδενοκαρκίνωμα στο κατώτερο ορθό, μεγέθους 3 εκ., σε επαφή με τον πρωκτικό δακτύλιο και σταδιοποίηση με μαγνητική ορθού και ενδοσκοπικό υπερηχογράφημα ως όγκος cT2N0M0. Αφού υποβλήθηκε σε nCRT με 25 συνεδρίες ακτινοθεραπείας (45 Gy), εν συνεχεία έλαβε καπεσιταβίνη από του στόματος. Σε ενδοσκόπηση παρακολούθησης 4 μήνες αργότερα η μάζα παρουσίασε μεγάλη μείωση του μεγέθους με εναπομένουσα αδενωματώδη περιοχή 6x8 χιλ. (Paris Classification: 0-IIa, JNET Clasification: 2A) και μεγάλη λευκωπή ουλή. Μετά από σύμφωνη γνώμη ασθενούς και ογκολογικού συμβουλίου αποφασίστηκε ενδοσκοπική εκτομή διάσωσης για την πλήρη ιστολογική σταδιοποίηση της βλάβης. Η εκτομή έγινε βαθιά στον μυικό χιτώνα έως και ολοτοιχωματικά στο κέντρο της βλάβης, όπου υπήρχε βαριά ίνωση λόγω της προηγούμενης ακτινοθεραπείας. Η βιοψία ανέδειξε R0 εκτομή με παρουσία μόνο καλοήθους αδενώματος χαμηλόβαθμης δυσπλασίας, ως μερική ιστολογικώς αλλά πλήρης ανταπόκριση. Η ασθενής βρίσκεται σε στενό ενδοσκοπικό «follow-up», χωρίς χειρουργική εκτομή του ορθού.
Συμπεράσματα: Η βαθιά ενδοσκοπική εκτομή διάσωσης για τοπικά προχωρημένους καρκίνους ορθού μετά από νεο-επικουρική χημειο-ακτινοθεραπεία μπορεί να προσφέρει τόσο διαγνωστικά στην τεκμηρίωση της ιστολογικής ανταπόκρισης, όσο και θεραπευτικώς στην αφαίρεση υπολειμματικών βλαβών στο ορθό, αποφεύγοντας την χειρουργική εκτομή.

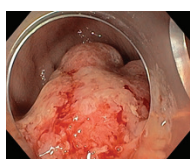
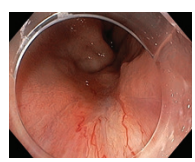
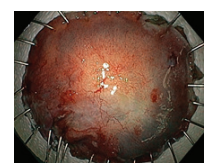

V08

ΕΝΔΟΣΚΟΠΙΚΗ ΑΝΤΙΜΕΤΩΠΙΣΗ ΔΙΑΤΙΤΡΕΝΟΝΤΟΣ ΔΩΔΕΚΑΔΑΚΤΥΛΙΚΟΥ ΕΛΚΟΥΣ

Αργυρόπουλος Θ,[1] Ζορμπάς Π,[1] Μπαμπαλή Α,[1] Βουδούκης Ε,[1] Νάκου Ε,[1] Βούλγαρη Ε,[1] Πατήθρας Χ-Κ,[1] Παπαθανάσης Α,[1] Αγγέλου Α,[2] Πούλου Α[1]
[1]Γαστρεντερολογικό τμήμα, ΓΝΑ «Κοργιαλένειο-Μπενάκειο» ΕΕΣ, [2]Α' Χειρουργική κλινική, ΓΝΑ «Κοργιαλένειο-Μπενάκειο» ΕΕΣ

Εισαγωγή: Παρουσίαση περιστατικού ενδοσκοπικής αντιμετώπισης διάτρησης ανώτερου πεπτικού (δωδεκαδακτύλου) σε ηλικιωμένο ασθενή με σημαντικές συννοσηρότητες.
Παρουσίαση περιστατικού: Ασθενής 85 ετών με ιστορικό κολπικής μαρμαρυγής, αρτηριακής υπέρτασης, χρόνιας νεφρικής νόσου και χρόνια αποφρακτική πνευμονοπάθεια προσήλθε στο ΤΕΠ λόγω λιποθυμικού επεισοδίου. Κλινικά ο ασθενής εμφάνιζε οριακή αρτηριακή πίεση ΣΑΠ:110 με ταχυκαρδία σφίξεις: 130/min, ενώ σε δακτυλική εξέταση διαπιστώθηκε μελανό περιεχόμενο και από τον εργαστηριακό έλεγχο αναιμία με Ht: 26.9% (baseline 31). Ο ασθενής ετέθη σε ενδοφλέβια ενυδάτωση, αντλία αναστολέων πρωτονίων και υπεβλήθη σε επείγουσα γαστροσκόπηση. Στον βολβό του δωδεκαδακτύλου στο άνω τοίχωμα παρατηρήθηκε προσκολλημένος θρόμβος σε έλκος διαμέτρου~1εκ. Μετά την έγχυση διαλύματος αδρεναλίνης (1:10.000) και την απομάκρυνση του θρόμβου αποκαλύφθηκε σχάση του τοιχώματος < 1εκ. Αποφασίστηκε να γίνει απόπειρα τοποθέτησης Ovesco clip, επιτυγχάνοντας πλήρη σύγκλιση του χάσματος. Ο ασθενής ακολούθως υποβλήθηκε σε αξονική τομογραφία για τον έλεγχο ενεργού εξαγγείωσης όπου αναδείχθηκε, η παρουσία του ενδοσκοπικού clip (Ovesco) και φυσαλίδες αέρα εξωαυλικά χωρίς ενεργό διαφυγή σκιαγραφικού. Ο ασθενής μεταφέρθηκε στη χειρουργική κλινική όπου αντιμετωπίστηκε συντηρητικά, βελτιώθηκε κλινικοεργαστηριακά και εξήλθε δέκα ημέρες μετά.
Συμπεράσματα: Το ενδοσκοπικό κλιπ (Ovesco) είναι μια σημαντική και ασφαλής εναλλακτική στην αντιμετώπιση διάτρησης ανωτέρου πεπτικού ιδιαιτέρως σε ασθενείς με υψηλό περιεγχειρητικό κίνδυνο.

V09

ΒΙΝΤΕΟ-ΠΑΡΟΥΣΙΑΣΗ ΣΥΡΡΑΦΗΣ ΤΟΙΧΩΜΑΤΟΣ ΣΤΟΜΑΧΟΥ ΜΕ APOLLO OVERSTITCH DEVICE ΜΕΤΑ ΑΠΟ ΕΚΤΟΜΗ GIST 3 εκ.

Μαυρογένης Γ, Τσευγάς Ι, Μάρκογλου Κ, Ζαχαριάδης Δ
Τμήμα Υβριδικής Επεμβατικής Ενδοσκόπησης, Γαστρεντερολογική Κλινική, Νοσοκομείο Mediterraneo, Αθήνα, Αττική, Ελλάδα

Ασθενής 67 ετών προσήλθε για την αφαίρεση υποβλεννογόνιου όγκου γωνίας στομάχου 3 εκ. Ο ασθενής ήταν ασυμπτωματικός. Στην εκτίμηση με ενδοσκοπικό υπέρηχο η βλάβη φάνηκε να προέρχεται από την μυική στιβάδα. Στον ασθενή έγινε συζήτηση για τις επιλογές ενδοσκοπικής ή χειρουργικής αφαίρεσης. Τελικά έγινε ενδοσκοπική εκτομή με χειρουργική κάλυψη με την τεχνική ESD. Με τον ασθενή σε γενική αναισθησία, έγινε εκπυρήνιση της βλάβης. Ο όγκος αφαιρέθηκε χωρίς να τεμαχιστεί ή να τραυματιστεί η κάψα του. Το βλεννογονικό έλλειμμα έφτασε σε βάθος μέχρι και τον ορογόνο χιτώνα. Στην συνέχεια έγινε συρραφή του τοιχώματος με το Apollo Overstitch device (Apollo Endosurgery). Ο ασθενής νοσηλεύτηκε για παρακολούθηση δύο βράδια και εξήλθε ασυμπτωματικός. Η ιστολογική ανάλυση έδειξε GIST με χαμηλό μιτωτικό δείκτη. Με το περιστατικό αυτό αναδείξαμε την δυνατότητα σύγκλισης μεγάλου τοιχωματικού ελλείμματος με ενδοσκοπική συρραφή.

V10

Η ΣΥΜΒΟΛΗ ΤΗΣ ΕΝΔΟΣΚΟΠΙΚΗΣ ΔΙΑΣΤΟΛΗΣ ΣΤΗ ΔΙΕΥΚΟΛΥΝΣΗ ΚΑΙ ΣΤΗΝ ΑΠΟΤΕΛΕΣΜΑΤΙΚΟΤΗΤΑ ΤΗΣ ERCP (ΠΑΡΟΥΣΙΑΣΗ ΠΕΡΙΣΤΑΤΙΚΟΥ)

Γαλανόπουλος Μ, Γιακουμής Μ, Παπαδομιχελάκης Μ, Φιαγκουσάκης Κ, Κυριάκος Ν, Λιάτσος Χ
Γαστρεντερολογική Κλινική, 401 Γενικό Στρατιωτικό Νοσοκομείο Αθηνών

Εισαγωγή: Οι στενώσεις πεπτικού αποτελούν πρόκληση για την επιτυχή και ανεπίπλεκτη έκβαση μία απαιτητικής ERCP. Παρουσιάζεται περιστατικό με ευμεγέθεις λίθους στο χοληδόχο πόρο και μετεγχειρητική στένωση 12λου, που αντιμετωπίστηκε με ενδοσκοπική διαστολή 12λου και σφιγκτηροτομή σε συνδυασμό με ενδοσκοπική διαστολή του φύματος Vater.
Παρουσίαση περιστατικού: Γυναίκα 77 ετών, η οποία είχε υποβληθεί προ 30ετίας σε γαστρεντερική αναστόμωση με διατήρηση του πυλωρικού βαγοτομή για έλκος στομάχου, παρουσίασε υποτροπιάζοντες κωλικούς χοληφόρων. Σε απεικόνιση αναδείχθηκαν 2 ελλείμματα πλήρωσης 15 και 20 mm εντός του χοληδόχου πόρου, ως επί λίθων, για τους οποίους έγινε προσπάθεια αφαίρεσής τους με ERCP αλλαχού, η οποία απέτυχε λόγω αδυναμίας προσέγγισης του φύματος Vater, σαν συνέπεια πεπτικής στένωσης στο επίπεδο του βολβού. Παραπέμφθηκε στο Τμήμα μας, όπου διενεργήθηκε διαστολή δύο 12δακτυλικών στενώσεων με μπαλόνι τύπου CRE (Boston Sci, διαμ: 10–14 εκ) και ακολούθως προσεγγίστηκε η δεύτερη μοίρα του 12δακτυλου, αν και με ιδιαίτερη .δυσκολία, προφανώς συνεπεία μετεγχειρητικών αλλοιώσεων. Εν συνεχεία, διενεργήθηκε εκτεταμένη σφιγκτηροτομή και επιπρόσθετη διαστολή του στομίου της σφιγκτηροτομής με μπαλόνι λόγω του μεγάλου μεγέθους των λίθων. Οι χολόλιθοι τελικά απομακρύνθηκαν επιτυχώς και περισυνελλέγησαν με ειδικό δίχτυ. Η ασθενής είχε ανεπίπλεκτη μετα-ERCP πορεία.
Συμπεράσματα: Η ενδοσκοπική διαστολή πεπτικών στενώσεων του 12λου αυξάνει τις πιθανότητες επιτυχούς διενέργειας ERCP. Η συμπληρωματική ενδοσκοπική διαστολή σφιγκτηροτομής του φύματος Vater αυξάνει τις πιθανότητες επιτυχούς αφαίρεσης ευμεγέθων λίθων από τον χοληδόχο πόρο.

Βιβλιογραφία

1. Singh A et al. Balloon Dilation of Duodenal Strictures to Facilitate ERCP for Biliary Obstruction. *Am J Gastroenterol* 2014, 109:S569
2. Itoi T, Wang HP. Endoscopic management of bile duct stones. *Dig Endosc* 2010, 22:S69–S75

V11

ΕΝΔΟΣΚΟΠΙΚΗ ΒΛΕΝΝΟΓΟΝΕΚΤΟΜΗ ΜΕ ΤΗΝ ΧΡΗΣΗ ΕΛΑΣΤΙΚΟΥ ΔΑΚΤΥΛΙΟΥ ΓΙΑ ΤΗΝ ΑΝΤΙΜΕΤΩΠΙΣΗ ΚΑΡΚΙΝΟΥ ΑΠΟ ΠΛΑΚΩΔΗ ΚΥΤΤΑΡΑ ΜΕΣΌΤΗΤΑΣ ΟΙΣΟΦΑΓΟΥ

Πρωτοπαπάς Ά, Κυρίτση Β, Φιλιππίδης Α, Πρωτοπαπά Ν, Σαββόπουλος Χ, Πρωτοπαπάς Α
Ηπατογαστρεντερολογικό Τμήμα, Α΄ Προπαιδευτική Παθολογική Κλινική ΑΠΘ, ΠΓΝΘ ΑΧΕΠΑ

Εισαγωγή: Μικροί καρκινικοί όγκοι μεγέθους μικρότερου από ένα εκατοστό παρουσιάζουν μικρό κίνδυνο τοπικής ή απομακρυσμένης μετάστασης, συνεπώς μπορούν να αφαιρεθούν με την τεχνική ενδοσκοπικής βλεννογονεκτομής με την χρήση ελαστικού δακτυλίου.
Παρουσίαση περιστατικού: Άνδρας 68 ετών με καρκίνο λάρυγγα εμφανίζει, στα πλαίσια παρακολούθησης του με PET SCAN, εστιακή πρόσληψη ραδιοφαρμάκου στον οισοφάγο στο ύψος της τρόπιδας, μη σχετιζόμενη άμεσα με την νεοπλασματική νόσο του λάρυγγα. Κατά την αρχική ενδοσκόπηση διαπιστώνεται πολυποειδές μόρφωμα με μικροεξελκώσεις, μεγέθους 7 χιλιοστών, από όπου ελήφθησαν βιοψίες με ιστολογικά ευρήματα συμβατά με διήθηση βλεννογόνου από καρκίνωμα από πλακώδη κύτταρα. Σε δεύτερο χρόνο το πολυποειδές μόρφωμα αφαιρέθηκε με θερμό περιβρογχισμό έπειτα από τοποθέτηση ενός ελαστικού δακτυλίου με χρήση πλαστικού στομίου-τεχνική ESMR-L (endoscopic submucosal resection using a ligation device). Ακολούθησε συρραφή του βλεννογονικού ελλείματος με την χρήση 4 μεταλλικών clips. Ο ασθενής παρέμεινε νήστις για 24 ώρες και δεν παρουσίασε άμεσες επιπλοκές (αιμορραγία, διάτρηση). Στα ιστολογικά ευρήματα αναφέρεται τμήμα οισοφάγου με παρουσία διηθητικού καρκινώματος από πλακώδη κύτταρα μέτριας – χαμηλής διαφοροποίησης, εξαιρεθέν επί υγειών ορίων.
Συμπεράσματα: Η τεχνική ενδοσκοπικής βλεννογονεκτομής με την τοποθέτηση ελαστικού δακτυλίου με χρήση πλαστικού στομίου EMR-L αποτελεί ασφαλή τεχνική αφαίρεσης μικρών νεοπλασιών με ένδειξη ενδοσκοπικής εκτομής. Είναι σχετικά απλή και εύκολη στην εφαρμογή της, χωρίς επιπλοκές.

V12

ΕΝΔΟΣΚΟΠΙΚΗ ΥΠΟΒΛΕΝΝΟΓΟΝΙΑ ΚΑΝΑΛΙΔΙΑΚΗ ΕΚΤΟΜΗ ΕΚΚΟΛΠΩΜΑΤΟΣ ZENKER (ZPOEM/ STESD) ΜΕΤΑ ΑΠΟ ΥΠΟΤΡΟΠΗ ΑΠΟ ΕΝΔΟΣΚΟΠΙΚΗ ΚΑΙ ΧΕΙΡΟΥΡΓΙΚΗ ΘΕΡΑΠΕΙΑ

Κατζάκης Χ, Γκαραγκάνης Δ, Κοσμίδης Χ, Χατζηνικολάου Μ, Στούπαρ Μ, Μπασιούκας Σ
Κλινική Προηγμένης Θεραπευτικής Ενδοσκόπησης, Νοσοκομείο Metropolitan General, Αθήνα

Εισαγωγή: Η θεραπεία του εκκολπώματος Zenker συνίσταται στην μυοτομή του κρικοφαρυγγικού μυός, με άκαμπτη ή εύκαμπτη ενδοσκόπηση, ή και στο συνδυασμό με εκτομή του εκκολπώματος στη χειρουργική θεραπεία. Λόγω της μεγάλης νοσηρότητας της χειρουργικής διατραχηλικής προσπέλασης η ενδοσκοπική θεραπεία εκτομής του διαφράγματος θεωρείται προσέγγιση εκλογής με μειονέκτημα την υποτροπή στο 10-30% των περιπτώσεων σε βάθος χρόνου. Η Ενδοσκοπική Υποβλεννογόνια Καναλιδιακή Εκτομή διαφράγματος εκκολπώματος Zenker (Z-POEM/STESD) φαίνεται να προσφέρει ολική μυοτομή στο επίπεδο του οισοφαγικού τοιχώματος και να μειώνει το κίνδυνο υποτροπής.
Παρουσίαση περιστατικού: Ασθενής 90 ετών πάσχων από δυσφαγία λόγω εκκολπώματος Zenker από 8ετίας παραπέμφθηκε για αντιμετώπιση. Ο ασθενής είχε υποβληθεί σε ενδοσκοπική εκτομή διαφράγματος προ 5ετίας με υποτροπή στο 6μηνο και ακολούθως σε χειρουργική διαστραχηλική προοσπέλαση με νοσηλεία στη ΜΕΘ και υποτροπή στο 3μηνο.
Αποφασίστηκε η εφαρμογή ZPOEM/ STESD με τη χρήση του Erbe Hybrid-Knife T-type υπό γενική αναισθησία. Η βλεννογονοτομή έγινε στο εγγύς άκρο του διαφράγματος και ακολούθησε η δημιουργία του υποβλεννογόνιου καναλιού. Λόγω μεγάλης ίνωσης από τους προηγούμενους χειρισμούς και παρεκτόπησης του εναπομείναντος κρικοφαρυγγικού μυός προς τον οισοφαγικό βλεννογόνο το ενδοσκοπικό κανάλι έγινε με μεγάλη προσοχή για να μην προκληθεί διάτρηση των βλεννογόνων. Η διατομή του κρικοφαρυγγικού μυός ολοκληρώθηκε μέχρι 1cm εντός του οισοφαγικού τοιχώματος και ακολούθησε συρραφή της βλεννογονοτομής με clips. Η επέμβαση διήρκησε 50 λεπτά χωρίς άμεσες επιπλοκές. Ο ασθενής εξήλθε μετά από 2 ημέρες χωρίς σημεία διαφυγής. Ένα έτος μετά δεν αναφέρει δυσφαγία.
Συμπεράσματα: Η τεχνική ZPOEM/ STESD σε έμπειρα κέντρα μπορεί να αποτελέσει τη θεραπεία εκλογής σε περιπτώσεις υποτροπής μετά από τη χειρουργική θεραπεία.

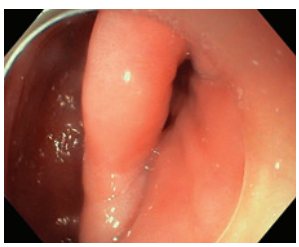
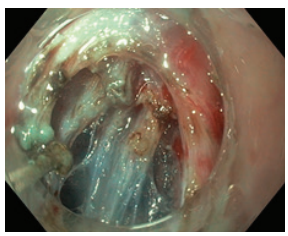
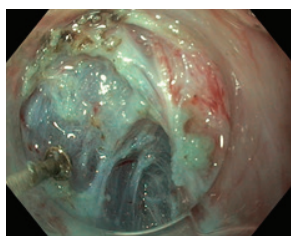
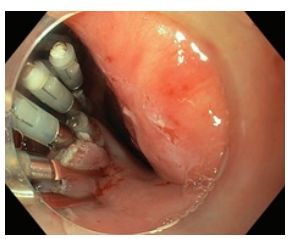
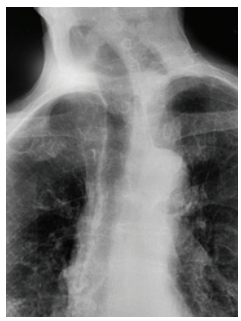

V13

ΑΜΕΣΗ ΧΟΛΑΓΓΕΙΟΣΚΟΠΗΣΗ ΚΟΛΟΒΩΜΑΤΟΣ ΚΥΣΤΙΚΟΥ ΠΟΡΟΥ ΣΕ ΑΣΘΕΝΗ ΜΕ ΥΠΟΨΙΑ ΠΑΡΟΥΣΙΑΣ ΥΠΟΛΕΙΠΟΜΕΝΟΥ ΛΙΘΙΑΣΙΚΟΥ ΣΤΟΙΧΕΙΟΥ ΜΕΤΑ ΑΠΟ ΕΡΓΩΔΗ ΧΟΛΟΚΥΣΤΕΚΤΟΜΗ

Γαλανόπουλος Μ, Γιακουμής Μ, Παπαδομιχελάκης Μ, Φιαγκουσάκης Κ, Κυριάκος Ν, Λιάτσος Χ
Γαστρεντερολογική Κλινική, 401 Γενικό Στρατιωτικό Νοσοκομείο Αθηνών

Εισαγωγή: Η λιθίαση του κυστικού πόρου (ΚΠ) αντιμετωπίζεται κατά την διάρκεια της λαπαροσκοπικής χολοκυστεκτομής. Η παρουσία υπολειμματικών λίθων εντός αυτού συμβαίνει συνήθως σε υφολικές χολοκυστεκτομές ή σε ιδιαίτερα εργώδεις επεμβάσεις με ανατομικές παραλλαγές όπως η χαμηλή έκφυση του ΚΠ. Οι επιλογές διερεύνησης και αντιμετώπισης της περιλαμβάνουν την ERCP σε εξειδικευμένα κέντρα ή/και την λαπαροσκοπική/ανοικτή επέμβαση. Η άμεση χολαγγειοσκόπηση προτείνεται/αναγνωρίζεται όλο και περισσότερο ως προτιμητέος εναλλακτικός τρόπος.
Παρουσίαση περιστατικού: Άρρεν ασθενής 62 ετών με πρόσφατη χολοκυστεκτομή λόγω συμπτωματικής χολολιθίασης, εμφάνισε δύο εβδομάδες μετά την επέμβαση, ολιγόλεπτα επεισόδια άλγους επιγαστρίου και δεξιού υποχονδρίου παροξυσμικού χαρακτήρα. Ο ασθενής υποβλήθηκε σε εργαστηριακό, απεικονιστικό έλεγχο με υπερηχοτομογράφημα κοιλίας χωρίς ανάδειξη παθολογίας. Παρόμοιο περιστατικό συνέβη μετά από σύντομο χρονικό διάστημα και στον ασθενή πραγματοποιήθηκε περαιτέρω έλεγχος με MRCP στην οποία δινόταν η εντύπωση παρουσίας μικρού ελλείμματος πλήρωσης στο κολόβωμα του ΚΠ χωρίς άλλα συνοδά ευρήματα. Λόγω της προηγηθείσας εργώδους λαπαροσκοπικής χολοκυστεκτομής και της χαμηλής έκφυσης του ΚΠ, ο ασθενής υπεβλήθηκε σε ERCP για περαιτέρω διερεύνηση του χοληφόρου δένδρου. Λόγω της αδυναμίας επαρκούς σκιαγράφησης του ΚΠ συνεπεία της χαμηλής έκφυσης του, ακολούθησε χολαγγειοσκόπηση με την χρήση καθετήρα SpyGlass για διερεύνηση του κυστικού κολοβώματος. Η άμεση χολαγγειοσκόπηση δεν ανέδειξε κάποιο κώλυμα στον ΚΠ και τελικώς το έλλειμα πλήρωσης στην MRCP αποδόθηκε σε artifact κάτι που επιβεβαιώθηκε μετά με νέα MRCP.
Συμπεράσματα: Η διερεύνηση μέσω ERCP υπολειμματικών λίθων στον ΚΠ είναι ιδιαίτερα απαιτητική ενδοσκοπική πράξη ενώ το χειρουργείο διατηρεί σχετική επικινδυνότητα. Η άμεση χολαγγειοσκόπηση μέσω ERCP, αποτελεί μία ασφαλή, συνεχώς εξελισσόμενη και με υψηλή διαγνωστική ακρίβεια τεχνική σε εξειδικευμένα ενδοσκοπικά τμήματα.

V14

ΕΝΔΟΣΚΟΠΙΚΗ ΜΥΟΤΟΜΗ (Z-POEM) ΥΠΟΤΡΟΠΙΑΖΟΝΤΩΝ ΕΚΚΟΛΠΩΜΑΤΩΝ ZENKER (REDOs) ΤΟΣΟ ΣΕ ΠΕΡΙΠΤΩΣΗ ΠΡΟΗΓΗΘΕΙΣΑΣ ΧΕΙΡΟΥΡΓΙΚΗΣ ΑΠΟΚΑΤΑΣΤΑΣΗΣ ΠΡΟ 20ΕΤΙΑΣ ΟΣΟ ΚΑΙ ΣΕ ΠΕΡΙΠΤΩΣΗ ΜΕΤΑ ΑΠΟ ΠΡΟΗΓΟΥΜΕΝΗ ΑΝΕΠΙΤΥΧΗ Z-POEM

Τριμπόνιας Γ, Λεοντίδης Ν, Νεοκλέους Α, Μπέλλου Γ, Παλατιανού Μ, Ιντέρνος Ι, Ζαχαροπούλου Ε, Πενέσης Γ, Βαμβακούσης Β, Τζουβαλά Μ
Γαστρεντερολογικό Τμήμα, Γενικό Νοσοκομείο Νίκαιας, Πειραιά «Άγιος Παντελεήμων», Αθήνα

Εισαγωγή: Η ενδοσκοπική αποκατάσταση εκκολπωμάτων Zenker περιλαμβάνει την από του στόματος ενδοσκοπική μυοτομή (Z-POEM) με καλά αποτελέσματα ασφάλειας και επιτυχίας της μεθόδου. Παρουσιάζουμε 2 περιστατικά εφαρμογής της σε υποτροπιάζοντα εκκολπώματα Zenker μετά από προηγηθείσα χειρουργική αποκατάσταση, όσο και μετά από προηγούμενη ανεπιτυχή Z-POEM (REDO).
Παρουσίαση περιστατικών: Άρρεν ασθενής 72 ετών είχε υποβληθεί προ έτους σε Z-POEM με μερική μυοτομή και αμβληχρή μόνο βελτίωση των συμπτωμάτων. Παρέμειναν η πνιγμονή με τον σίελο και η αδυναμία κατάποσης με στάση της τροφής στον φάρυγγα. Η ακτινογραφία οισοφάγου επιβεβαίωσε την ύπαρξη του εκκολπώματος. Ο ασθενής υποβλήθηκε σε επανάληψη (redo) της Z-POEM με "modified technique" λόγω της έντονης ίνωσης. Κατά την δημιουργία της τσέπης (pocket) από την πλευρά του εκκολπώματος διαπιστώθηκε βαριά ίνωση λόγω της προηγηθείσας προσπέλασης. Μετά από προσεκτική εκτομή των ινωδών ταινιών διενεργήθηκε πλήρης μυοτομή. Ο ασθενής ανέπτυξε υποδόριο εμφύσημα που επηρέασε πρόσκαιρα τον αερισμό του με αποκατάσταση μετά από παρέλευση 20 λεπτών. Παραμένει ελεύθερος συμπτωμάτων. Άρρεν ασθενής 90 ετών είχε υποβληθεί σε χειρουργική εκτομή εκκολπώματος Zenker με άκαμπτο όργανο προ 20ετίας με καλή, αλλά μερική ανταπόκριση των συμπτωμάτων. Τα τελευταία χρόνια παρουσίαζε περιστατικά μικρο-εισροφήσεων και αδυναμία σίτισης λόγω στάσης της τροφής στον τράχηλο. Η ακτινογραφία οισοφάγου αποκάλυψε υποτροπή του εκκολπώματος Zenker. Ο ασθενής υποβλήθηκε σε Z-POEM με προσπέλαση άνωθεν της ίνωσης από το προηγούμενο χειρουργείο (modified Z-POEM). Την επομένη ημέρα ο ασθενής σιτίστηκε με διαυγή υγρά χωρίς συμβάματα.
Συμπεράσματα: Η Z-POEM μπορεί να πραγματοποιηθεί και σε περιπτώσεις προηγηθείσας μυοτομής εκκολπωμάτων Zenker, μετά από χειρουργική όσο και από ενδοσκοπική προηγούμενη προσπέλαση.

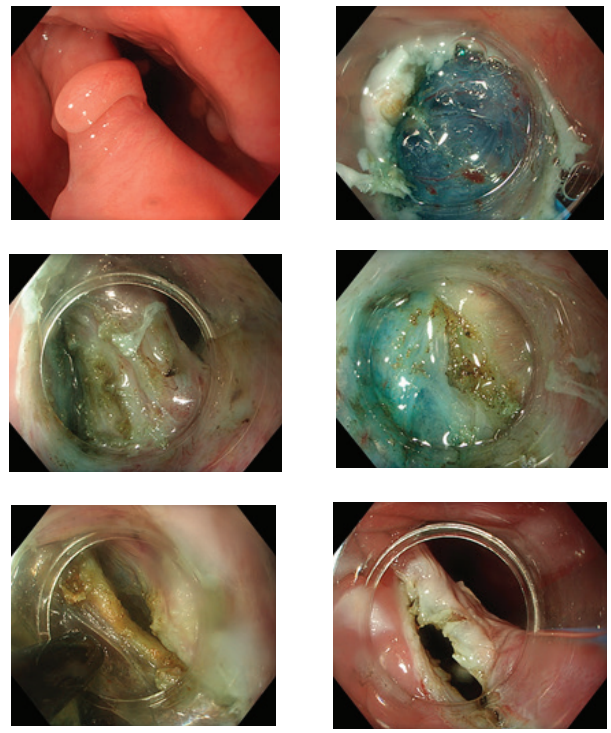

ANNALS OF GASTROENTEROLOGY 2023;36(Suppl):13

V15

ΕΝΔΟΣΚΟΠΙΚΗ ΠΥΛΩΡΟΜΥΟΤΟΜΗ (G-POEM) ΓΙΑ ΤΗΝ ΑΠΟΚΑΤΑΣΤΑΣΗ ΓΑΣΤΡΟΠΑΡΕΣΗΣ ΚΑΙ ΣΠΑΣΜΟΥ ΤΟΥ ΠΥΛΩΡΙΚΟΥ ΣΦΙΓΚΤΗΡΑ ΜΕΤΑ ΑΠΟ ΜΕΡΙΚΗ ΚΕΝΤΡΙΚΗ ΓΑΣΤΡΕΚΤΟΜΗ ΓΙΑ ΚΑΡΚΙΝΟ ΚΑΡΔΙΑΚΗΣ ΜΟΙΡΑΣ ΣΤΟΜΑΧΟΥ

Τριμπόνιας Γ, Μπέλλου Γ, Λεοντίδης Ν, Παλατιανού Μ, Νεοκλέους Α, Ιντέρνος Ι, Ζαχαροπούλου Ε, Πενέσης Γ, Βαμβακούσης Β, Τζουβαλά Μ
Γαστρεντερολογικό Τμήμα, Γενικό Νοσοκομείο Νίκαιας, Πειραιά «Άγιος Παντελεήμων», Αθήνα

Εισαγωγή: Σε έως και 10% των ασθενών με γαστροπάρεση αναφέρεται ιστορικό χειρουργείου του στομάχου, με την διατομή του πνευμονογαστρικού νεύρου (βαγοτομή) να αποτελεί την κύρια αιτία λόγω σπασμού του πυλωρικού σφιγκτήρα.
Παρουσίαση περιστατικού: Άρρεν ασθενής 70 ετών υποβλήθηκε σε κεντρική γαστρεκτομή λόγω καρκίνου καρδιακής μοίρας στομάχου, με διατήρηση της περιφερικής μοίρας του οργάνου και του πυλωρού (Pyloric Preserving Gastrectomy/PPG). Κατά την μετεγχειρητική περίοδο ο ασθενής παρουσίασε έντονο αίσθημα ναυτίας με εμέτους μετά από κάθε προσπάθεια σίτισης ή λήψης υγρών. Σε ενδοσκόπηση διαπιστώθηκε έντονος σπασμός του πυλωρικού σφιγκτήρα με μεγάλη δυσκολία στην προώθηση του οργάνου και σημείο «give-in», παρόμοιο με αυτό που παρατηρείται κατά την αχαλασία του οισοφάγου. Σε συνδυασμό με τη μη πραγματοποίηση πυλωροπλαστικής κατά το χειρουργείο, ετέθη ισχυρή η υποψία σπασμού του πυλωρικού σφιγκτήρα λόγω βαγοτομής. Η κακή θρέψη του ασθενούς και η έντονη αδυναμία έθεταν σε κίνδυνο μία 2η χειρουργική προσπέλαση 1 μήνα μετά την πρώτη επέμβαση και για το λόγο αυτό αποφασίστηκε η διενέργεια ενδοσκοπικής πυλωρομυοτομής (G-POEM) ως ελάχιστα παρεμβατική μέθοδος. Λόγω αλλαγής της ανατομίας του στομάχου έγινε προσπέλαση κατά την 9η ώρα, 5 εκ. προπυλωρικά και σχηματισμός «tunnel» μέχρι και τον πυλωρικό σφιγκτήρα, όπου διενεργήθηκε πλήρης μυοτομή 3 εκ. Η περιοχή της εισόδου του οργάνου συγκλείστηκε με 5 μεταλλικά clip. Ο ασθενής σιτίστηκε με διαυγή υγρά την επόμενη ημέρα και παραμένει έκτοτε ασυμπτωματικός.
Συμπεράσματα: Η G-POEM μπορεί να αποτελέσει χρήσιμη και αποτελεσματική μη χειρουργική εναλλακτική σε περιπτώσεις γαστροπάρεσης λόγω διατομής του πνευμονογαστρικού νεύρου κατά την διενέργεια κεντρικής γαστρεκτομής σε καρκίνο στομάχου.

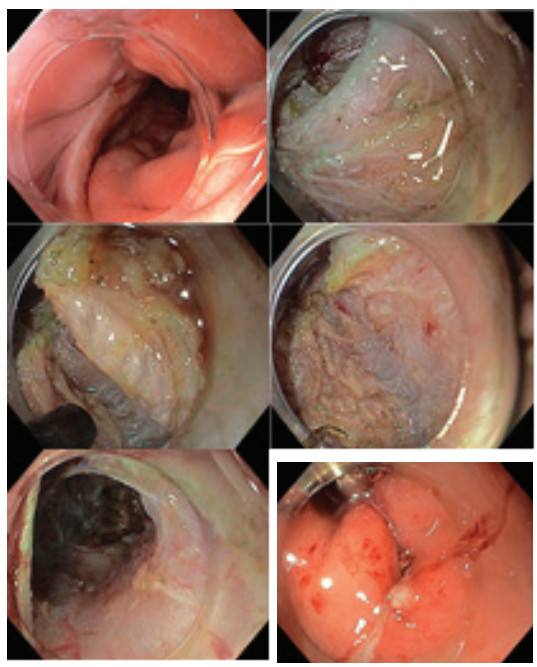

ANNALS OF GASTROENTEROLOGY 2023;36(Suppl):13

V16

ΥΠΟΒΟΗΘΟΥΜΕΝΗ ΜΕ ΠΙΕΣΗ ΝΕΡΟΥ ΕΝΔΟΣΚΟΠΙΚΗ ΥΠΟΒΛΕΝΝΟΓΟΝΙΟΣ ΔΙΑΤΟΜΗ ΠΑΧΕΟΣ ΕΝΤΕΡΟΥ ΣΕ ΙΝΩΤΙΚΕΣ ΒΛΑΒΕΣ

Κατζάκης Χ.[1] Μαράκης Ι,[2] Γκαραγκάνης Δ,[1] Κοσμίδης Χ,[1] Χατζηνικολάου Μ,[1] Στούπαρ Μ,[1] Μπασιούκας Σ[1]
[1]*Κλινική Προηγμένης Θεραπευτικής Ενδοσκόπησης, Νοσοκομείο Metropolitan General, Αθήνα,* [2]*Γαστρεντερολογική Κλινική, Ογκολογικό Νοσοκομείο Αθηνών «Άγιος Σάββας»*

Εισαγωγή: Η εφαρμογή της Ενδοσκοπική Υποβλεννογόνιος Διατομής (ESD) σε βλάβες του παχέος εντέρου προϋποθέτει μεγάλη εμπειρία λόγω του κινδύνου διάτρησης του τοιχώματος. Παρά την εξέλιξη τεχνικών αντιέλξης για τη δημιουργία ιδανικού πλάνου διατομής, σε βλάβες με μεγάλη ίνωση η τεχνική δυσκολία παραμένει υψηλή. Η μέθοδος της υποβοηθούμενης με πίεση νερού (water-pressure/WP) ESD εφαρμόζεται μέσω έγχυσης φυσιολογικού ορού στο πεδίο της διατομής από την αντλία του ενδοσκοπίου. Η καταβύθιση του ενδοσκοπίου στον ορό δημιουργεί άνωση του βλεννογονικού κρημνού ανεξάρτητα της βαρύτητας, προκαλεί μεγέθυνση 1.33 φορές του πλάνου διατομής και μέσω του φαινομένου της απαγωγής της θερμότητας μειώνει τη θερμική βλάβη στο μυϊκό χιτώνα.
Παρουσίαση περιστατικού: Ασθενής 78 ετών με βλάβη 3,5 cm LST-G type στο τυφλό μετά από 2 αποτυχημένες EMRs παραπέμπεται στην κλινική μας και αποφασίζεται η εκτομή με ESD. Λόγω έντονης ίνωσης του τοιχώματος με ατελές lifting sign αποφασίζεται η χρήση κωνικού άκρου ST-Hood. Μετά από την άπω βλεννογονοτομή χρησιμοποιείται η μέθοδος WP-ESD με αποτέλεσμα την ανύψωση του βλεννογονικού κρημνού. Η διατομή των εστιών ίνωσης πραγματοποιείται με ρεύμα EndoCut. Η αιμόσταση των αγγειακών κλάδων είναι εφικτή εντός του νερού με ανάκληση του άκρου του μαχαιριδίου και χρήση ρεύματος Power Coag. Η διάρκεια της επέμβαση ήταν 35 λεπτά χωρίς κανένα σύμβαμα και ο ασθενής εξήλθε την επομένη ημέρα. Η ιστολογική ανέδειξε αδένωμα υψηλόβαθμης δυσπλασίας HM0/VM0, R0.
Συμπεράσματα: Η μέθοδος WP-ESD αποτελεί μια ενναλακτική επιλογή για την εκτομή ινωτικών βλαβών του παχέος εντέρου με κύριο χαρακτηριστικό τη διατήρηση ιδανικού πλάνου διατομής υπό μεγέθυνση. Η μέθοδος WP-ESD φαίνεται να μειώνει δραματικά το χρόνο της ESD.

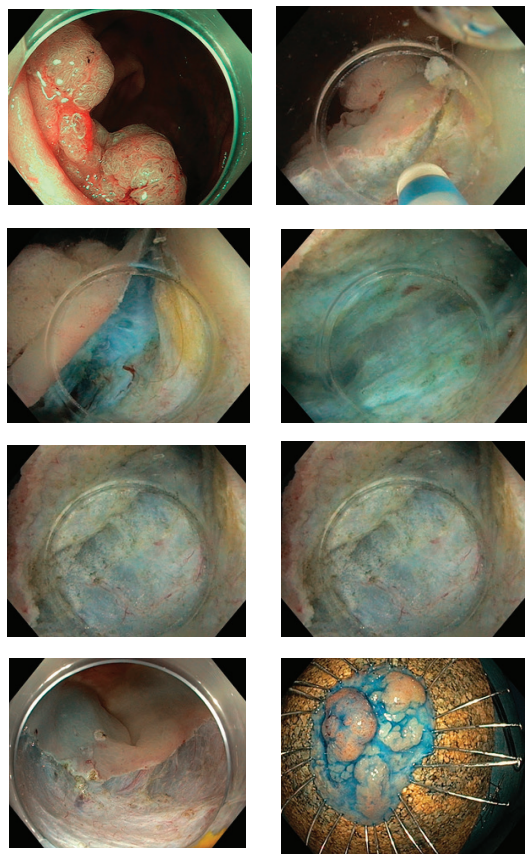

V17

ΕΝΔΟΣΚΟΠΙΚΗ ΥΠΟΒΛΕΝΝΟΓΟΝΙΑ ΔΙΑΤΟΜΗ 12/ΛΟΥ ΚΑΙ ΥΠΟΒΟΗΘΟΥΜΕΝΗ ΕΝΔΟΣΚΟΠΙΚΗ ΣΥΡΡΑΦΗ ΤΟΥ ΤΕΧΝΗΤΟΥ ΕΛΚΟΥΣ ΜΕ ΤΗ ΜΕΘΟΔΟ STRING-CLIP

Κατζάκης Χ, Γκαραγκάνης Δ, Κοσμίδης Χ, Χατζηνικολάου Μ, Στούπαρ Μ, Μπασιούκας Σ
Κλινική Προηγμένης Θεραπευτικής Ενδοσκόπησης, Νοσοκομείο Metropolitan General, Αθήνα

Εισαγωγή: Η εκτομή βλαβών του 12/ου με την τεχνική της ενδοσκοπικής υποβλεννογόνιας διατομής (ESD) αποτελεί την πλέον τεχνικά απαιτητική μέθοδο στην επεμβατική ενδοσκόπηση. Το βασικό πλεονέκτημα είναι η en-block και R0 εκτομή αλλά με μειονέκτημα τη μεγάλη πιθανότητα καθυστερημένης αιμορραγίας (έως 30%) και διάτρηση του τοιχώματος του 12/λου (1-8%). Η σύγκλειση του τεχνητού έλκους με clips μειώνει δραματικά τον κίνδυνο των επιπλοκών παρότι δεν είναι πάντοτε τεχνικά ευχερής. Η μέθοδος της υποβοηθούμενης σύγκλεισης με τη χρήση String-Clip (SC) δύναται να υπερκεράσει τα τεχνικά μειονεκτήματα της συμβατικής ενδοσκοπικής συρραφής.
Παρουσίαση περιστατικού: Το περιστατικό αφορά ασθενή 67 ετών με διάγνωση αδενώματος IIa+IIc με υψηλόβαθμη δυσπλασία διαμέτρου 3.5 cm στην 2η μοίρα του 12/λου. Η εκτομή της βλάβης έγινε με ESD και στρατηγική pocket-creation. Μετά το τέλος της ESD επιχειρήθηκε συρραφή με συμβατικά clips. Λόγω του μεγέθους του τεχνητού έλκους εφαρμόστηκε κεντρική συρραφή με τη χρήση της μεθόδου SC. Στη μία σιαγόνα του clip περιδένεται ράμμα 3–0. Κατόπιν το clip απελευθερώνεται στο άπω άκρο του έλκους με εφαρμογή στον βλεννογόνο και μυϊκό χιτώνα. Κατόπιν το ράμμα έλκεται από το κανάλι και εφαρμόζεται 2ο clip στο εγγύς άκρο του έλκους. Το κεντρικό τμήμα έχει κλείσει στεγανά και ακολουθεί η συρραφή της περιφέρειας με clips. Το ράμμα κατόπιν κόβεται εντός του 12/λου με ενδοσκοπικό ψαλίδι. Η ασθενής δεν παρουσίασε καμία επιπλοκή και εξήλθε την επομένη. Η ιστολογική ανέδειξε υψηλόβαθμη δυσπλασία, VM0/HM0, R0.
Συμπεράσματα: Συμπερασματικά η μέθοδος της βλεννογονικής σύγκλεισης με τη χρήση SC μετά από ESD 12/λου είναι εφικτή και αποτελεσματική όταν η συμβατική συρραφή δεν καθίσταται δυνατή.

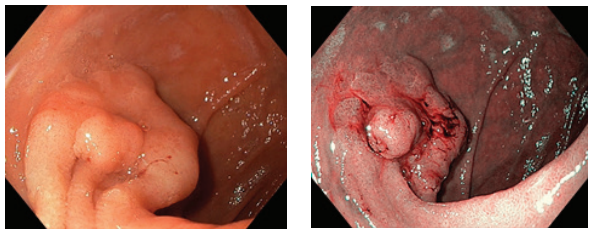

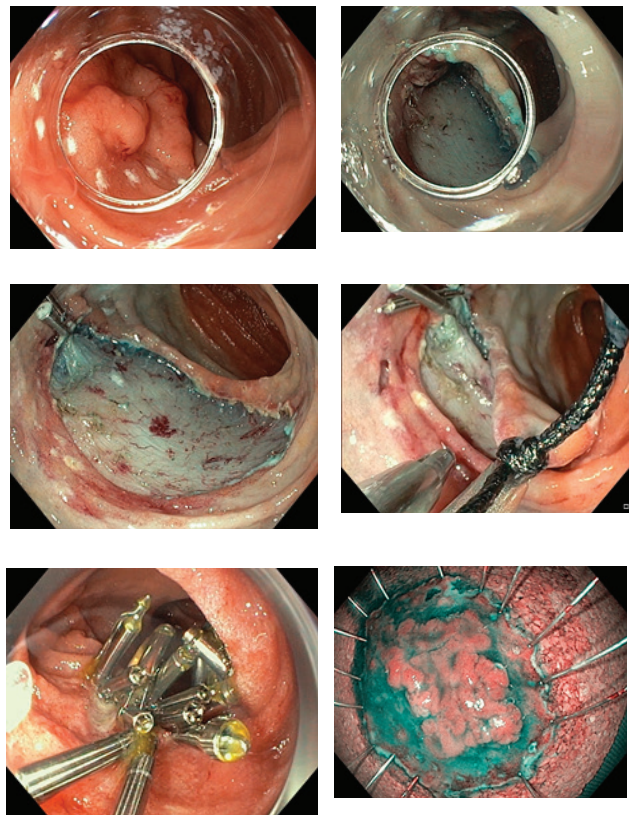

V18

ΒΙΝΤΕΟ-ΠΑΡΟΥΣΙΑΣΗ STER ΣΕ ΑΝΑΣΤΡΟΦΗ ΓΙΑ GIST ΘΟΛΟΥ ΣΤΟΜΑΧΟΥ

Μαυρογένης Γ, Τσευγάς Ι, Μάρκογλου Κ, Ζαχαριάδης Δ
Τμήμα Υβριδικής Επεμβατικής Ενδοσκόπησης, Γαστρεντερολογική Κλινική, Νοσοκομείο Mediterraneo, Αθήνα, Αττική, Ελλάδα

Ασθενής 59 προσήλθε για την αφαίρεση υποβλεννογόνιου όγκου θόλου στομάχου 1,5 εκ. Η ασθενής ήταν ασυμπτωματική. Στην εκτίμηση με ενδοσκοπικό υπέρηχο η βλάβη φάνηκε να προέρχεται από την μυική στιβάδα. Στην ασθενή έγινε συζήτηση για τις επιλογές ετήσιας παρακολούθησης, ενδοσκοπικής ή χειρουργικής αφαίρεσης. Τελικά έγινε ενδοσκοπική εκτομή με χειρουργική κάλυψη. Με την ασθενή σε γενική αναισθησία, έγινε σε αναστροφή οριζόντια τομή για την δημιουργία τούνελ. Στην συνέχεια μέσα από το τούνελ έγινε παρασκευή του όγκου μέχρι και το επίπεδο του περιγαστρικού λίπους. Ο όγκος αφαιρέθηκε χωρίς να τεμαχιστεί ή να τραυματιστεί η κάψα του. Έγινε σύγκλιση του στομίου με endoloop και κλιπ. Η ασθενής νοσηλεύτηκε για παρακολούθηση δύο βράδια και εξήλθε ασυμπτωματική με υδαρή δίαιτα. Η ιστολογική ανάλυση έδειξε GIST με χαμηλό μιτωτικό δείκτη. Με το περιστατικό αυτό αναδείξαμε ένα εναλλακτικό τρόπο αφαίρεσης GIST θόλου αξιοποιώντας την τεχνική STER.

V19

ΑΝΤΙΜΕΤΩΠΙΣΗ ΣΥΝΔΡΟΜΟΥ MIRIZZI/ΥΠΟΛΕΙΜΜΑΤΙΚΗΣ ΛΙΘΙΑΣΗΣ ΚΥΣΤΙΚΟΥ ΠΟΡΟΥ ΜΕΤΑ ΧΟΛΟΚΥΣΤΕΚΤΟΜΗ ΜΕ ΑΠΟ ΤΟΥ ΣΤΟΜΑΤΟΣ ΧΟΛΑΓΓΕΙΟΣΚΟΠΗΣΗ ΚΑΙ ΛΙΘΟΤΡΙΨΙΑ

Κωνσταντάκης Χ,[1] Σωτηρόπουλος Χ,[1] Γεραμούτσος Γ,[1] Τριάντος Χ,[1] Θωμόπουλος Κ[1]
Γαστρεντερολογική Κλινική, Πανεπιστημιακό Γενικό Νοσοκομείο Πατρών

Εισαγωγή: Το σύνδρομο Mirizzi (MS) αποτελεί μια ασυνήθη εκδήλωση της χολολιθίασης. Η αναφερόμενη συχνότητα κυμαίνεται από 0,05–4%. Τα κυριότερα συμπτώματα περιλαμβάνουν το επιγαστρικό άλγος και τον ίκτερο. Στον πληθυσμό των ασθενών που υποβάλλονται σε ERCP η επίπτωση του MS εκτιμάται στο 1,07%. Τόσο η προ-εγχειρητική του διάγνωση όσο και η αντιμετώπιση (η οποία παραδοσιακά είναι χειρουργική) αποτελούν προκλήσεις. Σκοπός μας να παρουσιάσουμε την ενδοσκοπική αντιμετώπιση ενός τέτοιου περιστατικού με από του στόματος χολαγγειοσκόπηση. ΒΙΝΤΕΟ
Παρουσίαση περιστατικού: Ασθενής (άνδρας) 53 ετών με ιστορικό πολλαπλούν μυελώματος και χολοκυστεκτομής προ 8ετίας για χολολιθίαση νοσηλεύεται λόγω κοιλιακού άλγους, διαρροϊκών κενώσεων και διαταραχής της ηπατικής βιοχημείας. Υπεβλήθη σε CT κοιλίας στα επείγοντα που ανέδειξε λεμφαδενοπάθεια στην πύλη του ήπατος, χωρίς διατάσεις χοληφόρων. Υπεβλήθη σε MRCP που ανέδειξε ελλείμματα πλήρωσης, ως επί παρουσίας λιθιασικών στοιχείων στη συμβολή του κολοβώματος του κυστικού με το χοληδόχο πόρο, ο οποίος κατά τα λοιπά έχει φυσιολογικό εύρος έως ~6 χιλ. Χωρίς διάταση του κοινού ηπατικού και των ενδοηπατικών χοληφόρων. Ο ασθενής υπεβλήθη σε ERCP και από του στόματος χολαγγειοσκόπηση που ανέδειξε ένα ευμεγέθη λίθο στο κολόβωμα του κυστικού, διατιτραίνον προς τον χοληδόχο πόρο (Mirizzi type II). Ο ασθενής υπεβλήθη επιτυχώς σε συνεδρία ενδοσκοπικής λιθοτριψίας με τη χρήση EHL (ηλεκτροϋδραυλικό) καθετήρα. Στο follow-up είναι ασυμπτωματικός.
Συμπεράσματα: Η ενδοσκοπική αντιμετώπιση του συνδρόμου Mirizzi φαίνεται ότι είναι εφικτή, αποτελεσματική και ασφαλής με τη χρήση λιθοτριψίας. Οι ασθενείς αυτοί μπορούν να ωφεληθούν καθώς η χειρουργική αντιμετώπιση του συνδρόμου είναι πολύπλοκη και με υψηλό κίνδυνο επιπλοκών.

Βιβλιογραφία

Kumar, Korean Journal of Hepato-Biliary-Pancreatic Surgery, 2016
Rishi, Endoscopic Int Op, 2022
Buxbaum, GIE, 2019

V20

ΑΦΑΙΡΕΣΗ ΔΥΣΚΟΛΟΥ ΠΟΛΥΠΟΔΑ ΔΩΔΕΚΑΔΑΚΤΥΛΟΥ ΜΕ ΤΗ ΧΡΗΣΗ ΚΟΛΟΝΟΣΚΟΠΙΟΥ ΚΑΙ ΤΗΝ ΕΦΑΡΜΟΓΗ ENDOCUFF-ΜΙΑ ΠΡΩΤΟΤΥΠΗ ΠΡΟΣΕΓΓΙΣΗ

Βουδούκης Ε, Νάκου Έ, Ζορμπάς Π, Παπαθανάσης Α, Βούλγαρη Ε, Αργυρόπουλος Θ, Μπαμπαλή Α, Μακροπούλου Ε, Πούλου Α, Γκούμας Κ
Γαστρεντερολογικό Τμήμα, Κοργιαλένειο-Μπενάκειο Νοσοκομείο Ερυθρός Σταυρός, Αθήνα

Εισαγωγή: Η ενδοσκοπική αφαίρεση πολυπόδων με τις συμβατικές μεθόδους μπορεί να αποτελέσει πρόκληση ακόμη και για έμπειρους ενδοσκόπους (defiant polyps). Η χρήση καινοτόμων τεχνικών μπορεί να αποτελέσει μια αποτελεσματική εναλλακτική στην προσέγγιση αυτών.
Παρουσίαση περιστατικού: Ασθενής 65 ετών με ιστορικό συνδρόμου οικογενούς αδενωματώδους πολυποδίασης (FAP) υπεβλήθη σε γαστροσκόπηση στα πλαίσια επιτήρησης. Πολύπους 2 εκ. (Pars classification IIa-LST granular type) ανευρέθη στο κατώτερο τμήμα του βολβού με μικρή διαπυλωρική επέκταση και ο ασθενής προγραμματίστηκε για πολυπεκτομή με την τεχνική της endoscopic mucosal resection (EMR). Λόγω θέσης του πολύποδα οι αρχικές προσπάθειες πλήρους απεικόνισης και αφαίρεσης του πολύποδα με τη χρήση γαστροσκοπίου με ή χωρίς την εφαρμογή cap ή τη χρήση κολονοσκοπίου ήταν ανεπιτυχείς. Αντίθετα, όταν τοποθετήθηκε endocuff (ENDOCUFF VISION™) στο ακροφύσιο του κολονοσκοπίου, το ενδοσκόπιο φάνηκε να σταθεροποιείται καλύτερα, επετεύχθη πληρέστερη ενδοσκοπική απεικόνιση του πολύποδα, ανύψωση και πλήρης αφαίρεση του με την τεχνική της EMR. Αυτό κατέστη δυνατό λόγω σταθεροποίησης του κολονοσκοπίου διαπυλωρικά με την εφαρμογή των ινιδίων του endocuff. Στα χείλη της πολυπεκτομής εφαρμόστηκε argon plasma coagulation για να μειωθεί η πιθανότητα υποτροπής. Η ιστολογική έκθεση ανέδειξε σωληνολαχνωτό αδένωμα με χαμηλόβαθμη και εστιακά υψηλόβαθμη δυσπλασία. Επαναληπτική ενδοσκόπηση θα επαναπρογραμματιστεί εντός 6μήνου.
Συμπεράσματα: Το περιστατικό αυτό αναδεικνύει την ικανότητα του endocuff στην σταθεροποίηση της θέσης του ενδοσκοπίου σε defiant πολύποδες. Από τη διεθνή βιβλιογραφία είναι το πρώτο καταγεγραμμένο περιστατικό δωδεκαδακτυλικής EMR με τη χρήση endocuff.[1]

Βιβλιογραφία

1. GA Paspatis et al. The use of endocuff for the facilitation of endoscopic mucosal resection in defiant colonic polyps. A case series. *Hippokratia* 2021, 25:134–137

V21

EFTR ΣΤΟ ΑΝΩΤΕΡΟ ΠΕΠΤΙΚΟ

Τζουβαλά Μ, Μπέλλου Γ, Ζαχαροπούλου Ε, Βαρυτιμιάδης Κ, Καρακώστα Α, Βενετσάνου Α, Παλατιανού Μ, Νεοκλέους Α, Ιντέρνος, Ι, Λεοντίδης Ν, Πενέσης Γ, Τριμπόνιας Γ
ΓΝΝΠ «Άγιος Παντελεήμων», ΓΝΑ Ευαγγελισμός

Εισαγωγή: Η τεχνική EFTR στο ανώτερο πεπτικό, αποτελεί μια ενδεδειγμένη επιλογή για την ενδοσκοπική αφαίρεση υποεπιθηλιακών βλαβών <20 mm ή βλαβών με "non-lifting sign" και απαιτεί εξειδικευμένη εκπαίδευση του ενδοσκόπου.
Παρουσίαση περιστατικού: Παρουσιάζουμε δύο αντιπροσωπευτικές περιπτώσεις ασθενών με βλάβες στο στόμαχο και στο 12/δάκτυλο με σκοπό τη συζήτηση των ενδείξεων και των τεχνικών απαιτήσεων της μεθόδου.
Η πρώτη περίπτωση αφορά γυναίκα ασθενή, ηλικίας 76 ετών, με υποβλεννογόνιο υποηχογενές μόρφωμα θόλου, μεγίστης διαμέτρου 1εκ., με επιφανειακές αποτιτανώσεις, εξορμώμενο από την 3η υπερηχογραφική στιβάδα και με ασαφή όρια με την υποκείμενη 4η υπερηχογραφική στιβάδα. Η θέση του ήταν τεχνικά δύσκολη τόσο για τη λήψη FNA, όσο και για την ενδοσκοπική αφαίρεση, η οποία πραγματοποιήθηκε επιτυχώς με FTRD. Η ιστολογική του τελικού παρασκευάσματος ανέδειξε στρωματικό όγκο (GIST).
Η δεύτερη περίπτωση αφορά γυναίκα, 60 ετών, με 2η υποτροπή αδενώματος 12/δακτύλου με ΥΒΔ και "non-lifting" sign σε δυσχερή θέση απέναντι από το φύμα του Vater. Η είσοδος της συσκευής έγινε με διαστολή με μπαλόνι στον ΑΟΣ. Τέσσερις μήνες μετά την επιτυχή αφαίρεση της βλάβης, παρατηρήθηκε ενταφιασμός του κλιπ της συσκευής FTRD, στο 12/δακτυλικό τοίχωμα. Το κλιπ απέπεσε τελικά στους 10 μήνες από την εκτομή, έχοντας δημιουργήσει 4 πολυποειδή επάρματα στα άκρα του. Η ενδοσκοπικη αφαίρεση τους με τεχνική
EMR, για τον αποκλεισμό της υποτροπής του αδενώματος, επιβεβαίωσε την ανάπτυξη κοκκιωματώδους ιστού, ο οποίος πιθανώς αναπτύχθηκε στις θέσεις επαφής του κλιπ με τον περιβάλλοντα βλεννογόνο.
Συμπεράσματα: Η EFTR στο ανώτερο πεπτικό είναι χρήσιμη για συγκεκριμένες ενδείξεις και μπορεί να είναι επιτυχής και σε δυσχερείς θέσεις.

V22

ΕΝΔΟΣΚΟΠΙΚΗ ΒΛΕΝΝΟΓΟΝΕΚΤΟΜΗ ΜΕ ΤΗΝ ΧΡΗΣΗ ΕΛΑΣΤΙΚΟΥ ΔΑΚΤΥΛΙΟΥ ΓΙΑ ΤΗΝ ΑΝΤΙΜΕΤΩΠΙΣΗ ΝΕΥΡΟΕΝΔΟΚΡΙΝΟΥΣ ΟΓΚΟΥ ΔΩΔΕΚΑΔΑΚΤΥΛΟΥ

Πρωτοπαπάς Ά, Κυρίτση Β, Φιλιππίδης Α, Πρωτοπαπά Ν, Σαββόπουλος Χ, Πρωτοπαπάς Α
Ηπατογαστρεντερολογικό Τμήμα, Α΄ Προπαιδευτική Παθολογική Κλινική ΑΠΘ, ΠΓΝΘ ΑΧΕΠΑ

Εισαγωγή: Νευροενδοκρινείς όγκοι δωδεκαδακτύλου μεγέθους μικρότερου από ένα εκατοστό παρουσιάζουν μικρό κίνδυνο τοπικής ή απομακρυσμένης μετάστασης και συνεπώς μπορούν να αφαιρεθούν με την τεχνική ενδοσκοπικής βλεννογονεκτομής με την χρήση ελαστικού δακτυλίου.
Παρουσίαση περιστατικού: Άνδρας 56 ετών με δυσπεπτικά ενοχλήματα υπεβλήθη σε ενδοσκόπηση ανωτέρου πεπτικού όπου παρατηρείται πολυποειδές μόρφωμα βολβού δωδεκαδακτύλου διαμέτρου <1 εκατοστού με μικρή διάβρωση επί αυτού, από που ελήφθησαν βιοψίες με ιστολογικά ευρήματα συμβατά με νευροενδοκρινικό νεόπλασμα. Ο ασθενής υπεβλήθη σε αξονική τομογραφία κοιλίας και θώρακος με απουσία τοπικών ή απομακρυσμένων μεταστατικών εστιών. Σε δεύτερο χρόνο το πολυποειδές μόρφωμα αφαιρέθηκε με θερμό περιβρογχισμό έπειτα από τοποθέτηση ενός ελαστικού δακτυλίου με χρήση πλαστικού στομίου-τεχνική ESMR-L (endoscopic submucosal resection using a ligation device). Έγινε συρραφή του βλεννογονικού ελλείματος του δωδεκαδακτύλου με την χρήση 3 μεταλλικών clips. Ο ασθενής παρέμεινε νήστις για 24 ώρες και δεν παρουσίασε άμεσες επιπλοκές (αιμορραγία, διάτρηση). Τα ιστολογικά ευρήματα αναφέρονται σε πολύποδα δωδεκαδακτύλου με παρουσία νευροενδοκρινικού νεοπλάσματος, μεγίστης διαμέτρου 0,8 εκ, καλής διαφοροποίησης, χαμηλού βαθμού κακοήθειας (NET, G1), σταδίου pT1 κατά τα κριτήρια WHO 2019, που εξαιρέθηκε σε υγιή όρια. Ο ασθενής βρίσκεται υπό τακτική παρακολούθηση.
Συμπεράσματα: Η τεχνική ESMR-L αποτελεί ασφαλή τεχνική αφαίρεσης μικρών (<10 χιλιοστά) νευροενδοκρινικών όγκων βολβού δωδεκαδακτύλου με ένδειξη ενδοσκοπικής εκτομής, απουσία τοπικών ή απομακρυσμένων μεταστάσεων. Είναι σχετικά απλή και εύκολη στην εφαρμογή της, χωρίς επιπλοκές.

V23

ΕΝΔΟΣΚΟΠΙΚΗ ΥΠΟΡΟΓΟΝΙΟΣ ΔΙΑΤΟΜΗ (ENDOSCOPIC SUBSEROSAL DISSECTION – ESSD) ΕΥΜΕΓΕΘΟΥΣ ΥΠΟΕΠΙΘΗΛΙΑΚΟΥ ΟΓΚΟΥ ΣΤΟΜΑΧΟΥ ΣΤΗΝ ΚΑΡΔΙΑΚΗ ΜΟΙΡΑ

Τριμπόνιας Γ, Λεοντίδης Ν, Παλατιανού Μ, Μπέλλου Γ, Νεοκλέους Α, Ζαχαροπούλου Ε, Πενέσης Γ, Ιντέρνος Ι, Βαμβακούσης Β, Τζουβαλά Μ
Γαστρεντερολογικό Τμήμα, Γενικό Νοσοκομείο Νίκαιας, Πειραιά «Άγιος Παντελεήμων», Αθήνα

Εισαγωγή: Οι περισσότεροι από τους υποεπιθηλιακούς όγκους (subepithelial tumors- SETs) είναι κλινικά σημαντικοί μόνο με την αύξηση του μεγέθους τους. Η ενδοσκοπική υπορογόνιος διατομή (endoscopic subserosal dissection–ESSD) αποτελεί εκτομή σε βαθύτερο πλάνο από τον μυϊκό χιτώνα, αφαιρώντας αποτελεσματικά όγκους αυτούς.
Παρουσίαση περιστατικού: Γυναίκα 46 ετών σε έλεγχο ρουτίνας για διερεύνηση σιδηροπενικής αναιμίας παρουσίασε SET στην καρδιακή μοίρα του στομάχου. Ο υπερκείμενος βλεννογόνος ελέγχθηκε με μικρή επιφανειακή εξέλκωση. Το ενδοσκοπικό υπερηχογράφημα (endoscopic ultrasonography–EUS) ανέδειξε μόρφωμα 70 χιλ. υποηχογενούς φύσεως, με ετερογένεια εκφυόμενο από την 4η υπερηχογραφική στιβάδα (μυϊκός χιτώνας). Η EUS-FNA ήταν συμβατή με λειομύωμα. Υπόλοιπη διερεύνηση αρνητική και μετά από συζήτηση με τη ασθενή ελήφθη η απόφαση για εκτομή με ESSD. Αρχικά, έγινε μία σχήματος – C τομή του βλεννογόνου με μαχαιρίδιο τριγωνικού τύπου (TT- knife). Στη συνέχεια με τη διατομή του υποβλεννόνιου χιτώνα δημιουργήθηκε ένα μικρό βλεννογονικό «flap», όπου εφαρμόστηκε ισχυρή αντι-έλξη με τεχνική βρόχου και 4 μεταλλικών clip. Έτσι, κατέστη δυνατή η ολοκλήρωση βαθιάς εκτομής κάτω από το το μυϊκό χιτώνα, αφήνοντας ακέραιο μόνο τον ορογόνο χιτώνα. Μετά την αφαίρεση της βλάβης έγινε σύγκλιση του χάσματος με την τεχνική του endoloop + clips. Η ιστολογική εξέταση ανέδειξε ένα λειομύωμα 70 χιλ. πλήρως εξαιρεθέν. Η ασθενής σιτίστηκε την 2η ημέρα μετά την εκτομή, με διαυγή υγρά χωρίς επιπλοκές.
Συμπεράσματα: Η ESSD είναι εφικτή και ασφαλής μέθοδος για την αφαίρεση υποεπιθηλιακών όγκων που εξορμώνται από τον μυϊκό χιτώνα του στομάχου, διατηρώντας το πεδίο εκτομής με καλή ορατότητα σε όλη τη διάρκεια για την ολοκλήρωση της εκτομής.

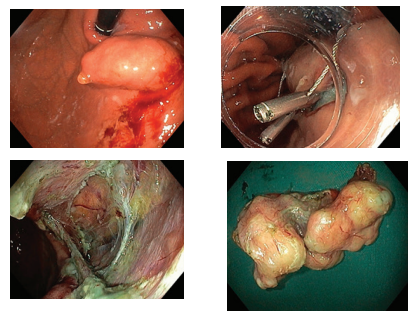

V24

Η ΕΦΑΡΜΟΓΗ ΤΗΣ ΣΥΣΚΕΥΗΣ ΕΚΤΟΜΗΣ ΟΛΙΚΟΥ ΠΑΧΟΥΣ (Gastroduodenal Full Thickness Resection Device – gFTRD) ΣΕ ΒΛΑΒΗ ΑΝΩΤΕΡΟΥ ΠΕΠΤΙΚΟΥ

Κρανιδιώτης Γ, Τσουκαλάς Ν, Εμμανουηλίδου Γ, Λάππας Ι, Έλληνα Μ, Τρίκολα Ά, Καρακόιδας Χ, Ροδιάς Μ, Βασιλειάδης Κ, Σγούρος Σ, Στεφανίδης Γ
Γαστρεντερολογική κλινική, Ναυτικό Νοσοκομείο Αθηνών

Εισαγωγή: Η ενδοσκοπική εκτομή ολικού πάχους (EFTR-Endoscopic Full-Thickness Resection) για βλάβες του ανώτερου πεπτικού χρησιμοποιώντας τη συσκευή εκτομής ολικού πάχους (FTRD, Ovesco, Germany) αποτελεί εναλλακτική καινοτόμο μέθοδο για περιπτώσεις βλαβών που δεν δύνανται να εξαιρεθούν με συμβατικές ενδοσκοπικές τεχνικές και για υποβλεννογόνιους όγκους. Παρακάτω παρουσιάζεται η εφαρμογή αυτής της τεχνικής σε ένα περιστατικό μας.
Παρουσίαση περιστατικού: Πρόκειται για άνδρα ασθενή ηλικίας 58 ετών με υποβλεννογόνια βλάβη στο άντρο του στομάχου μεγέθους 12 mm. Το FTRD περιλαμβάνει: συσκευή που εφαρμόζει στο άκρο ενδοσκοπίου με ενσωματωμένο βρόχο, ηλεκτρόδιο σήμανσης των ορίων της βλάβης, λαβίδα (FTRD Grasper), καθετήρα μπαλόνι διαστάσεων 20x60 mm και οδηγό σύρμα. Χρησιμοποιείται γαστροσκόπιο με κανάλι εργασίας 3,7 mm. Η διαδικασία ξεκινά με σήμανση των περιφερικών ορίων της βλάβης. Η εισαγωγή της συσκευής από τον ανώτερο οισοφαγικό σφιγκτήρα διευκολύνεται μέσω ενός οδηγού σύρματος που αρχικώς έχει τοποθετηθεί στον στόμαχο και ενός καθετήρα μπαλόνι που διαστέλλεται με ποσότητα αέρα 15–20 ml. Αφού επιτευχθεί η διαστολή και προωθηθεί η συσκευή, το μπαλόνι ξεφουσκώνει και αποσύρεται. Η λαβίδα έλκει τη βλάβη εντός του cup του FTRD και το clip απελευθερώνεται με περιστροφή του ειδικού μοχλού της συσκευής. Μετά την επιτυχή σύγκλειση, η εκτομή εκτελείται από το βρόχο. Η διάρκεια της ενδοσκοπικής εκτομής ολοκληρώθηκε σε 23 λεπτά. Η βιοψία ανέδειξε GIST (Gastrointestinal Stromal Tumor) με R0 εκτομή.
Συμπέρασμα: Η EFTR του ανώτερου πεπτικού αποτελεί μία ελάχιστα επεμβατική μέθοδο για την αντιμετώπιση μικρών υποβλεννογονίων όγκων ανώτερου πεπτικού. Το κλινικό όφελος, η ασφάλεια και τα μακροχρόνια αποτελέσματά της αναμένεται να εκτιμηθούν σε σειρές επιλεγμένων ασθενών.

V25

ΕΚΤΕΤΑΜΕΝΗ ΕΝΔΟΣΚΟΠΙΚΗ ΒΛΕΝΝΟΓΟΝΙΑ ΕΚΤΟΜΗ (WIDE-FIELD EMR) ΕΥΜΕΓΕΘΟΥΣ ΠΟΛΥΠΟΔΑ ΑΝΙΟΝΤΟΣ ΚΟΛΟΥ – ΒΑΣΙΚΕΣ ΑΡΧΕΣ ΚΑΙ ΣΥΜΠΛΗΡΩΜΑΤΙΚΑ ΜΕΣΑ/ΤΕΧΝΙΚΕΣ ΓΙΑ ΤΗ ΒΕΛΤΙΣΤΟΠΟΙΗΣΗ ΤΟΥ ΑΠΟΤΕΛΕΣΜΑΤΟΣ ΚΑΙ ΤΗΝ ΑΠΟΦΥΓΗ ΕΠΙΠΛΟΚΩΝ

Στασινός Ι, Γογγάκη Σ, Πουτακίδης Χ, Ζάντζα Π-Σ, Λεβεντακή Φ, Μπραϊμάκης Ι, Σιδηρόπουλος Ο, Κουιμτσίδης Ι, Χαχόπουλος Χ, Θεοφανοπούλου Α, Παρασκευοπούλου Σ, Καλαντζής Χ, Τσιμπούρης Π, Αποστολόπουλος Π
Γαστρεντερολογική Κλινική και Τμήμα Ενδοσκοπήσεων, Νοσηλευτικό Ίδρυμα Μετοχικού Ταμείου Στρατού (ΝΙΜΤΣ, Αθήνα)

Εισαγωγή: Η εκτεταμένη ενδοσκοπική βλεννογόνια εκτομή (Wide-field EMR) σχετίζεται με κίνδυνο καθυστερημένης αιμορραγίας εώς και 6% και υποτροπής που μπορεί να φτάσει μέχρι και 16%.
Σκοπός: Παρουσιάζουμε περίπτωση WF-EMR ευμεγέθους πολύποδα ανιόντος όπου αναδεικνύονται οι βασικές αρχές της τεχνικής ενώ ταυτόχρονα εφαρμόζονται συμπληρωματικές τεχνικές και μέσα για την αποφυγή επιπλοκών.
Υλικό-Μέθοδοι: Γυναίκα 71 ετών με ιστορικό κολπικής μαρμαρυγής υπό αντιπηκτική αγωγή (Sintrom) υποβλήθηκε σε κολονοσκόπηση για διερεύνηση επεισοδίων διάρροιας όπου ανευρέθηκε άμισχος πολύποδας ανιόντος (Paris Is+IIa) διαμέτρου 5 εκ. με αυξημένο βαθμό δυσκολίας ενδοσκοπικής εκτομής (SMSA score=17). Με ψηφιακή χρωμοενδοσκόπηση (NB)I αναδείχτηκε καλοήθης μορφολογία (NICE 2). Στην βιντεοπαρουσίαση αναδεικνύεται η τεχνική της δυναμικής ανύψωσης του πολύποδα (dynamic lift) με διαδοχικές υποβλεννογόνιες εγχύσεις (τεχνική λιθόστρωτου) διαλύματος αδρεναλίνης (1:100000) και μπλε του μεθυλενίου, καθώς και η τμηματική εκτομή ξεκινώντας από το περιφερικό όριο του πολύποδα εκμεταλλευόμενοι τη βαρύτητα και με ορθή τοποθέτηση του βρόχου 20 mm σε θέση παράλληλη πάντα προς το επίπεδο του μυϊκού χιτώνα. Από κεντρική περιοχή με σημαντικού βαθμού ίνωση ελήφθη βιοψία κι ακολούθως αντιμετωπίστηκε με cold forceps avulsion και APC. Αιμορραγούν αρτηριόλιο θερμοκαυτηριάστηκε με το άκρο του βρόχου. Λόγω αυξημένου μεγέθους δεν έγινε σύγκλειση του βλεννογόνιου ελλείμματος κι εφαρμόστηκε αιμοστατική γέλη Purastat στην κοίτη της πολυποδεκτομής. Η ιστολογική εξέταση ανέδειξε σωληνολαχνωτό αδένωμα με χαμηλόβαθμη και κατά τόπους υψηλόβαθμη δυσπλασία. Σε επιτήρηση μετά 6 μήνες δεν παρατηρήθηκε υποτροπή.
Συμπεράσματα: Ο συνδυασμός βασικών αρχών και συμπληρωματικών τεχνικών/μέσων μπορεί να βελτιστοποιήσει το θεραπευτικό αποτέλεσμα της WF-EMR και να μειώσει σημαντικά το κίνδυνο επιπλοκών.

V26

ΕΝΔΟΣΚΟΠΙΚΗ ΥΠΟΒΛΕΝΝΟΓΟΝΙΑ ΔΙΑΤΟΜΗ (ESD) ΠΡΩΙΜΟΥ ΓΑΣΤΡΙΚΟΥ ΚΑΡΚΙΝΟΥ

Στασινός Ι, Πουτακίδης Χ, Γογγάκη Σ, Ζάντζα Π-Σ, Λεβεντακή Φ, Μπραϊμάκης Ι, Σιδηρόπουλος Ο, Κουιμτσίδης Ι, Χαχόπουλος Χ, Θεοφανοπούλου Α, Παρασκευοπούλου Σ, Καλαντζής Χ, Τσιμπούρης Π, Αποστολόπουλος Π
Γαστρεντερολογική Κλινική και Τμήμα Ενδοσκοπήσεων, Νοσηλευτικό Ίδρυμα Μετοχικού Ταμείου Στρατού (ΝΙΜΤΣ, Αθήνα)

Εισαγωγή: Πρώιμος γαστρικός καρκίνος ορίζεται εκείνος που περιορίζεται στο βλεννογόνο ή τον υποβλεννογόνο χιτώνα. Η ενδοσκοπική αφαίρεση πρώιμου γαστρικού καρκίνου είναι εφικτή όταν πληρούνται συγκεκριμένα κριτήρια σύμφωνα με τις κατευθυντήριες οδηγίες της Ευρωπαϊκής Γαστρεντερολογικής Κοινότητας (ESGE).
Σκοπός: Παρουσιάζουμε περίπτωση ενδοσκοπικής υποβλεννογόνιας διατομής (ESD) πρώιμου γαστρικού καρκίνου με εντόπιση στη γωνία του στομάχου..
Υλικό-Μέθοδοι: Άνδρας 61 ετών με ιστορικό χρόνιας κατάχρησης αλκοόλ υποβλήθηκε σε ενδοσκοπικό έλεγχο ανώτερου πεπτικού όπου ανευρέθηκε επίπεδη βλάβη στη γωνία του στομάχου διαμέτρου 3 εκ με σαφή όρια χωρίς εξέλκωση. Αντιπροσωπευτική βιοψία ανέδειξε ενδοβλεννογόνιο καρκίνωμα καλής διαφοροποίησης. Απεικονιστικός έλεγχος (CT θώρακα, άνω-κάτω κοιλίας) ήταν αρνητικός για την ύπαρξη λεμφαδενικών ή απομακρυσμένων μεταστάσεων. Στο βίντεο παρουσιάζεται η εκτίμηση της βλάβης με τη χρήση ψηφιακής χρωμοενδοσκόπησης όπου αναδεικνύεται σαφώς η διαχωριστική γραμμή (demarcation line) μεταξύ φυσιολογικής και παθολογικής μορφολογίας του βλεννογόνου (surface pattern) και η διαταραγμένη αρχιτεκτονική των αγγείων (vascular pattern). Παρουσιάζονται επίσης η οριοθέτηση της βλάβης και τα στάδια της τεχνικής (conventional) μέχρις πλήρους αφαίρεσης της βλάβης. Η περιοχή της γωνίας παρουσιάζει αυξημένο βαθμό δυσκολίας να διατηρηθεί το επίπεδο (plane) της διατομής παράλληλο στο μυϊκό χιτώνα. Το αφαιρεθέν τεμάχιο είχε διαστάσεις 30x37χιλ και η ιστολογική εξέταση ανέδειξε ενδοβλεννογόνιο αδενοκαρκίνωμα καλής διαφοροποίησης.
Συμπεράσματα: Η τεχνική ESD μπορεί να προσφέρει θεραπευτική εκτομή σε πρώιμο γαστρικό καρκίνο. Η ιστοπαθολογική εξέταση της εξαιρεθείσας βλάβης είναι εξίσου σημαντική με την επέμβαση την ίδια.

V27

ΕΠΙΤΥΧΗΣ ΤΟΠΟΘΕΤΗΣΗ ΜΕΤΑΛΛΙΚΗΣ ΕΝΔΟΠΡΟΘΕΣΗΣ ΣΕ ΡΗΞΗ ΟΙΣΟΦΑΓΟ-ΕΝΤΕΡΙΚΗΣ ΑΝΑΣΤΟΜΩΣΗΣ ΜΕΤΑ ΑΠΟ ΓΑΣΤΡΕΚΤΟΜΗ

Πρωτοπαπάς Ά. Φιλιππίδης Α, Κυρίτση Β, Πρωτοπαπά Ν, Σαββόπουλος Χ, Πρωτοπαπάς Α
Ηπατογαστρεντερολογικό Τμήμα, Α΄ Προπαιδευτική Παθολογική Κλινική ΑΠΘ, ΠΓΝΘ ΑΧΕΠΑ

Εισαγωγή: Οι μεταλλικές ενδοπροθέσεις χρησιμοποιούνται στο ανώτερο πεπτικό σωλήνα σε περιπτώσεις κακοήθους απόφραξης οισοφάγου, στομάχου ή παρουσία συριγγίων, καθώς επίσης και σε κακοήθεις καταστάσεις όπως στενώσεις οισοφάγου και δωδεκαδακτύλου και σε μετεγχειρητικές επιπλοκές.
Παρουσίαση περιστατικού: Άνδρας 70 ετών μετά από χειρουργική αντιμετώπιση νεοπλασίας καρδίας στομάχου με διενέργεια ολικής γαστρεκτομής, παρουσίασε κλινικά και απεικονιστικά σημεία ρήξης της οισοφάγο-εντερικής αναστόμωσης. Ακολούθως, υπεβλήθη σε ενδοσκόπηση ανωτέρου πεπτικού όπου διαπιστώνεται ευμεγέθης ρήξη της οισοφάγο-εντερικής αναστόμωσης, διαμέτρου 2 εκατοστών. Έγινε προώθηση του γαστροσκοπίου προς την εντερική έλικα με τοποθέτηση οδηγού σύρματος και διά αυτού επιτυχής τοποθέτηση οισοφαγικής μεταλλικής μερικώς επικαλυμμένης ενδοπρόθεσης μήκους 14 εκατοστών. Ο ασθενής παρέμεινε νήστις για 24 ώρες και δεν παρουσίασε άμεσες επιπλοκές (αιμορραγία, διαφυγή, μετανάστευση ενδοπρόθεσης).
Συμπεράσματα: Η αυτοδιατεινόμενη μεταλλική μερικώς επικαλυμμένη οισοφαγική ενδοπρόθεση είναι αποτελεσματική και ασφαλής στη αντιμετώπιση της ρήξης χειρουργικών αναστομώσεων ανωτέρου πεπτικού και μειώνει σημαντικά τον κίνδυνο εκ νέου χειρουργικής επέμβασης και την συνοδό νοσηρότητα και θνητότητα που αυτή περιλαμβάνει.

V28

ΑΝΤΙΜΕΤΩΠΙΣΗ ΑΙΜΟΡΡΑΓΙΑΣ ΑΠΟ ΕΚΤΟΠΟ ΚΙΡΣΟ ΑΝΙΟΝΤΟΣ ΚΟΛΟΥ ΜΕ ΤΡΟΠΟΠΟΙΗΜΕΝΟ ΠΡΩΤΟΚΟΛΛΟ ΕΝΔΟΣΚΟΠΙΚΗΣ ΕΓΧΥΣΗΣ ΚΥΑΝΟΑΚΡΥΛΙΚΗΣ ΚΟΛΛΑΣ

Χούγιας Δ,[1] Μανωλάκης Α,[1,2] Τζελάς Γ,[1] Χατζουδης Ι,[1] Κυριακίδης Σ,[1] Δεληγιάννη Ε-Α,[1] Καλτσά Α,[1] Κατέρη Χ,[1] Καψωριτάκης Α[1,2]
[1]*Πανεπιστημιακή Γαστρεντερολογική Κλινική, ΠΠΓΝ Λάρισας,* [2]*Ιατρική Σχολή Πανεπιστημίου Θεσσαλίας*

Εισαγωγή: Η αντιμετώπιση της αιμορραγίας από έκτοπο κιρσό παχέος εντέρου (CVx) στερείται κατευθυντήριων οδηγιών. Οι τεχνικές επεμβατικής ακτινολογίας αν και αποτελεσματικές μπορούν να επιδεινώσουν την ηπατική εγκεφαλοπάθεια. Η ενδοσκοπική έγχυση κυανοακρυλικής κόλλας (ECNI) ενδείκνυται σε αιμορραγία από γαστρικούς κιρσούς, αντίστοιχο πρωτόκολλο για CVx ωστόσο δεν υπάρχει λόγω ένδειας περιστατικών, πολυπλοκότητας παράπλευρου δικτύου, δύσκολης πρόσβασης και πιθανότητας επιπλοκών.
Παρουσίαση περιστατικού: Σε κιρρωτικό ασθενή με αιματοχεσία και ημικώμα αναδεικνύεται ενδοσκοπικά στο ανιόν προβάλλουσα ευπίεστη «σακκοειδής» βλάβη με ερυθρό στίγμα στην κορυφή της. Από την CT αγγειογραφία που ακολούθησε, η ανωτέρω βλάβη ταυτοποιήθηκε ως CVx. Λόγω του μεγέθους του CVx, του πλούσιου στην περιοχή παράπλευρου δικτύου και της εν δυνάμει δυσχέρειας στην απομάκρυνση της βελόνας εφόσον αποφρασσόταν, εφαρμόστηκε τροποποιημένο πρωτοκόλλο ECNI.1ml Lipiodol (Guerbet, Γαλλία) τέθηκε σε βελόνα σκληροθεραπείας 23G (Steris, Ιρλανδία) με την οποία έγινε παρακέντηση της βάσης του κιρσού. Ακολούθησε σχετικά αργή έγχυση διαλύματος 1ml lipiodol+1ml n-butyl-2-cyanoacrylate (Histoacryl, Braun, Γερμανία) με παράλληλη άνωθεν κάμψη του άκρου του οργάνου προς την κορυφή του CVx για πλήρη αποκλεισμό του. Στη συνέχεια πραγματοποιήθηκε έγχυση 2ml 0.9%NaCl για απομάκρυνση κόλλας από την βελόνα, αύξηση του όγκου της εντός του κιρσού και επιτάχυνση του πολυμερισμού της. Με τη βελόνα κλειστή, ο προβάλλον καθετήρας χρησιμοποιήθηκε για «ψηλάφηση» του CVx και επιβεβαίωση της σκληρίας του ενώ απομακρύνθηκε παραμένοντας εκτός ενδοσκοπίου. Οι ακτινογραφίες που ακολούθησαν επιβεβαίωσαν την επιτυχή πλήρη απόφραξη του σχετιζόμενου με τον CVx δικτύου.
Συμπεράσματα: Έως τον καθορισμό ενιαίου θεραπευτικού πρωτοκόλλου η ανωτέρω τροποποιημένη τεχνική ECNI δύναται να αντιμετωπίσει αποτελεσματικά και με ασφάλεια ανάλογα περιστατικά.

V29

Η POEM ΩΣ ΘΕΡΑΠΕΙΑ ΔΙΑΣΩΣΗΣ ΜΕΤΑ ΑΠΟ ΠΟΛΛΑΠΛΕΣ ΧΕΙΡΟΥΡΓΙΚΕΣ ΠΑΡΕΜΒΑΣΕΙΣ ΓΙΑ ΤΗΝ ΑΝΤΙΜΕΤΩΠΙΣΗ ΑΧΑΛΑΣΙΑΣ ΟΙΣΟΦΑΓΟΥ

Μπέκτσης Τ,[1] Μανωλάκης Α,[1,2] Παππά Α,[1] Χούγιας Δ,[1] Αρναούτογλου Ε,[2,3] Καψωριτάκης Α[1,2]
[1]*Πανεπιστημιακή Γαστρεντερολογική Κλινική, ΠΠΓΝ Λάρισας,* [2]*Ιατρική Σχολή Πανεπιστημίου Θεσσαλίας,* [3]*Αναισθησιολογικό Τμήμα, ΠΠΓΝ Λάρισας*

Εισαγωγή: Η από του στόματος ενδοσκοπική μυοτομή (POEM), αποτελεί εδραιωμένη θεραπευτική επιλογή για την αντιμετώπιση της αχαλασίας οισοφάγου με εφάμιλλη αποτελεσματικότητα της μυοτομής κατά Heller με πρόσθια θολοπλαστική (Dor). Η POEM έχει εφαρμοστεί με ποικίλη αποτελεσματικότητα και ως θεραπεία διάσωσης σε περίπτωση αποτυχίας μετά από Heller- Dor. Λίγα ωστόσο είναι γνωστά για την αποτελεσματικότητά της σε περιπτώσεις πολλαπλών χειρουργικών παρεμβάσεων.
Παρουσίαση περιστατικού: Άνδρας 41 ετών με ατομικό αναμνηστικό αχαλασίας οισοφάγου τύπου II διαγνωσμένη από 8ετίας, ο οποίος προ 2 ετών είχε υποβληθεί σε επέμβαση Heller-Dor και προ έτους εκ νέου σε επέμβαση Heller απευθύνθηκε στην κλινική μας λόγω δυσκαταποσίας. Στο πλαίσιο της διερεύνησης διενεργήθηκε γαστροσκόπηση, οισοφαγογράφημα και μανομετρία υψηλής ανάλυσης οι οποίες και ανέδειξαν διάταση οισοφάγου, ατελή μυοτομή και σχετικά σφικτή θολοπλαστική στο εγγύς τμήμα της. Ο ασθενής υποβλήθηκε σε POEM ως θεραπεία διάσωσης. Λόγω των χειρουργικών παρεμβάσεων στο πρόσθιο τοίχωμα διενεργήθηκε οπίσθια μυοτομή σε οισοφάγο, γαστροισοφαγική συμβολή και τμήμα της θολοπλαστικής ενώ διατηρήθηκαν μυικές ίνες στο άπω τμήμα της θολοπλαστικής ως αντιπαλινδρομικός φραγμός. Κατά τη διάρκεια της επέμβασης διαπιστώθηκε έντονη υποβλεννογόνια ίνωση που δυσχέραινε τη δημιουργία σήραγγας αλλά και αιμορραγική διάθεση λόγω έντονης φλεγμονής, που αποδόθηκαν σε στάση και στις προηγούμενες επεμβάσεις. Μετά από σύντομη νοσηλεία ο ασθενής εξήλθε χωρίς να παρουσιάσει επιπλοκές. Στον επανέλεγχο, 10 εβδομάδες αργότερα, ο ασθενής ανέφερε υποχώρηση των συμπτωμάτων, ενώ διαπιστώθηκε ελάττωση του Eckardt score κατά 5 μονάδες.
Συμπέρασμα: Η POEM μπορεί να εφαρμοστεί ως θεραπεία διάσωσης ακόμη και σε ιδιαίτερα επιβαρυμένα περιστατικά μετά από πολλαπλές χειρουργικές παρεμβάσεις.

V30

ΒΙΝΤΕΟ-ΠΑΡΟΥΣΙΑΣΗ Z-ΠΟΕΜ ΧΩΡΙΣ ΤΟΥΝΕΛ (Endoscopy 2023)

Μαυρογένης Γ, Τσευγάς Ι, Μάρκογλου Κ, Ζαχαριάδης Δ
Τμήμα Υβριδικής Επεμβατικής Ενδοσκόπησης, Γαστρεντερολογική Κλινική, Νοσοκομείο Mediterraneo, Αθήνα, Αττική, Ελλάδα

Z-POEM is an increasingly adopted strategy for the treatment of Zenker's diverticulum. The mucosal incision is most commonly performed over the septum and two tunnels are created along the cricopharyngeal muscle. Next, the muscle is transected. Recently, we have described a variation of this technique with the creation of a single tunnel, instead of two, to shorten the duration of the procedure. However, we have now shifted to a novel approach that obviates the need for double or single tunneling. After the initial mucosal incision, both submucosal sides of the septum are lifted. Then we proceed to direct myotomy of the septum. The distended submucosal space at both sides of the septum functions as a protective cushion and prevents mucosal injury. After 1 cm of septotomy, further progression becomes much easier due to the increased space created by the partial myotomy. Further submucosal injections are provided as needed in order to maintain protective cushions at both sides. Myotomy is extended up to the proximal part, approximately 2 cm, of the esophageal muscle to reduce the risk of recurrence. Prior to endoscopic closure, it is important to examine for remaining intact muscle fibers at the proximal part of the septum. In our experience, this modification further shortens the duration of the procedure with a median duration of 25 minutes and is helpful in the setting of fibrosis due to prior surgeries in the hypopharynx.

V31

ΕΝΔΟΣΚΟΠΙΚΗ ΣΥΓΚΛΕΙΣΗ ΟΡΘΟΚΟΛΠΙΚΟΥ ΣΥΡΙΓΓΙΟΥ ΜΕ OVER-THE-SCOPE CLIP ΣΕ ΑΣΘΕΝΗ ΜΕ ΧΕΙΡΟΥΡΓΗΘΕΝΤΑ ΚΑΡΚΙΝΟ ΟΡΘΟΥ

Κυριακίδης Σ.[1] Μανωλάκης Α,[1,2] Φυτσιλής Φ,[1] Χούγιας Δ,[1] Μπέκτσης Τ,[1] Ζαχαρούλης Δ,[2,3] Καψωριτάκης Α[1,2]
[1]*Πανεπιστημιακή Γαστρεντερολογική Κλινική, ΠΠΓΝ Λάρισας,* [2]*Ιατρική Σχολή Πανεπιστημίου Θεσσαλίας,* [3]*Πανεπιστημιακή Χειρουργική Κλινική, ΠΠΓΝ Λάρισας*

Εισαγωγή: Τα ορθοκολπικά συρίγγια αν και σχετικά σπάνιες οντότητες ενσκήπτουν μετά από χειρουργικές και ακτινοθεραπευτικές παρεμβάσεις ενώ συνοδεύονται από επίμονα και βασανιστικά συμπτώματα όπως αποβολή αερίων, κοπράνων, δύσοσμων υγρών από τον κόλπο και αιδοιοκολπίτιδες. Η αντιμετώπισή τους είναι κατά κανόνα χειρουργική ωστόσο βιβλιογραφικά απαντώνται και ενδοσκοπικές απόπειρες αντιμετώπισής τους με ποικίλη αποτελεσματικότητα.
Παρουσίαση περιστατικού: Ασθενής 73 ετών με ιστορικό χειρουργηθέντος καρκίνου ορθού και χημειοακτινοθεραπείας προ έτους, υπεβλήθη σε κολονοσκόπηση λόγω δυσουρικών ενοχλήσεων και δύσοσμων εκκρίσεων από τον κόλπο. Στα 5εκ από τον δακτύλιο ελέγχθηκε χάσμα-στόμιο 1,5εκ ενώ ακολούθησε έγχυση σκιαγραφικού υπό ακτινοσκοπικό έλεγχο που ανέδειξε το σκιαγραφικό εντός του κόλπου. Κατόπιν προωθήθηκε σύρμα εντός του στομίου και με ταυτόχρονη ενδοσκόπηση με δεύτερο ενδοσκόπιο μέσω του κόλπου ανεδείχθη το σύρμα εντός αυτού. Ακολούθησε μηχανικός καθαρισμός με ενδοσκοπική βούρτσα, καυτηριασμός χειλέων και τοιχωμάτων συριγγίου με IT knife nano (Olympus Co, Τόκυο, Ιαπωνία) και έκπλυση με γενταμυκίνη. Εν συνεχεία έλαβε χώρα απελευθέρωση over-the-scope clip (OTSC) τύπου padlock (Steris Medical, ΗΠΑ) υπό ταυτόχρονο ενδοσκοπικό έλεγχο από το ορθό και τον κόλπο. Η επιτυχής σύγκλειση του συριγγίου και η «στεγανοποίησή» του τεκμηριώθηκαν ενδοσκοπικά, ακτινοσκοπικά καθώς και με έγχυση χρωστικής indigo carmine στο ορθό τόσο κατά τη συνεδρία αντιμετώπισης όσο και κατά το follow-up.
Συμπεράσματα: Η ενδοσκοπική αντιμετώπιση ορθοκολπικών συριγγίων με συνδυασμό νεαροποίησης-καυτηριασμού και χρήση OTSC μπορεί να αποτελέσει εναλλακτική επιλογή της χειρουργικής αντιμετώπισης.

V32

ΕΝΔΟΣΚΟΠΙΚΗ ΑΙΜΟΣΤΑΣΗ ΜΕ ΧΡΗΣΗ HEMOSPRAY ΩΣ ΓΕΦΥΡΑ ΓΙΑ ΑΚΤΙΝΟΘΕΡΑΠΕΙΑ ΣΕ ΑΣΘΕΝΗ ΜΕ ΔΙΑΧΥΤΗ ΑΙΜΟΡΑΓΙΑ ΑΠΟ ΠΛΑΣΤΙΚΗ ΛΙΝΙΤΙΔΑ ΣΤΟΜΑΧΟΥ

Κωνσταντάκης Χ.[1] Σωτηρόπουλος Χ,[1] Γεραμούτσος Γ,[1] Σκρουμπής Γ,[2] Τριάντος Χ,[1] Θωμόπουλος Κ[1]
[1]*Γαστρεντερολογική κλινική, Πανεπιστημιακό Γενικό Νοσοκομείο Πατρών, Πάτρα,* [2]*Χειρουργική κλινική, Πανεπιστημιακό Γενικό Νοσοκομείο Πατρών, Πάτρα*

Εισαγωγή: Η χρήση της TC-325 αιμοστατικής σκόνης (Hemospray™-Cook medical) στη διαχείριση κακοήθους αιμορραγίας του γαστρεντερικού συστήματος περιγράφεται στη διεθνή βιβλιογραφία. Πρόσφατα δεδομένα υποστηρίζουν την χρήση της σε αυτά τα περιστατικά με πολύ καλά αποτελέσματα στην άμεση αιμόσταση και στην υποτροπή της αιμορραγίας.
Παρουσίαση περιστατικού: Αναφέρουμε μια γυναίκα ασθενή 72 ετών με ιστορικό αρτηριακής υπέρτασης, σακχαρώδη διαβήτη, δυσλιπιδαιμίας και γνωστή ανεγχείρητη νεοεξεργασία στομάχου που προσήλθε στο τμήμα επειγόντων περιστατικών με μέλαινες κενώσεις.
Η ασθενής ήταν αιμοδυναμικά σταθερή, με θετική δακτυλική εξέταση για μέλαινα. Οι εργαστηριακές εξετάσεις έδειξαν σημαντική πτώση του αιματοκρίτη (Hct: 20,2%, Hb: 6,9 g/dL) και αυξημένη τιμή ουρίας (Urea: 87 mg/dL, Cre: 1 mg/dL).
Η ασθενής υποστηρίχθηκε με ενδοφλέβια υγρά και μεταγγίσεις και υποβλήθηκε σε γαστροσκόπηση η οποία ανέδειξε την εκτεταμένη εξελκωμένη και αιμάσσουσα χωροκατακτητική εξεργασία στομάχου, που εκτεινόταν από τη γαστρο-οισοφαγική συμβολή έως τη γωνία του στομάχου (πλαστική λινίτιδα). Ακολούθησε αιμόσταση με τη χρήση αιμοστατικής σκόνης TC-325 (Hemospray™).
Συμπεράσματα: Η χρήση της TC-325 αιμοστατικής σκόνης στη διαχείριση κακοήθους αιμορραγίας του γαστρεντερικού συστήματος περιγράφεται σε παρόμοια περιστατικά με σχετικά ευεργετικά αποτελέσματα:

- Γέφυρα για πιο οριστική θεραπεία. Το περιστατικό μας εξήλθε σταθερό 4 ημέρες μετά με ραντεβού έκτακτης συνεδρίας ακτινοθεραπείας χωρίς άλλη υποτροπή.
- Σύμφωνα και με την βιβλιογραφία, η χρήση TC-325 σε κακοήθειες επιτυγχάνει παρατεταμένη αιμόσταση σε ποσοστό σημαντικά υψηλότερο της κλασικής αιμόστασης. Ο ακριβής μηχανισμός ωστόσο δεν είναι γνωστός
- Σημαντική βελτίωση στις ανάγκες μετάγγισης → Βελτίωση ποιότητας ζωής και βελτίωση σε άλλα μακροπρόθεσμα ογκολογικά outcomes.

Βιβλιογραφία

Chahal D, Sidhu H, Zhao B, Jogendran M, Dahiya M, Tandon P, Donnellan F. Efficacy of Hemospray (TC-325) in the Treatment of Gastrointestinal Bleeding: An Updated Systematic Review and Meta-analysis. *J Clin Gastroenterol* 2021, 55:492–498

Hussein M, Alzoubaidi D, O'Donnell M, de la Serna A, Bassett P, Varbobitis I, Hengehold T, Ortiz Fernandez-Sordo J, Rey JW, Hayee B, Despott EJ, Murino A, Graham D, Latorre M, Moreea S, Boger P, Dunn J, Mainie I, Mullady D, Early D, Ragunath K, Anderson J, Bhandari P, Goetz M, Kiesslich R, Coron E, Rodriguez de Santiago E, Gonda T, Gross SA, Lovat LB, Haidry R. Hemostatic powder TC-325 treatment of malignancy-related upper gastrointestinal bleeds: International registry outcomes. *J Gastroenterol Hepatol* 2021, 36:3027–3032

Karna R, Deliwala S, Ramgopal B, Mohan BP, Kassab L, Becq A et al. Efficacy of topical hemostatic agents in malignancy-related GI bleeding: a systematic review and meta-analysis. *Gastrointest Endosc* 2023, 97:202–208.e8

Chen YI, Wyse J, Lu Y, Martel M, Barkun AN. TC-325 hemostatic powder versus current standard of care in managing malignant GI bleeding: a pilot randomized clinical trial. *Gastrointest Endosc* 2020, 91:3210150328.e1

Pittayanon R, Khongka W, Linlawan S et al. Hemostatic Powder vs Standard Endoscopic Treatment for Gastrointestinal Tumor Bleeding: A Multicenter Randomized Trial. *Gastroenterology* 2023, 165:762–772.e2

ΕΥΡΕΤΗΡΙΟ ΣΥΓΓΡΑΦΕΩΝ

Οι αριθμοί παραπέμπουν στον αριθμό των εργασιών

Arvanitakis M ΠΑ17
Bar N ΕΡ73
Burton-Murray H ΕΡ73
Facciorusso A ΠΑ17
Johnson G ΠΑ17
Kashida H ΕΑ05
Kiser Katheryn G ΕΡ73
Komeda Y ΕΑ05
Kuo B ΕΡ73
Maida M ΠΑ17
Phillpotts S ΠΑ17
Ramai D ΠΑ17
Staller K ΕΡ73
Torresan F ΕΡ06, ΕΡ48
Velez C ΕΡ73
Webster G ΠΑ17

Α

Αβραμίδης Ι ΕΡ89
Αβραμοπούλου Ε ΠΑ28
Αγγέλη Κ ΕΡ114
Αγγελογιαννοπούλου Π ΠΑ16
Αγγελόπουλος Γ ΠΑ16, ΕΡ128, ΕΡ94, ΕΡ147
Αγγελόπουλος Σ ΕΡ100
Αγγέλου Α V08
Αγοραστού Π ΕΡ106
Αδαμάντου Μ ΕΡ114
Αδάμου Έ ΕΡ136, ΠΑ28
Αθανασάκης Ι ΕΑ03
Αθανασιάδης Η ΕΡ30
Αθανασιάδου Ε ΕΡ37
Αλεξανδράκης Γ ΕΡ91, ΕΡ127
Αλεξόπουλος Θ ΠΑ31, ΕΡ80, ΠΑ30
Αλεξοπούλου Α ΠΑ31, ΕΡ80, ΠΑ30
Αλμπάνη Φ ΕΡ55, ΕΡ46, ΠΑ31, ΕΡ136, ΠΑ38, ΠΑ27, ΠΑ10, ΕΡ28, ΕΡ76, ΕΡ12, ΕΡ11, ΕΡ27
Αλ-Ουντάτ Μ ΕΡ162, ΕΡ83, ΕΡ130, ΕΡ34, ΠΑ14, V04
Αμανατίδης Θ ΠΑ20
Αμπατζής Ο ΕΡ70, ΕΡ79, ΕΡ99, ΕΡ120
Αναγνωστόπουλος Γ ΕΑ05
Αναγνωστοπούλου Ε ΠΑ05, ΕΡ07
Αναγνωστοπούλου Ε ΠΑ19
Αναγνώστου Ό ΠΑ28
Αναστασίου Ε ΕΡ157, ΕΡ86, ΕΡ93
Ανδρέου Μ ΕΡ98, ΠΑ24
Ανδρικόπουλος Ε ..... ΕΡ138, ΕΡ 17
Ανδρόνε Ι ΠΑ39
Ανδρουτσάκος Θ ΠΑ24
Αντωνιάδου Κ ΠΑ11
Ανυφαντής Ν ΠΑ36
Αξιάρης Γ ΕΡ116, ΕΡ05, ΕΡ115, ΠΑ06, ΠΑ04
Αποστολόπουλος Π ΕΡ103, ΕΡ25, ΕΡ66, ΕΡ97, ΠΑ23, ΠΑ39, V26, V06, V25
Αραμπίδης Δ ΕΡ51, ΕΡ91, ΕΡ127
Αραχωβίτη Δ ΕΡ21, ΕΡ41, ΕΡ26, ΕΡ40
Αρβανιτάκης Κ ΕΡ50, ΕΡ16, ΕΡ54, ΕΡ61, ΕΡ95
Αρβανίτης Κ ΕΡ55, ΕΡ46, ΠΑ31, ΕΡ136, ΠΑ38, ΠΑ27, ΠΑ10, ΕΡ28, ΕΡ76, ΕΡ12, ΕΡ11, ΕΡ27
Αργυρίου Κ ΕΡ90, ΠΑ20
Αργυρόπουλος Θ ΕΡ78, V20, V08, ΕΡ08
Αρμύρος Π ΕΡ153, ΕΡ159
Αρνά Δ-Ε ΠΑ25, ΕΑ06, ΕΡ75, ΕΡ133, ΕΡ15, ΕΡ18
Αρναούτογλου Ε V29
Αρχαύλης Ε ΕΡ55, ΕΡ46, ΠΑ31, ΕΡ136, ΠΑ38, ΠΑ27, ΠΑ10, ΕΡ28, ΕΡ76, ΕΡ12, ΕΡ11, ΕΡ27
Αρχοντουλάκη Ε ΕΑ04
Αττιλάκος Α ΕΡ64
Αυγερινός Α ΕΡ100, ΕΡ101, ΕΡ125, ΕΡ151, ΕΡ124, ΕΡ68, ΕΡ56, ΕΡ123, ΕΡ150, ΕΡ160, ΕΡ156, ΕΡ89
Αυγουστάκη Α ΕΡ131, ΠΑ19, ΕΡ13, ΠΑ13

Β

Βαδαρλής Α ΕΡ100, ΕΡ101, ΕΡ125, ΕΡ151, ΕΡ124, ΕΡ68, ΕΡ56, ΕΡ123, ΕΡ150, ΕΡ160, ΕΡ156, ΕΡ89
Βαΐδης Γ ΠΑ02
Βαλάτας Β ΕΑ04, ΕΡ131, ΠΑ19, ΕΡ13, ΠΑ13
Βαλλίλας Χ ΕΡ104
Βαμβακάρης Κ ΕΡ84
Βαμβακούσης Β V07, V23, V15, V14, ΕΡ105
Βαρδάκα Ε ΕΡ31, ΕΡ102
Βάρδας Ε ΕΑ06, ΕΡ75, ΕΡ133, ΕΡ15, ΕΡ18
Βαρυτιμιάδης Κ ΕΡ98, ΠΑ24, ΕΡ55, ΕΡ46, ΠΑ31, ΕΡ136, ΕΠ38, ΠΑ27, ΠΑ10, ΕΡ28, ΕΡ76, ΕΡ12, ΕΡ11, ΕΡ27, V21
Βασιλειάδη Σ ΠΑ28
Βασιλειάδης Κ ΕΡ146, ΕΡ47, ΠΑ21, ΕΡ20, V24
Βασιλείου Κ ΕΡ100, ΕΡ101, ΕΡ125, ΕΡ151, ΕΡ124, ΕΡ68, ΕΡ56, ΕΡ123, ΕΡ150, ΕΡ160, ΕΡ156, ΕΡ89
Βασίλιεβα Λ ΠΑ31, ΕΡ80, ΠΑ30, ΠΑ06, ΠΑ04
Βεζάκης Α ΕΡ36
Βελεγράκη Μ ΠΑ25, ΕΑ06
Βενετσάνου Α V21
Βεργενάκη Ε ΕΡ01
Βερετάνος Χ ΕΡ55, ΕΡ46, ΠΑ31, ΕΡ136, ΠΑ38, ΠΑ27, ΠΑ10, ΕΡ28, ΕΡ76, ΕΡ12, ΕΡ11, ΕΡ27
Βιάζης Ν ΕΡ55, ΕΡ46, ΠΑ31, ΕΡ136, ΠΑ38, ΠΑ27, ΠΑ10, ΕΡ28, ΕΡ76, ΕΡ12, ΕΡ11, ΕΡ27, ΠΑ09, ΕΡ52
Βιέννα Ε ΕΡ55, ΕΡ46, ΕΡ76
Βλαδήκα Ν ΕΡ58
Βλάχος Ι V03
Βολονάκη Α ΕΡ109
Βουγαδιώτης Ι ΠΑ08
Βουδούκης Ε ΕΡ78, V20, ΕΑ06, V08, ΕΡ08, ΕΡ15
Βούλγαρη Ε ΕΡ78, V20, V08, ΕΡ08
Βραδέλης Σ ΕΑ03
Βρακάς Σ ΠΑ08

Γ

Γαβαλάς Ε ΕΡ31
Γαβριηλίδης Ε ΕΡ121, ΕΡ63
Γάκη Α ΠΑ03
Γαλανόπουλος Μ ΕΡ129, V13, ΕΡ14, V10
Γελαδάρη Ε ΠΑ30
Γενιτσαρίδη Ε ΕΡ132
Γεραμούτσος Γ ΕΡ69, V19, V32
Γερασιμάτος Γ ΕΡ118
Γερμανίδης Γ ΕΡ50, ΕΡ16, ΕΡ54, ΕΡ61, ΕΡ139, ΕΑ03, ΕΡ95, ΕΡ85
Γεφυροπούλου Ε ΕΡ153, ΕΡ159
Γεωργακάκης Ι ΕΡ23
Γεωργακοπούλου Ν ΕΡ118, ΠΑ08
Γεωργιάδη Τ ΕΡ55, ΕΡ46, ΠΑ31, ΕΡ136, ΠΑ38, ΠΑ27, ΠΑ10, ΕΡ28, ΕΡ76, ΕΡ12, ΕΡ11, ΕΡ27
Γεωργιάδου Μ ΕΡ143, ΕΡ37
Γεωργίου Ε ΕΡ118, ΕΡ05
Γεωργόπουλος Η ..... ΕΡ138, ΕΡ 17
Γεωργόπουλος ΣΔ ΕΡ53
Γεωργοπούλου Β ΕΡ110
Γεωργούλας Π ΕΡ135
Γιακουμής Μ ΕΡ129, V13, ΕΑ03, V10
Γιαμαρέλλος-Μπουρμπούλης Ε ΕΑ01, ΕΡ53
Γιαννακόπουλος Β ΕΡ162, ΕΡ83, ΕΡ130, ΕΡ34, ΠΑ14, V04
Γιαννακόπουλος Α ΠΑ16, ΕΡ128, ΕΡ94, ΕΡ147
Γιαννακουλοπούλου Ε ΕΑ03
Γιανναράκης Μ ΕΡ143, ΕΡ22, ΕΡ74, ΠΑ19, ΠΑ13
Γιαννέλης Π ΕΑ03
Γιαννούλη Σ ΠΑ31, ΕΡ80
Γίγη Ε ΕΡ51
Γιοβάννης Σ ΕΡ100, ΕΡ101, ΕΡ125, ΕΡ151, ΕΡ124, ΕΡ68, ΕΡ56, ΕΡ123, ΕΡ150, ΕΡ160, ΕΡ156, ΕΡ89, ΕΡ72, ΕΡ39
Γιουλεμέ Ό ΕΡ51
Γκαμαλούτσος Χ ΕΑ03
Γκαραγκάνης Δ ΠΑ35, ΕΑ02, V12, V01, V17, V02, V16
Γκίζης Μ ΠΑ03, ΠΑ07
Γκίκα Ε ΕΡ54
Γκολφάκης Π ΕΑ01, ΠΑ18, ΠΑ17, ΠΑ16, ΕΡ128, ΕΡ94, ΕΡ147
Γκόλφου Γ ΕΡ43, ΕΡ21, ΕΡ41, ΕΡ40
Γκούμας Κ V20
Γλέζου Κ ΠΑ16
Γογαδης Α ΕΡ49
Γογγάκη Σ ΕΡ25, ΕΡ66, ΠΑ23, ΠΑ39, V26, V06, V25
Γόμπος Γ ΕΡ157, ΕΡ109, ΕΡ86, ΕΡ93
Γόμπος Ν ΕΡ157, ΕΡ109, ΕΡ86, ΕΡ93
Γούβας Ν ΕΡ05
Γουδελής Θ ΠΑ11
Γουιγούη Α ΕΡ132
Γούλας Α ΕΡ62, ΕΡ158, ΕΡ107, ΕΡ163
Γουλής Ι ΕΡ106, ΕΑ03
Γρυπάρη Ι-Μ V03

Δ

Δαγδηλέλης Λ ΕΡ151
Δαμηλάκης Ι ΠΑ32, ΕΡ142
Δαμοράκη Γ ΕΑ01
Δαραβίγκας Δ ΕΡ51
Δελατόλας Β ΠΑ16
Δεληγιάννη Ε-Α V28, ΠΑ20
Δελής Σ ΠΑ32, ΕΡ142
Δημητριάδης Α ΕΡ108
Δημητριάδης Ν ΕΡ14, ΕΡ45, ΕΡ33, ΕΡ58, ΕΡ37
Δημητρίου Ν ΕΡ05, ΕΡ87
Δημητρουλόπουλος Δ ΕΡ162, ΕΡ83, ΕΡ130, ΕΡ34, ΕΡ06, ΕΡ48, ΠΑ14, V04
Δημοπούλου Α ΕΡ65, ΕΡ122, ΕΡ64
Δημοπούλου Γ ΕΡ42
Δημοπούλου Δ ΕΡ65, ΕΡ122, ΕΡ64

Δημοπούλου Κ ΕΡ65, ΕΡ122, ΕΡ64
Δημουλιός Φ ΕΡ100, ΕΡ101, ΕΡ125, ΕΡ151, ΕΡ124, ΕΡ68, ΕΡ56, ΕΡ123, ΕΡ150, ΕΡ160, ΕΡ156, ΕΡ89
Διακονικόλα Δ ΕΡ109
Διαμαντοπούλου Γ ΕΡ70, ΕΡ79, ΕΡ99, ΕΡ120
Δόβρολης Ν ΕΑ04
Δόκας Σ ΠΑ34
Δροσατάκη Ε ΕΡ161
Δρυγιαννάκης Ι ΕΡ96, ΕΑ04, ΕΡ02, ΕΡ09

Ε

Εκμεκτζόγλου Κ ΕΡ53
Ελευθεριάδης Ν ΠΑ02
Ελευσινιώτης Ι ΠΑ29, V03, ΕΑ03
Έλληνα Μ ΕΡ146, ΕΡ47, ΠΑ21, ΕΡ52, ΕΡ20, V24
Εμμανουήλ Θ ΕΡ112, ΕΡ59, ΕΡ108
Εμμανουηλίδου Γ ΕΡ146, ΕΡ47, ΠΑ21, ΕΡ52, ΕΡ20, V24
Έξαρχος Ξ ΠΑ34
Ευριπίδου Κ ΕΡ62
Ευσταθίου Σ ΕΡ154, ΕΡ134, ΕΡ137
Ευσταθόπουλος Ε ΕΡ114
Ευταξίας Χ ΕΡ100, ΕΡ101, ΕΡ125, ΕΡ151, ΕΡ124, ΕΡ68, ΕΡ56, ΕΡ123, ΕΡ150, ΕΡ160, ΕΡ156, ΕΡ89

Ζ

Ζαβός Χ ΕΡ31, ΕΡ102
Ζάβρας Ν ΕΡ65, ΕΡ122, ΕΡ64
Ζακυνθινός Ε ΠΑ20
Ζαμάνης Ν ΕΡ98, ΠΑ24
Ζαμπέλη Ε ΠΑ24, ΕΑ03, ΕΡ10, ΕΡ04, ΕΡ60, ΠΑ06, ΠΑ04
Ζάντζα Π-Σ ΕΡ103, ΕΡ25, ΕΡ66, ΕΡ97, ΠΑ23, ΠΑ39, V26, V06, V25
Ζαφειρίου Ζ ΕΡ58
Ζαχαριάδης Δ ΕΡ77, V30, V18, V09, ΠΑ22, V05
Ζαχαροπούλου Ε V07, V23, V15, V14, ΕΡ10, ΕΡ04, ΕΡ105, ΕΡ36, V21
Ζαχαρούλης Δ V31, ΠΑ20
Ζάχου Μ ΕΡ98, ΠΑ24, ΠΑ36, ΕΡ104
Ζεμπεκάκης Π ΕΑ03
Ζησιμόπουλος Κ ΠΑ28
Ζορμπάς Π ΕΡ78, V20, V08, ΕΡ08

Θ

Θάνος Χ ΕΡ118
Θεοδούλου Ά ΕΡ43, ΕΡ21, ΕΡ41, ΕΡ26
Θεοδωράκη Ε ΕΡ02, ΕΡ09, ΕΡ03
Θεοδωρόπουλος Λ ΕΡ118
Θεοδωροπούλου Α ΕΑ06, ΕΡ04
Θεοδώρου Δ ΠΑ35
Θεοφανοπούλου Α ΕΡ25, ΕΡ66, ΠΑ23, ΠΑ39, V26, V06, V25
Θεοχάρης Γ ΕΡ70, ΕΡ79, ΕΡ69, ΕΡ99, ΕΡ120, ΕΑ03
Θεοχαρίδου Ε ΕΡ51, ΕΡ54, ΕΡ91, ΕΡ127
Θωμαΐδης Θ ΕΡ30, ΕΡ29, ΕΡ155
Θωμόπουλος Κ ΕΡ71, ΕΡ126, ΕΡ70, ΕΡ79, ΕΡ69, ΕΡ99, ΕΡ120, V19, ΕΑ03, ΠΑ26, ΠΑ15, V32

Ι

Ιατρίδη Φ ΕΡ51
Ιντέρνος Ι V07, V23, V15, V14, ΕΡ105, V21
Ισκά Π ΕΡ157, ΕΡ109, ΕΡ86, ΕΡ93
Ιωάννου Α ΕΡ90, ΕΡ130, ΕΡ06, ΕΡ48, ΕΡ72, ΕΡ39, ΕΡ10, ΕΡ04, ΕΡ60, ΠΑ06, ΠΑ04

Κ

Καβούρη Ε ΠΑ29
Καβουσανάκη Μ ΕΡ87
Καζάκος Ε ΕΡ31, ΕΡ102
Καΐκης Ά ΕΡ109, ΕΡ86, ΕΡ93
Καλαϊτζάκης Ε ΠΑ24, ΕΡ22, ΠΑ19, ΠΑ18, ΕΡ13, ΠΑ13
Καλαντζής Χ ΕΡ103, ΕΡ25, ΕΡ66, ΕΡ97, ΕΡ53, ΠΑ23, ΠΑ39, V26, V06, V25
Καλελής Σ ΕΡ154, ΕΡ134, ΕΡ137
Καλλή Θ ΠΑ02
Καλλιμάνης Γ ΕΡ30, ΕΡ29, ΕΡ155
Καλλινικίδης Σ ΕΡ33, ΕΡ37
Καλόγηρος Γ ΕΡ55, ΕΡ46, ΠΑ31, ΕΡ136, ΠΑ38, ΠΑ27, ΠΑ10, ΕΡ28, ΕΡ76, ΕΡ12, ΕΡ11, ΕΡ27
Καλοπήτας Γ ΕΡ51, ΕΡ50, ΕΡ16, ΕΡ54, ΕΡ61, ΕΡ139, ΕΑ03, ΕΡ95, ΕΡ85
Καλός Δ ΕΡ30, ΕΡ29, ΕΡ155
Καλοχριστιανάκης Μ ΠΑ18
Καλτσά Α V28
Καλτσίκης Θ ΠΑ34
Καμπέλος Γ ΠΑ31, ΕΡ80
Κανδηλογιαννάκης Λ ΕΑ04
Κάνιστρας Ι ΕΑ03
Καπάταης Χ ΕΡ153, ΕΡ159
Καπάταης Α ΕΡ153, ΕΡ159
Καπέλιος Χ ΕΡ114
Καπετανάκης Ν ΕΡ102
Καπετάνος Δ ΕΡ100, ΕΡ101, ΕΡ125, ΕΡ151, ΕΡ124, ΕΡ68, ΕΡ56, ΕΡ123, ΕΡ150, ΕΡ160, ΕΡ156, ΕΡ89
Καπιζιώνη Χ ΠΑ08
Καραγεώργος Χ ΕΡ107
Καραγιάννη Ε ΕΡ98, ΠΑ24
Καραγιάννης Δ ΕΡ14
Καρακαξάς Δ ΠΑ32, ΕΡ142
Καρακασίδη Μ ΕΡ113
Καρακασίδης Ε ΕΡ148, ΕΡ113
Καρακόιδας Χ ΕΡ146, ΕΡ47, V24
Καρακούτση Κ ΕΡ125, ΕΡ151, ΕΡ124, ΕΡ68, ΕΡ56, ΕΡ123, ΕΡ150, ΕΡ160, ΕΡ156, ΕΡ89
Καρακώστα Α V21
Καραμανώλης Γ ΠΑ09, ΕΡ36
Καραμίντζιου Ε ΕΑ03
Καραντάνος Π ΕΡ98, ΠΑ24
Καραούζας Λ ΕΡ55, ΕΡ46, ΠΑ31, ΕΡ136, ΠΑ27, ΠΑ10, ΕΡ28, ΕΡ76, ΕΡ12, ΕΡ11, ΕΡ27
Καραουλάνη Θ ΕΡ153, ΕΡ159
Καραταπάνης Σ ΕΡ157, ΕΡ109, ΕΡ86, ΕΡ93
Καραταράκης Κ ΕΡ23
Καρατζάς Π ΕΑ03, ΠΑ08
Καρδαμάκης Κ ΕΡ104
Καρμίρης Κ ΕΑ06
Καρούμπαλης Ι ΕΡ118, ΠΑ08
Καρτσιώλη Σ ΠΑ01, ΠΑ08
Καστή Α ΠΑ12
Κατέρη Χ V28
Κατζάκης Χ ΠΑ35, ΕΑ02, V12, V01, V17, V02, V16
Κατσάνος Κ ΕΡ24, ΕΑ03
Κατσάς Κ ΠΑ12
Κατσιμπέλη Α ΕΡ33, ΕΡ58
Κατωπόδη Κ ΕΡ55, ΕΡ46, ΠΑ31, ΕΡ136, ΠΑ38, ΠΑ27, ΠΑ10, ΕΡ28, ΕΡ76, ΕΡ12, ΕΡ11, ΕΡ27
Καφαλής Ν ΕΡ149, ΕΡ121, ΕΡ63, ΕΡ144, ΕΡ19
Καφίρη Γ ΕΡ107
Καφούση Μ ΕΡ119
Καψωριτάκης Α V31, V29, V28, ΕΡ90, ΠΑ20, ΕΡ84, ΕΡ01
Κεφαλογιάννης Γ ΕΑ04
Κεχαγιάς Η ΕΡ96, ΠΑ19
Κίντριλη Α ΕΡ07
Κιούλος Ν ΠΑ03, ΠΑ07,
Κλαδάκης Κ ΕΡ38, ΕΡ57, ΕΡ145
Κόγιας Δ ΕΡ42, ΕΡ82, ΕΡ149, ΕΡ121, ΕΡ63, ΕΡ144, ΕΡ19
Κοζομπόλη Δ ΕΡ55, ΕΡ46, ΠΑ31, ΕΡ136, ΠΑ38, ΠΑ27, ΠΑ10, ΕΡ28, ΕΡ76, ΕΡ12, ΕΡ11, ΕΡ27
Κοκκότης Γ ΠΑ07
Κοκκώνης Γ ΕΑ03
Κοκορόσκος Ν ΠΑ32, ΕΡ142
Κολαινής Κ ΕΡ157, ΕΡ109, ΕΡ86, ΕΡ93
Κολιός Γ ΕΑ04
Κολοβού Π ΕΡ92
Κονδύλης Γ ΠΑ16
Κοντογιάννη Μ ΠΑ30
Κοντονικόλα Α ΕΡ100, ΕΡ101, ΕΡ125, ΕΡ151, ΕΡ124, ΕΡ68, ΕΡ56, ΕΡ123, ΕΡ150, ΕΡ160, ΕΡ156, ΕΡ89
Κοντοπούλου Κ ΠΑ11
Κοντός Α ΕΡ162, ΕΡ83, ΕΡ130, ΕΡ34, ΠΑ14, V04, ΕΡ107
Κόρακας Ε ΕΡ51
Κορκολοπούλου Π ΕΡ67
Κοσκινάς Ι ΕΡ163
Κοσμίδης Χ ΠΑ35, ΕΑ02, V12, V01, V17, V02, V16
Κοτέ Ι ΕΡ86, ΕΡ93
Κοτζαγιαννίδου Ε ΕΡ118
Κοτσικόρος Ν ΕΡ146, ΕΡ47, ΠΑ21, ΕΡ20
Κουγιουμτζιάν Α ΕΡ92, ΕΡ135, ΕΡ81
Κουϊμτσίδης Ι ΕΡ103, ΕΡ25, ΕΡ66, ΠΑ23, ΠΑ39, V26, V06, V25
Κουκλάκης Γ ΕΡ149, ΕΡ121, ΕΡ63, ΕΡ144, ΕΡ19
Κουκούτση Κ ΕΡ96, ΕΡ161, ΕΡ143
Κουκουφίκη Α ΕΡ91, ΕΡ127
Κουλεντάκη Μ ΕΡ131, ΕΡ87
Κούλιας Ε ΕΡ163
Κουμεντάκης Χ ΕΡ72, ΕΡ39, ΕΡ60, ΠΑ06, ΠΑ04
Κουμούτσος Ι ΠΑ36
Κουντουράς Ι ΕΡ31, ΕΡ102
Κουντούρη Α ΕΡ153, ΕΡ159
Κουρέτα Ε ΕΡ92, ΕΡ135, ΕΡ81
Κουρίκου Α ΠΑ08, ΕΡ107
Κουρούνας Ν ΕΡ157, ΕΡ109, ΕΡ86, ΕΡ93
Κούρτης Δ ΕΡ157, ΕΡ109, ΕΡ86, ΕΡ93
Κουρτίδου Σ ΕΡ88
Κουστένης Κ ΕΡ55, ΕΡ46, ΠΑ31, ΕΡ136, ΠΑ38, ΠΑ27, ΠΑ10, ΕΡ28, ΕΡ76, ΕΡ12, ΕΡ11, ΕΡ27
Κουτρουμπάκης Ι ΕΡ96, ΕΡ161, ΕΡ143, ΕΡ163, ΕΑ04, ΕΡ02, ΕΡ09, ΕΡ131, ΕΡ74, ΕΡ03, ΕΑ03, ΕΡ87
Κουτρουμπή Μ-Θ ΕΡ30, ΕΡ29, ΕΡ155, ΕΡ138, ΕΡ17
Κουτσουνάς Ι V02, ΠΑ07
Κρανιδιώτη Χ ΠΑ28, ΕΡ107
Κρανιδιώτης Γ ΕΡ146, ΕΡ47, ΠΑ21, ΕΡ52, ΕΡ20, V24
Κροντηρά Σ ΠΑ15
Κυβέλου Ε ΠΑ16
Κύκαλος Σ ΠΑ24
Κυπραίος Δ ΕΡ162, ΕΡ83, ΕΡ130, ΕΡ34, ΠΑ14, V04
Κυραηλίδη Φ ΕΡ31, ΕΡ102
Κυριακίδης Σ V31, V28
Κυριάκος Ν ΕΡ129, V13, ΕΑ03, V10

Κυρίου-Μάλλη Λ ΕΡ01
Κυρίτση Β ΕΡ44, ΕΡ111, V11, V12, V03, V27
Κωνσταντάκης Χ ΕΡ71, ΕΡ126, ΕΡ70, ΕΡ79, ΕΡ69, ΕΡ99, ΕΡ120, V19, V32, ΠΑ26, ΠΑ15
Κώστας Ν ΕΡ157, ΕΡ86, ΕΡ93
Κωστόπουλος Π ΕΡ81

Λ
Λαζαράκη Γ ΕΡ31, ΕΡ102, ΕΡ45, ΕΡ33, ΕΡ58, ΕΡ37
Λαζαρίδης Ν ΕΡ116, ΕΡ115, ΠΑ34, ΕΡ139, ΕΡ112, ΕΡ59, ΕΡ108
Λάζου Δ ΕΡ45, ΕΡ33, ΕΡ58, ΕΡ37
Λαλλά Ε ΕΡ98, ΠΑ24
Λαμούρη Χ ΕΡ117, ΕΡ49, ΕΑ03
Λαμπαδιάρη Β ΕΡ51
Λάμπρη Ε ΕΡ49
Λαμπρινού Σ ΠΑ12
Λαμπρόπουλος Π ΕΡ153, ΕΡ159
Λαμπροπούλου Β ΕΡ141
Λάμπρου Σ ΕΡ154, ΕΡ134, ΕΡ137
Λαούδη Ε ΠΑ03, ΠΑ07
Λάππας Ι ΕΡ146, ΕΡ47, ΠΑ21, ΕΡ52, ΕΡ20, V24
Λασιθιωτάκης Κ ΕΡ87
Λεβεντάκη Φ ΕΡ25, ΕΡ66, ΕΡ97, ΠΑ23, ΠΑ39, V26, V06, V25
Λεοντάκη Μ ΕΡ23
Λεοντίδης Ν ΠΑ25, V07, V23, V15, V14, ΕΑ05, ΕΡ105, V21
Λεωνιδάκις Γ ΕΡ10, ΕΡ04, ΕΡ60, ΠΑ06, ΠΑ04
Λιάκος Ά ΕΡ51
Λιάτσος Χ ΕΡ129, V13, ΕΑ02, ΕΑ03, V10
Λίλλης Μ ΕΡ116, ΕΡ115
Λουριδά Θ ΕΡ69
Λυμπερούλου Γ ΕΡ98
Λύρος Ο ΕΡ30

Μ
Μαγγανάρη Ε ΕΡ100, ΕΡ101, ΕΡ125, ΕΡ151, ΕΡ124, ΕΡ68, ΕΡ56, ΕΡ123, ΕΡ150, ΕΡ160, ΕΡ156, ΕΡ89
Μάγειρας Ν ΕΡ135, ΕΡ81
Μάθου Ν ΠΑ16, ΕΡ128, ΕΑ03, ΕΡ94, ΕΡ147
Μακρή Ε ΕΡ158
Μακρή ΕΣ ΕΡ158
Μακρή Κ ΕΡ01
Μακρής Δ ΠΑ20
Μακροπούλου Ε ΕΡ78, V20
Μαλαματένιος Μ-Α ΕΡ21, ΕΡ41, ΕΡ26, ΕΡ40
Μαλανδρής Κ ΕΡ51, ΕΡ54
Μάμαλης Σ ΕΡ45, ΕΡ37
Μανδηλαρά Δ ΠΑ29
Μάνη Η ΠΑ31, ΕΡ80, ΠΑ30
Μανθοπούλου Ε ΕΡ130, ΠΑ14, V04
Μανιάτη Α ΕΡ84
Μανιουδάκη Σ ΠΑ31, ΕΡ80
Μάντακα Α ΠΑ05, ΕΡ07, ΕΡ87
Μάντζαρης Γ ΕΑ03
Μάντζιος Π ΠΑ15
Μανώλακα Χ ΕΡ157, ΕΡ109, ΕΡ86, ΕΡ93
Μανωλάκης Α V31, V29, V28, ΕΡ90, ΠΑ20, ΕΡ84
Μανωλακόπουλος Σ ΠΑ08, ΠΑ28, ΕΡ107, ΕΡ163
Μανωλακοπούλου Μ ΠΑ28
Μανώλη Δ ΕΡ135
Μαραγκουφάκη Ε ΕΡ163
Μαράκης Ι ΕΡ130, V02, V16, ΠΑ14, V04
Μαργέτης Ν ΕΡ32, ΕΡ152
Μάρης Θ ΕΡ100, ΕΡ101, ΕΡ125, ΕΡ151, ΕΡ124, ΕΡ68, ΕΡ56, ΕΡ123, ΕΡ150, ΕΡ160, ΕΡ156, ΕΡ89
Μάρκογλου Κ V30, V18, V09, ΠΑ22, V05
Μαρκόπουλος Π ΕΡ43, ΕΡ21, ΕΡ41, ΕΡ26, ΕΡ40, ΕΡ10, ΕΡ04
Μαρκοπούλου Ε ΕΡ78
Μασούρα Κ ΕΡ114
Μαστροκώστα Ε ΕΡ142
Ματαυτσή Α ΕΡ62
Ματσούκα Ε ΕΡ153, ΕΡ159
Μαυρογένης Γ ΕΡ77, V30, V18, V09, ΠΑ22, V05
Μαχαίρα Α ΕΡ74, ΕΑ03
Μελά Μ ΕΡ55, ΕΡ46, ΠΑ31, ΕΡ136, ΠΑ38, ΠΑ27, ΠΑ10, ΕΡ28, ΕΡ76, ΕΡ12, ΕΡ11, ΕΡ27
Μεταξά Ι ΠΑ29
Μιμίδης Κ ΕΡ42, ΕΡ82, ΕΡ140
Μιχαηλίδου Ε ΕΡ163
Μιχαηλίδης Κ ΕΡ115
Μιχαηλίδης Ι ΕΡ38, ΕΡ57, ΕΡ145
Μιχαλάκης Ι ΕΡ157, ΕΡ109, ΕΡ86, ΕΡ93
Μιχαλόπουλος Γ ΕΡ118, ΕΑ03, ΠΑ08
Μιχαλοπούλου Ε ΕΡ130, ΠΑ14, V04
Μιχόπουλος Σ ΕΑ03, ΕΡ10, ΕΡ04, ΕΡ60, ΠΑ06, ΠΑ04
Μολαγιουσούφογλου Μ ΕΠ37, ΕΡ58
Μουαλλήμογλου Φ ΕΡ100, ΕΡ101, ΕΡ125, ΕΡ151, ΕΡ124, ΕΡ68, ΕΡ56, ΕΡ123, ΕΡ150, ΕΡ160, ΕΡ156, ΕΡ89
Μουγάκου Ε ΕΡ78
Μουδατσάκης Ν ΕΡ119
Μουντάκη Α ΕΡ55, ΕΡ46, ΠΑ31, ΕΡ136, ΠΑ38, ΠΑ27, ΠΑ10, ΕΡ28, ΕΡ76, ΕΡ12, ΕΡ11, ΕΡ27
Μουρατίδου ΜΧ. ΕΡ31, ΕΡ102
Μουσκεφτάρα Θ ΕΡ54
Μουσουράκης Κ ΕΡ55, ΕΡ46, ΠΑ31, ΕΡ136, ΠΑ38, ΠΑ27, ΠΑ10, ΕΡ28, ΕΡ76, ΕΡ12, ΕΡ11, ΕΡ27, ΠΑ09
Μουτζούκης Μ ΠΑ01
Μπακογιάννης Κ ΕΡ24
Μπαλταγιάννης Γ ΕΡ49
Μπάμιας Γ V02, ΠΑ07, ΕΑ03, ΕΡ10
Μπαμπαλή Α ΕΡ78, V20, V08, ΕΡ08
Μπαξεβάνης Π ΠΑ04
Μπάρλα Γ V03
Μπαρμπάκη Μ ΕΡ98, ΠΑ24
Μπαρμπετσέας Ι ΕΡ114
Μπαρτσέα Α ΕΑ03
Μπασιούκας Σ ΠΑ35, ΕΑ02, V12, V01, V17, V02, V16
Μπέκα Ε ΕΡ55, ΕΡ46, ΠΑ31, ΕΡ136, ΠΑ38, ΠΑ27, ΠΑ10, ΕΡ28, ΕΡ76, ΕΡ12, ΕΡ11, ΕΡ27, ΕΑ03, ΕΡ52
Μπεκιάρη Ε ΕΡ51
Μπέκτσης Τ V31, V29, ΠΑ20
Μπέλλου Γ ΠΑ25, V07, V23, V15, V14, ΕΑ05, ΕΡ105, V21
Μπέτσιος Γ ΕΡ98, ΠΑ24
Μπικής Χ ΕΡ23
Μπίνου Π ΕΡ110
Μπόνου Μ ΕΡ114
Μπούκουρης Α ΕΡ78
Μπουμπόναρης Α ΠΑ34, ΕΑ03
Μπραβίτα Ι ΠΑ02
Μπραϊμάκης Ι ΕΡ103, ΕΡ25, ΕΡ66, ΕΡ97, ΠΑ23, ΠΑ39, V26, V06, V25
Μπραϊμάκης Α ΕΡ118, ΕΡ138, ΕΡ17
Μπρούβαλης Μ ΕΡ100, ΕΡ101, ΕΡ125, ΕΡ151, ΕΡ124, ΕΡ68, ΕΡ56, ΕΡ123, ΕΡ150, ΕΡ160, ΕΡ156, ΕΡ89
Μυλωνά Α ΠΑ16
Μυλωνάς Ι ΕΡ55, ΕΡ46, ΠΑ31, ΕΡ136, ΠΑ38, ΠΑ27, ΠΑ10, ΕΡ28, ΕΡ76, ΕΡ12, ΕΡ11, ΕΡ27

Ν
Νάκος Α ΕΑ03
Νάκου Έ ΕΡ78, V20, V08, ΕΡ08
Ναλμπαντίδης Γ ΕΡ100, ΕΡ101, ΕΡ151
Νεοκλέους Α ΠΑ25, V07, V23, V15, V14, ΕΡ105, V21
Νεονάκη Α ΠΑ08
Νικητέας Ν ΠΑ24
Νικολάκη Μ ΠΑ12
Νικολάου Π ΠΑ25, ΕΑ06, ΕΡ75, ΕΡ133, ΕΡ15, ΕΡ18
Νιφόρα Μ ΠΑ24
Νομικού Ε ΠΑ31, ΕΡ80
Νούσιας Γ ΕΡ55, ΕΡ46, ΠΑ31, ΕΡ136, ΠΑ38, ΠΑ27, ΠΑ10, ΕΡ28, ΕΡ76, ΕΡ12, ΕΡ11, ΕΡ27
Νταϊλιάνας Δ ΕΡ118
Ντελής Β ΕΑ03
Ντέντη Χ ΕΡ62
Ντόιτς Μ ΠΑ28, ΕΡ107
Ντότσικα Γ ΕΡ23
Ντουλμπέρης Μ ΕΡ31, ΕΡ102
Ντουφεξή Δ ΕΡ128
Ξουργιάς Β ΕΑ03

Ο
Οικονομάκης Α ΕΡ92, ΕΡ135
Οικονομάκης Κ ΕΡ23
Ομάδα Μελέτών Δοκίμων Μελών ΕΓΕ ΕΡ72, ΕΡ39
Ορφανίδου Μ ΕΡ62, ΕΡ158
Ορφανουδάκη Ε ΕΡ02, ΕΡ09, ΕΡ74, ΠΑ05, ΕΡ07, ΕΑ03

Π
Παγκράτης Σ ΕΡ141
Παγώνη Α ΕΡ154, ΕΡ134, ΕΡ137
Πάικος Δ ΠΑ11
Παλατιανού Μ ΠΑ25, V07, V23, V15, V14, ΕΑ05, ΕΑ03, ΕΡ105, ΕΡ36, V21
Παναγάκη Α ΠΑ16, ΕΡ128, ΕΡ94, ΕΡ147
Παναγιωτακόπουλος Δ ΕΡ112, ΕΡ59, ΕΡ108
Παναγιώτου Σ ΕΡ74
Πανάς Π-Α ΕΡ110
Πανοπούλου Μ ΕΡ82
Πανουτσάκου Μ ΕΡ98, ΠΑ24
Πανταζής Α ΠΑ29
Παντελάκης Ε ΕΡ10, ΕΡ60, ΠΑ06, ΠΑ04
Παντελίδου Π ΕΡ106
Πάντζιος Σ ΕΡ162, ΠΑ29, V03
Παντούλα Π ΕΑ05
Παπαβασιλείου Κ ΕΡ157, ΕΡ109, ΕΡ86, ΕΡ93
Παπαγιουβάννη Ι ΕΡ106
Παπαδάκη Κ ΕΡ141
Παπαδομιχελάκης Μ ΕΡ129, V13, V10
Παπαδόπουλος Β ΕΡ82, ΕΡ140, ΕΡ84
Παπαδοπούλου Η ΕΡ43, ΕΡ41, ΕΡ40
Παπαευθυμίου Α ΕΡ31, ΕΡ102, ΠΑ17, ΕΡ84
Παπάζογλου Δ ΕΡ42, ΕΑ03
Παπαθανάσης Α ΕΡ78, V20, V08, ΕΡ08

Παπαθανασίου Ε....ΕΡ10, ΕΡ04, ΕΡ60, ΠΑ06
Παπαθεοδωρίδης Γ.... ΕΡ114, ΕΡ163, ΕΑ03, ΠΑ08, ΠΑ04
Παπαϊωάννου Δ.... ΕΡ30
Παπακωνσταντίνου Φ.... ΕΡ162, ΕΡ83, ΕΡ130, ΕΡ34, ΠΑ14, V04
Παπακωνσταντίνου Ι ΕΡ36
Παπαλαυρέντιος Λ....ΕΡ110
Παπανικολάου ΙΣ.... ΠΑ12, ΕΡ53
Παπαντωνίου Κ....ΠΑ26
Παπαντωνίου Δ ΕΡ38, ΕΡ57, ΕΡ145
Παπαντωνίου Ε....ΕΡ16, ΕΡ95
Παπαντωνίου Ν ΕΡ38, ΕΡ57, ΕΡ145
Παπαπαρασκευά Κ ΕΡ94
Παπαποστόλου Γ ΕΡ81
Παπαποστόλου Κ....ΠΑ34
Παπαρίζου Α ΕΡ55, ΕΡ46, ΠΑ31, ΕΡ136, ΠΑ38, ΠΑ27, ΠΑ10, ΕΡ28, ΕΡ76, ΕΡ12, ΕΡ11, ΕΡ27
Παπασταματίου Μ ΠΑ32, ΕΡ142
Παπαστεργίου Β ΕΡ55, ΕΡ46, ΠΑ31, ΕΡ136, ΠΑ38, ΠΑ27, ΕΡ53, ΠΑ10, ΕΡ28, ΕΡ76, ΕΡ12, ΕΡ11, ΕΡ27, ΕΡ86, ΕΡ93
Παπατζέλου Ι....ΕΡ96, ΕΡ161, ΕΡ143, ΕΡ22, ΕΡ03
Παπαχριστοφή Δ ΕΡ38, ΕΡ57, ΕΡ145
Παππά Α V29
Παππάς Π ΕΡ81
Παρασκευά Κ.... ΠΑ32, ΕΡ142, ΠΑ23, ΠΑ18, ΠΑ16, ΕΡ128, ΕΑ03, ΕΡ94, ΕΡ147
Παρασκευάς Θ....ΠΑ26
Παρασκευοπούλου Σ ΕΡ25, ΕΡ66, ΠΑ39, V26, V06, V25
Παρασκευοπούλου Π....ΠΑ16
Παρασκευοπούλου Α....ΠΑ16
Παραστατίδου Δ....ΕΡ114
Παρδάλης Π....ΕΡ60, ΠΑ06, ΠΑ04
Πασπάτης Γ ΠΑ25, ΕΑ06, ΕΡ75, ΕΡ133, ΕΡ15, ΠΑ18, ΕΑ05, ΕΡ18
Πατάκος Ι ΕΡ162, ΕΡ83, ΕΡ130, ΕΡ34, ΠΑ14, V04
Πατερέλη Α ΕΡ67
Πατήθρας Κ-Χ.... V08
Πατσαβέλα Σ ΠΑ05, ΕΡ07
Πάτση Μ.... ΕΡ55, ΕΡ46, ΠΑ31, ΕΡ136, ΠΑ38, ΠΑ27, ΠΑ10, ΕΡ28, ΕΡ76, ΕΡ12, ΕΡ11, ΕΡ27
Παυλής Α..... ΕΡ100, ΕΡ101, ΕΡ125, ΕΡ151, ΕΡ124, ΕΡ68, ΕΡ56, ΕΡ123, ΕΡ150, ΕΡ160, ΕΡ156, ΕΡ89
Παυλίδου Φ ΕΡ43, ΕΡ41, ΕΡ26, ΕΡ40
Παχιαδάκης Ι ΕΑ03
Πενέσης Γ V07, V23, V15, V14, ΕΡ105, V21
Περλεπέ Ν ΕΡ116, ΕΡ05, ΕΡ115
Περχανίδης Ν ΠΑ11
Πετράκη Σ ΠΑ16, ΠΑ04
Πετράκης Ι....ΕΡ161, ΕΡ87
Πετρίδης Γ....ΠΑ11
Πετρογιαννόπουλος Λ.... ΕΡ112, ΕΡ59, ΕΡ108
Πετρουλάκη Ε....ΕΡ131
Πέτσης Κ....ΠΑ12
Πικουλή Α.... ΕΡ38, ΕΡ57, ΕΡ145
Πιλπιλίδης Ι ΕΡ45, ΕΡ37
Πισκόπου Δ ΕΡ118
Πίτσια Τ ΕΡ153, ΕΡ159
Πολύζος Α ΕΡ135
Πολύζος ΣΑ ΕΡ31, ΕΡ102, ΕΡ62, ΕΡ158
Πολύμερος Δ ΠΑ08
Ποταμιάνος Σ ΕΡ84, ΕΡ01
Πουλή Ε.... ΕΡ84
Πούλου Α.... ΕΡ78, V20, V08, ΕΡ08
Πουτακίδης Χ ΕΡ103, ΕΡ25, ΕΡ66, ΕΡ97, ΠΑ23, ΠΑ39, V26, V06, V25
Πραματευτάκης Μ....ΕΡ100
Πρασανάκη Φ ΕΡ132
Πρίφτης Ι....ΕΡ142
Προβή Δ ΕΡ55, ΕΡ46, ΠΑ31, ΕΡ136, ΠΑ38, ΠΑ27, ΠΑ10, ΕΡ28, ΕΡ76, ΕΡ12, ΕΡ11, ΕΡ27
Προδρομίδης Μ....ΠΑ01
Πρωτοπαπά Ν....V11, V12, V03, V27
Πρωτοπαπάς Α ΕΡ44, ΕΑ03, ΕΡ111, V11, V12, V03, V27
Πρωτοπαπάς Ά ΕΡ44, ΕΡ111, V11, V12, V03, V27, ΕΡ72, ΕΡ39

Ρ

Ράπτης Ν ΕΡ01
Ρέλλου Σ.... ΕΡ154, ΕΡ134, ΕΡ137
Ρίζος Ε.... ΕΡ72, ΕΡ39, ΕΡ20
Ροδιάς Μ....ΕΡ146, ΕΡ47, ΠΑ21, V24

Σ

Σαββίδου Σ....ΕΡ106, ΠΑ11
Σαββόπουλος Χ ΕΡ44, ΕΡ111, V11, V12, V03, V27
Σαμαρά Σ ΕΡ78
Σαμαρέντσης Ν....ΠΑ08
Σαμωνάκης Δ ΕΡ96, ΕΡ161, ΕΡ143, ΕΡ87
Σαρακαπίνα Ά ΕΡ51
Σαριμπεγιόγλου Ν ΕΡ130, ΠΑ14, V04
Σαχτούρης Γ ΕΡ162, ΕΡ83, ΕΡ130, ΕΡ34, ΕΡ06, ΕΡ48, ΠΑ14, V04
Σγουρός Σ ΕΡ146, ΕΡ47, ΠΑ21, ΕΡ20, V24
Σδόνας Θ ΕΡ154, ΕΡ134, ΕΡ137, ΕΑ03
Σεϊμένη Β ΕΡ92
Σερέτης Φ.... ΕΡ94
Σερπάνου Α ΠΑ16
Σιακαβέλλας Σ....ΠΑ08, ΠΑ28, ΕΡ107
Σιαφίκος Σ.... ΕΡ38, ΕΡ57, ΕΡ145
Σιδηρόπουλος Ο ΕΡ103, ΕΡ25, ΕΡ66, ΕΡ97, ΠΑ23, ΠΑ39, V03, ΕΡ72, ΕΡ39, V26, V06, V25
Σιδηρόπουλος Π ΕΑ04
Σινάκος Ε.... ΕΡ51, ΕΡ54, ΕΡ110
Σιούλας Α ΕΡ141
Σκαμνέλος Α ΕΡ24
Σκένδρος Π....ΕΡ121, ΕΡ63
Σκεύα Α ΕΡ82
Σκοτινιώτης Η ΕΡ141
Σκουλούδη Μ....ΕΡ114
Σκρυμπής Γ.... V32
Σμυρλής Α ΕΡ82
Σουγιουλτζής Σ....ΠΑ24
Σουγκλάκος Ι....ΕΡ143
Σουφλέρης Κ ΕΡ31, ΕΡ102, ΕΑ03, ΕΡ45, ΕΡ33, ΕΡ58, ΕΡ37
Σπανογιάννη Α ΠΑ16, ΕΡ104
Σπίνου Μ....ΠΑ16
Σπυράντης Α ΕΡ154, ΕΡ134, ΕΡ137
Σταθοπούλου Ι....ΠΑ29
Σταμπόρη Μ....ΕΡ109
Στασινός Ι....ΕΡ103, ΕΡ25, ΕΡ66, ΕΡ97, ΠΑ23, ΠΑ39, V26, V06, V25
Σταυρινίδης Σ.... ΕΡ130, ΠΑ14, V04
Σταφυλίδου Μ ΕΡ31, ΕΡ102, ΕΡ45, ΕΡ33, ΕΡ58, ΕΡ37
Στεργίου Ε ΕΑ03
Στεφανίδης Γ....ΕΡ146, ΕΡ47, ΠΑ21, ΕΡ52, ΕΡ20, ΕΡ24
Στεφανόπουλος Α.... ΕΡ138, ΕΡ17, ΕΡ43, ΕΡ21, ΕΡ26, ΕΡ40
Στόϊκα Ρ ΠΑ24
Στούπαρ Μ ΠΑ35, ΕΑ02, V12, V01, V17, V02, V16
Στόφας Α ΕΡ67
Στρίκη Α ΕΡ118, ΠΑ08
Στρουμπούλη Ε....ΠΑ30
Στυλιανάκης Ε ΕΑ01
Στυλιανού Κ....ΕΡ161
Συμεωνίδης Δ....ΠΑ20
Συρίχα Α....ΠΑ29, V03
Σωτηρόπουλος Χ....ΕΡ71, ΕΡ126, ΕΡ70, ΕΡ79, ΕΡ69, ΕΡ99, ΕΡ120, V19, V32, ΠΑ26

Τ

Ταλουμτζής Χ ΕΑ03
Ταμβακέρα Β....ΕΡ91, ΕΡ127
Τασοβασίλη Α.... ΕΡ154, ΕΡ134, ΕΡ137, ΕΑ03
Τασούλα Ε ΠΑ36
Τασσίδης Σ ΕΡ103, ΕΡ97
Τάτσιου Ζ....ΕΡ117
Τελάκης Ε....ΕΡ43, ΕΡ21, ΕΡ41, ΕΡ26, ΕΡ40
Τέντα Ρ....ΠΑ30
Τέρπος Ε....ΕΡ158
Τζαβάρα Β ΕΡ78
Τζάκρη Μ ΕΡ10, ΕΡ60, ΠΑ06, ΠΑ04
Τζαννετάκου Ξ....ΠΑ36
Τζαννίνη Ε....ΠΑ01
Τζαννίνης Δ ΕΡ14
Τζαρδή Μ ΕΡ96
Τζατζάγου Γ ΕΡ51
Τζελάς Γ V28
Τζενάκη Ν ΕΑ04
Τζητηρίδου-Χατζοπούλου Μ ΕΡ31, ΕΡ102
Τζιάτζιος Γ....ΕΑ01, ΠΑ17, ΠΑ16, ΕΡ128, ΕΡ94, ΕΡ147
Τζιλβές Δ....ΕΡ31, ΕΡ102, ΕΡ117, ΕΡ45, ΕΡ33, ΕΡ58, ΕΡ37
Τζίμας Γ....ΕΡ141
Τζιωρτζιώτης Ι.... ΕΡ162, ΕΡ83, ΕΡ130, ΕΡ34, ΠΑ14, V04
Τζουβαλά Μ ΠΑ25, V07, V23, V15, V14, ΕΑ05, ΕΑ03, ΕΡ10, ΕΡ04, ΕΡ105, ΕΡ36, V21
Τηνιακού Ν V03
Τίκος Γ..... ΕΡ100, ΕΡ101, ΕΡ125, ΕΡ151, ΕΡ124, ΕΡ68, ΕΡ56, ΕΡ123, ΕΡ150, ΕΡ160, ΕΡ156, ΕΡ89
Τόλης Χ..... ΕΡ100, ΕΡ101, ΕΡ125, ΕΡ151, ΕΡ124, ΕΡ68, ΕΡ56, ΕΡ123, ΕΡ150, ΕΡ160, ΕΡ156, ΕΡ89
Τουζένη Γ ΕΡ38, ΕΡ57, ΕΡ145
Τουλιάτου Α....ΕΡ104
Τουλουμτζή Μ....ΕΡ91, ΕΡ127
Τουμπέλης Κ....ΕΡ118
Τριανταφύλλου Κ....ΕΑ01, ΠΑ12, ΕΡ53, ΠΑ17, ΠΑ08
Τριανταφύλλου Τ....ΠΑ35
Τριαντοπούλου Χ....ΠΑ32, ΕΡ142
Τριάντος Χ....ΕΡ70, ΕΡ79, ΕΡ69, ΕΡ99, ΕΡ120, V19, V32, ΠΑ28, ΠΑ15
Τριάντου Α ΕΡ38, ΕΡ57, ΕΡ145
Τρίκολα Ά ΕΡ90, ΕΑ03, ΕΡ146, ΠΑ09, ΕΡ73, ΕΡ47, ΕΡ52, ΕΡ20, V24
Τριμπόνιας Γ....ΠΑ25, V07, V23, V15, V14, ΕΑ06, ΕΑ05, ΕΑ03, ΕΡ105, V21
Τσαγκιά Σ....ΕΡ153, ΕΡ159
Τσάκαλης Ν....ΕΡ153, ΕΡ159
Τσάκου Α....ΕΡ50, ΕΡ16, ΕΡ54, ΕΡ61, ΕΡ139, ΕΡ95, ΕΡ85
Τσαλίκη Ευ....ΕΡ163
Τσαμακίδης Ξ ΕΡ162, ΕΡ83, ΕΡ130, ΕΡ34, ΠΑ14, V04
Τσανκώφ Α V03
Τσάπας Α ΕΡ51
Τσαρούχης Κ ΕΡ100, ΕΡ101, ΕΡ125, ΕΡ151, ΕΡ124, ΕΡ68, ΕΡ56, ΕΡ123, ΕΡ150, ΕΡ160, ΕΡ156, ΕΡ89
Τσατσά Α ΕΡ55, ΕΡ46, ΠΑ31, ΕΡ136, ΠΑ38, ΠΑ27, ΠΑ10, ΕΡ28, ΕΡ76, ΕΡ12, ΕΡ11, ΕΡ27

Τσαφαρίδου Μ ΕΡ02, ΕΡ09, ΕΡ131
Τσεντίδης Χ ΕΡ36
Τσευγάς Ι ΕΡ77, V30, V18, V09, ΠΑ22, V05
Τσιαμήτρος Σ ΕΡ50, ΕΡ16, ΕΡ54, ΕΡ61, ΕΡ139, ΕΡ95, ΕΡ85
Τσιαμπέρας Ν ΠΑ08, ΕΡ107
Τσιμπούρης Π ΕΡ103, ΕΡ25, ΕΡ66, ΕΡ97, ΠΑ23, ΠΑ39, V26, V06, V25
Τσιολακίδου Γ ΕΡ117
Τσιρογιάννη Ε ΕΡ106
Τσιρώνη Ε ΕΡ43, ΕΡ21, ΕΡ41, ΕΡ26, ΕΡ40, ΕΡ10, ΕΡ04
Τσιώνης Θ ΕΡ44
Τσολάκη Β ΠΑ20
Τσουκαλάς Ν ΠΑ21, ΕΡ20, V24
Τσουνής Δ ΕΡ92, ΕΡ81

Υ

Υφαντή Α ΕΡ153, ΕΡ159

Φ

Φαρδούλη Α ΕΡ61
Φασούλας Κ ΕΑ03
Φελέκουρας Ε ΕΡ81
Φιαγκουσάκης Κ ΕΡ129, V13, V10
Φιλίδου Ε ΕΑ04
Φιλιππάκου Α ΕΡ43, ΕΡ21, ΕΡ41, ΕΡ26, ΕΡ40
Φιλιππίδης Α ΕΡ44, ΕΡ111, V11, V12, V03, V27
Φουσέκης Φ ΕΡ24, ΕΡ49
Φραγκάκη Μ ΠΑ25, ΕΑ06, ΕΡ35, ΕΡ75, ΕΡ133, ΕΡ15, ΕΡ18
Φράγκου Ε ΕΡ116, ΕΡ05, ΕΡ115, ΕΡ110
Φυτσιλής Φ V31
Φωτεινογιαννοπούλου Κ ΕΡ02, ΕΡ09, ΕΑ03

Χ

Χαλακατεβάκη Κ ΠΑ07, ΕΑ03
Χαλκίδου Ά ΕΡ140
Χαριτάκη Ε ΠΑ32, ΕΡ142
Χατζηαγγελάκη Ε ΠΑ12
Χατζηαντωνίου Α ΕΡ157, ΕΡ109, ΕΡ86, ΕΡ93
Χατζηγεωργίου Λ ΕΡ119
Χατζηγιάννη Α ΠΑ31, ΕΡ80
Χατζηευαγγελινού Χ ΕΡ55, ΕΡ46, ΠΑ31, ΕΡ136, ΠΑ38, ΠΑ27, ΠΑ10, ΕΡ28, ΕΡ76, ΕΡ12, ΕΡ11, ΕΡ27
Χατζημανώλης Α ΕΡ145
Χατζηνάκος Γ ΠΑ34
Χατζηνικολάου Μ-Λ ΠΑ35, ΕΑ02, V12, V01, V17. V02, V16, ΠΑ07
Χατζηνικολάου Σ ΕΑ03
Χατζόπουλος Δ ΕΡ31, ΕΡ102
Χατζουδης Ι V28
Χαχόπουλος Χ ΕΡ25, ΕΡ66, ΠΑ23, ΠΑ39, V26, V06, V25
Χέρας Π ..... ΕΡ138, ΕΡ 17
Χλωράκης Γ ΠΑ19, ΕΡ13, ΠΑ13
Χολόγκιτας Ε ΕΡ114
Χόντος Χ ΕΡ74
Χούγιας Δ V31, V29, V28, ΕΡ90
Χρηστίδου Α ΕΡ55, ΕΡ46, ΠΑ31, ΕΡ136, ΠΑ38, ΠΑ27, ΠΑ10, ΕΡ28, ΕΡ76, ΕΡ12, ΕΡ11, ΕΡ27
Χριστοδούλου Δ ΕΡ24, ΕΡ53, ΕΡ49, ΠΑ01, ΠΑ18, ΕΑ03
Χρυσανθίδης Θ ΕΡ16, ΕΡ95
Χρύσανθος Ν ΕΡ23, ΕΡ119
Χυτίρογλου Π ΕΡ106, ΕΡ110

Ψ

Ψαράκης Φ ΠΑ19
Ψαρομπάς Ι ΕΡ157, ΕΡ109, ΕΡ86, ΕΡ93
Ψαρρός Γ ΕΡ84
Ψελλάκης Γ ΕΡ157
Ψιστάκης Α ΠΑ25, ΕΑ06, ΕΡ75, ΕΡ133, ΕΡ15, ΕΡ18